DEDALUS - Acervo - FM

10700059827

51265

INDIRIZZO ALLO STUDIO

DELLA

STRUTTURA

DEGLI

ORGANI NERVOSI CENTRALI

NELLO STATO

SANO E PATOLOGICO

671.018
02

BIBLIOTECA MEDICA CONTEMPORANEA

OBERSTEINER, E
PROFESSORE NELL' UNIVERSITÀ IMPERIALE DI VIENNA

INDIRIZZO ALLO STUDIO
DELLA
STRUTTURA
DEGLI
Organi Nervosi Centrali
NELLO STATO
SANO E PATOLOGICO

TRADUZIONE ITALIANA
sulla seconda edizione tedesca
del Dottor
STEFANO PERSONALI
Specialista in Malattie Nervose
in Genova

Con 180 figure

CASA EDITRICE
DOTT FRANCESCO VALLARDI
MILANO, Corso Magenta, 48. NAPOLI, S. Anna dei Lombardi, 36.
TORINO Carlo Alberto, 5 FIRENZE Alfani, 41 GENOVA Piazza Fontane Marose. ROMA Belsiana, 60. BOLOGNA Farini, 10
PADOVA - PALERMO - CATANIA

Proprietà letteraria

611.018
O2i

Stabilimento della Casa Editrice Dr. Francesco Vallardi, Milano, Corso Magenta, 48

Prefazione alla Prima Edizione

Alcune decine di anni or sono le nostre nozioni sulla intima struttura del Sistema nervoso centrale erano così insufficienti, che la Patologia ne poteva ritrarre ben scarsa utilità. Quindi si comprende di leggeri che i medici pratici di quell'epoca, con rare eccezioni, si contentassero, anche in tanta scarsità, soltanto di quelle più indispensabili come sufficienti alla loro pratica.

Però, dopo che buon numero di distinti indagatori, aiutati dai progressi della metodica ebbe introdotto in modo sorprendentemente rapido sempre maggior chiarezza nell'intreccio delle differenti vie nervose e nei loro punti di annodo, anche la medicina pratica dovette convincersi che l'anatomia del cervello e del midollo spinale, fino allora lasciata in disparte con noncuranza, malgrado le sue difficoltà, meritava altissima considerazione. Anche in altri rami in apparenza lontani dalla Neuropatologia, come a mo' di esempio l'Oculistica, l'Otojatria e la stessa Dermopatologia, in questi ultimi tempi si è fatta sentire la necessità di un fondamentale orientamento negli organi nervosi centrali.

Per provvedere a questo scopo, noi possediamo già (specialmente fra i tedeschi) buon numero di accurati compendi anatomici. Ma siccome l'anatomia e quella degli organi nervosi centrali in particolare, non può impararsi sui libri, ne consegue che gli studenti e i dottori cerchino laboratorî, nei quali venga loro offerta l'occasione di famigliarizzarsi con la struttura del cervello e del midollo spinale. Malgrado ciò, la fondazione di istituti ideali per lo studio dell'anatomia del cervello, come *His* disse di volere nella Società delle Scienze Naturali di Berlino, resterà per molto tempo ancora un pio desiderio, Professori e studenti per ora debbono contentarsi di quegli istituti incompleti che già possedono alcune fra le principali Università.

L'esperienza mi ha ormai insegnato quali siano le giuste obbiezioni che un principiante, che non ha la possibilità di intraprendere speciali lavori da sè, è solito rivolgere al professore o al rispettivo compendio. In modo speciale voglio qui far risaltare come da un lato l'addentrarsi in molti particolari, non ancora ben chiariti, sia superfluo e non generi altro che confusione, mentre d'altra parte si desidera, con giusta ragione, un accenno ai processi patologici.

Per conseguenza io mi sono forzato, nelle pagine che seguono, di dare allo studioso una fedele guida, la quale gli renda possibile, anche senza maestro, di compiere il penoso cammino attraverso le singole parti del sistema nervoso centrale. E ho pure raccolto i dati necessarî per l'allestimento dei preparati. Le numerose figure, benchè (con eccezione delle tavole puramente schematiche) siano state eseguite al naturale, debbono soltanto facilitare l'interpretazione dei preparati naturali, e, quando sia possibile, non sostituirli del tutto.

Chi ha l'occasione di frequentare un laboratorio provvisto di una buona raccolta di preparati già pronti, può utilizzarli, ed astraendo da essi, dedicare tempo e pazienza alla preparazione d'una raccolta simile. E se le circostanze lo permettono, non solo acquisterà, lavorando con il rasoio, la pratica e l'abilità necessarie per le ulteriori ricerche che farà da solo, ma imprimerà pure meglio nella memoria i rapporti anatomici, e in modo speciale gli sarà più facile rappresentarsi alla mente la reciproca posizione delle singole parti da cui l'organo si compone. Buoni disegni e modelli fatti con abilità contribuiranno pure, in ogni caso, a facilitare l'intelligenza dei difficili rapporti anatomici.

Quanto ai modelli sarebbe ad osservare che fino ad oggi non ne abbiamo a nostra disposizione di quelli completamente soddisfacenti. A proposito del modello di *Aeby*, senza dubbio assai ingegnoso e a buon prezzo, *His* dice nel più giusto modo che quando lo si ha dinanzi esso appare assai chiaro, ma tradisce, tostochè se ne sia distolto, la vista.

L'opera in questione differisce dunque sotto molti rapporti dai compendî di anatomia del cervello.

Prima di tutto nella esposizione della materia, in quanto che quasi sempre si arresta al puro scopo didattico, lo studioso può (sia che egli stesso allestisca il preparato o no) seguire il cammino che gli viene tracciato dal libro. Speciale considerazione vi trovano i più minuti rapporti istologici. Da ultimo si cercò di non omettere nessuno dei più importanti fatti anatomici che si riferiscono al sistema nervoso centrale; senza però confondere con una esposizione troppo ricca di particolari, i quali debbono essere riservati a speciale descrizione.

Le nozioni di anatomia-patologica, specialmente concernenti le alterazioni morbose degli elementi, apriranno la strada alla conoscenza della patologia del sistema nervoso centrale, senza che con ciò si abbia avuto la ben che minima intenzione di fare l'anatomia patologica di quest'organo.

Che una cura tutta speciale sia stata posta nell'esecuzione di buoni e numerosi disegni, fu già detto. Essi furono tutti eseguiti nel più diligente modo, riproducendoli dall'originale, nello stabilimento Xilografico di *V. Eder* di Vienna, e nella loro scelta fu necessario mantenersi dentro un certo limite, onde non elevare di troppo il prezzo del libro. Restava pure a risolvere la questione se si dovevano scegliere preparati al carmino, oppure quelli secondo il metodo di *Veiger* e ci in special modo per i disegni dal 110 al 129.

Se mi sono deciso per i primi la ragione sta in ciò, che io desiderava disegni che fossero una fedele riproduzione dei preparati naturali. I preparati eseguiti secondo il metodo di *Veigert*, con pezzi tolti dall'uomo adulto, a debole ingrandimento si presentano in modo tale da essere appena istruttivi, ed i preparati embrionali dovevano, in ogni caso, essere scartati per le difficoltà che ha lo studioso di procurarsi il materiale.

Io qui ho appena bisogno di far osservare che la preparazione del materiale riposa sulla propria esperienza; se vengono allegati dati e fatti da altri autori, allora essi vengono eseguiti in modo speciale.

Un lungo indice alfabetico serve a facilitare l'uso di questo libro.

Vienna, Ottobre 1887.

Prefazione alla Seconda Edizione

Allorchè io, quattro anni addietro, dava alle stampe questo libro, mi proponeva di porgere agli studiosi un compendio pratico giusta l'esperienza acquisita fra i miei discepoli.

Il lungo tempo, durante il quale il libro fu in uso nel mio laboratorio, mi ha dato ormai occasione di verificare di quanto io mi sia avvicinato allo scopo prefisso. Fui sempre riconoscente ai miei discepoli ogni qual volta mi additavano difetti, lacune, punti oscuri od altre imperfezioni: d'altra parte nelle diverse critiche del libro si trovavano giusti accenni a modificazioni, che io accettai con animo riconoscente perchè scevri in generale da animosità ed espressione di benevolo interessamento di esperti colleghi. Io ne tenni calcolo, per quanto era possibile, nella ristampa di questa opera. Per conseguenza io posso in ciò riferirmi anche alla traduzione inglese compilata lo scorso anno dal Dottor *Alessandro Hill* in Cambridge, al quale io vado debitore di preziose note.

Colgo pertanto quest'occasione per rivolgere sentiti ringraziamenti al Dottor *Alessandro Hill* e al Dottor *K. Adelheim* di Mosca, il quale ultimo ha fatto la traduzione russa, per le loro diligenti cure; come pure al Prof. *Koschewnikoff*, il quale scrisse per essa una benevola prefazione.

Questa seconda edizione differisce dalla prima innanzi tutto in alcuni punti estrinseci ed è a sperare che questi cambiamenti faciliteranno l'uso del libro.

Sopratutto si ebbe riguardo alle indicazioni delle figure; esse ora sono visibili ad ogni singola figura, senza che sia necessario di sfogliare il libro; inoltre si evitò il richiamo a indicazioni precedenti, cosicchè le spiegazioni delle singole figure hanno luogo nel testo sottostante. Da ultimo per le indicazioni maggiori, onde facilitare il rinvenimento delle lettere, ho seguito l'ordine alfabetico.

Quantunque nella divisione generale dell'opera nulla sia stato cambiato, furono introdotti nei punti convenienti molte ed accurate aggiunte; per quanto era necessario si ebbe riguardo alle nuove ricerche e molto si modificò sulla base dell'esperienza propria. Qui dovrei ancora osservare come io mi sia forzato, nel limite del possibile, di esporre le opinioni acquisite per propria esperienza, e come io, là dove mi doveva limitare ai dati degli altri autori, abbia ciò sempre chiaramente espresso.

Di fondamentale riforma e maggior sviluppo abbisognava il capitolo sui metodi di ricerca. La parte che tratta dei metodi per determinare il peso del cervello è affatto nuova. Anche le ricerche embriologiche e i rapporti anatomici comparati trovano considerazione nei punti convenienti; in ugual modo ho anche cercato di facilitare l'intelligenza dei dati anatomici mediante brevi considerazioni fisiologiche.

Con maggior dettaglio debbo parlare dell'Anatomia patologica. Come ebbi già ad osservare nella prefazione alla prima edizione, poteva trattare le alterazioni patologiche degli organi nervosi centrali solo brevemente; una esposizione dettagliata di esse richiederebbe un grosso volume. Tanto meno si poteva scartarle completamente, sapendo quanto la loro conoscenza sia indispensabile allo studio e all'intelligenza della struttura normale.

Credo di aver descritto con sufficienti particolari le alterazioni patologiche degli elementi istologici. Nell'anatomia patologica degli organi, in confronto della prima edizione ci si è più avvicinati al fattibile; così, a mo' d'esempio, si sono dedicate nove pagine all'anatomia patologica del midollo spinale.

Un desiderio generale assai sentito suggeriva di raccogliere una ricca letteratura; esaurirla però era impossibile per la grande ricchezza del materiale. Io ho dovuto in ciò limitarmi a citare fra le vecchie opere soltanto le più importanti, e fra le nuove quasi soltanto quelle che erano citate anche nel testo. Ad ogni modo le citazioni fatte possono bastare per servire quale punto di partenza nelle ricerche che si riferiscono ai lavori sulle singole parti della materia.

Quanto alle figure, in questa edizione alcune furono migliorate, altre nuove aggiunte. Io richiamo l'attenzione sulla Fig. 102, l'unica che non abbia disegnato io stesso e che debbo alla mano artistica di un mio discepolo, il Sign. *A. Darvas:* da ultimo richiamo l'attenzione sulle Fig. che vanno dalla 133 alla 136.

Tutte le figure citate presentano preparati con colorazione della guaina mielinica; parvero a me rispondere al loro scopo più che i preparati al carminio.

Se ora il libro per tutti i citati cambiamenti si è arricchito di oltre 100 pagine, non trovo ancora in ciò motivo a speciale soddisfazione; quanto più breve una tale opera riesce, senza che sia perciò meno chiara e completa, tanto meglio risponderà allo scopo. Soltanto parve a me assolutamente necessario il procurare che per le nuove aggiunte venisse elevato il suo valore, onde avvicinarsi di un nuovo passo alla meta prestabilita. Possa questo libro nella sua nuova forma incontrare la stessa buona accoglienza avuta alla sua prima apparizione.

Vienna, Luglio 1891.

Prefazione all'Edizione Italiana

Un libro di *Obersteiner* non ha bisogno di raccomandazioni: il prestigio del nome suo, noto a tutti gli studiosi delle mediche discipline e congiunto a molte e belle ricerche sull'istologia e anatomia patologica del sistema nervoso, ne è garanzia.

Io voglio qui solo osservare come in un'epoca di lavoro febbrile come l'attuale, in cui i lavori scientifici si incalzano l'un l'altro rendendo sempre più difficile e laborioso il compito di coloro che la coltura vogliono modellata ai più recenti progressi della scienza, fosse universalmente sentito il bisogno di un libro che, riassumendo tutto quanto di recente sull'istologia ed anatomia normale e patologica del sistema nervoso si conosce, mettesse il grave compito alla portata di tutti.

Infatti la disparità delle lingue nelle quali gli innumerevoli lavori sono pubblicati, il lungo lavorio di selezione e di coordinazione delle idee richiesto in questo compito, esigerebbero un'attività unita a un grado di intelligenza e di coltura, solo retaggi di pochi privilegiati.

Di qui la necessità che di tratto in tratto sorga un generoso il quale, sobbarcandosi con abnegazione a un lavoro oggigiorno sempre immane, riassuma in brevi e chiare pagine gli ultimi portati della scienza sulla materia.

Tutti ormai sono compenetrati del grande beneficio che da tali opere alla medica famiglia ne deriva; sì che non è ardito il dire che ogni progresso si arresterebbe se quei generosi scomparissero.

L'opera di *Obersteiner* soddisfa a quel compito e colma una lacuna da molto tempo sentita nel campo dell'istologia, dell'anatomia normale e patologica del sistema nervoso. E che egli sia riuscito nel grave compito lo attesta il rapido esaurimento delle due edizioni tedesche, esponente sicuro della approvazione dei colleghi, non che le

traduzioni fatte in lingua inglese e russa da distinti dottori dei rispettivi paesi. Io poi meglio di tant'altri posso accertare dell'utilità pratica di questo libro, i cui dettami appunto seguiva nel laboratorio dello stesso *Obersteiner*, quando mi trovava in Vienna per gli studî di perfezionamento.

Memore del beneficio provato, ho pensato che avrei fatto a mia volta cosa utile ai miei colleghi d'Italia assumendo il compito di una traduzione italiana. Ogni mia fatica avrà compenso, se saprò di aver contribuito anche indirettamente alla diffusione della scienza nel mio paese.

S. PERSONALI
Specialista in Malattie Nervose

Genova, 11 Novembre 1891.

INDICE

	Pag.
PREFAZIONE alla prima edizione	v
PREFAZIONE alla seconda edizione	IX
PREFAZIONE alla edizione italiana	XIII
INDICE	XV
Prima parte. Metodi di ricerca	3
1. Metodi di dilacerazione	4
2. Preparazione di sezioni in serie	5
3. Studio del sistema nervoso centrale a sviluppo incompleto o in stato patologico	28
4. Metodi anatomici comparati	33
5. Metodi fisiologici sperimentali	ivi
Seconda parte. Morfologia del sistema nervoso centrale	36
Divisione del sistema nervoso centrale	38
A. Midollo spinale	40
B. Cervello	44
1. Midollo allungato	ivi
2. Cervello posteriore	49
3. Cervello medio	63
4. Cervello intermedio	66
5. Cervello anteriore	70
6. Ventricoli del cervello	81
7. Scissure e circonvoluzioni alla superficie del cervello	88
Solchi principali	90
Singoli lobi del cervello	93
Varietà ed anomalie delle circonvoluzioni cerebrali	104
Volume e peso del cervello	112
Terza parte. Elementi istologici del sistema nervoso centrale	118
A. Tessuti nervosi	ivi
1. Fibre nervose	ivi
Alterazioni patologiche delle fibre nervose	129
2. Cellule nervose	135
Alterazioni patologiche nelle cellule nervose	147
B. Tessuti non nervosi	152
1. Epiteli	ivi
2. Vasi sanguigni	154
a) Arterie	155
b) Vene	159
c) Capillari	ivi
d) Grasso e pigmento nell'avventizia dei vasi cerebrali	ivi
e) Alterazioni patologiche nei piccoli vasi cerebrali	160
3. Tessuti di sostegno	168
a) Tessuti connettivi	ivi
Alterazioni patologiche nei connettivi del sistema nervoso centrale	172
b) Neuroglia	174
4. Altri elementi costitutivi del sistema nervoso centrale	175

Pag.

Quarta parte. Fina struttura del midollo spinale . 178

Considerazioni generali sulla fina struttura degli organi centrali. 190

1. Topografia del midollo spinale. ivi
2. Struttura istologica del midollo spinale. 200
3. Decorso delle fibre del midollo spinale . 209

asi del midollo spinale 222

lterazioni anatomo patologiche del midollo spinale 225

arte. Topografia del cervello 235

rte. Fasci fibrosi e vie conduttrici . 277

Vie spinali . ivi

1. Vie piramidali. ivi
2. I cordoni posteriori e le vie che ne partono . 285
   a) Il Lemnisco. . 286
   b) Il peduncolo del cervelletto 290
3. Via cerebellare del cordone laterale . . . 293
4. Fascio di Gowers. . 294
5. Resto del cordone anteriore e laterale . . 295

B. Nervi cerebrali 298

1. Nervus olfactorius ivi
2. Nervus opticus 306
3. Nervus oculomotorius 317
4. Nervus trochlearis 322
5. Nervus abducens 324
6. Nervus trigeminus 325
7. Nervus facialis 330
8. Nervus acusticus . . 333
9. Nervus glosso-pharyngeus 342
10. Nervus vagus 345
11. Nervus accessorius ivi
12. Nervus hypoglossus 347

C. Cervelletto 350

1. Masse gangliari centrali ivi
2. Massa midollare del cervelletto 351
3. Corteccia del cervelletto 357
4. Vasi sanguigni del cervelletto 366
5. Alterazioni anatomo-patologiche del cervelletto . 367

D. Cervello 371

1. Gangli del cervello ivi
   a) Thalamus opticus. ivi
   b) Nucleo lenticolare e corpo striato 376
2. Masse midollari centrali del cervello 380
   a) Corona raggiata 381
   b) Fibre commessurali del cervello. 383
   c) Fibre di unione fra i singoli territori corticali dello stesso emisfero 385
3. Corteccia del cervello . . . 388
4. Vasi sanguigni del cervello . . . 407
5. Alterazioni anatomo-patologiche del cervello 409

Appendice Il conarium e l'ipofisi 415

Settima parte. Involucri del sistema nervoso centrale . . 418

A. Dura madre. . . 419

B. Arachnoidea. . . . 425

C. Pia mater. 428

Tele e plessi coroidei 430

D. Grossi vasi del cervello. 432

INTRODUZIONE

È assolutamente impossibile addentrarsi nei particolari complicati e difficili riflettenti la intima struttura del cervello e del midollo spinale, se prima non si è cercato di famigliarizzarsi con i rapporti grossolani esterni di questi organi. Essi debbono essere considerati quali schizzi di un quadro, che vengono man mano ritoccati onde far meglio risaltare i particolari nei punti convenienti. Per conseguenza (astraendo da una **Prima parte** riflettente i metodi di ricerca più usati) verranno esposti, innanzi tutto, i fatti facilmente riconoscibili all'esame macroscopico, e in special modo la conformazione esterna; poscia i rapporti delle singole parti del cervello, facilmente osservabili sui tagli senza ulteriore preparazione (**Seconda parte**, *Morfologia*). Prima di intraprendere lo studio microscopio del sistema nervoso centrale è necessario conoscere esattamente i singoli elementi istologici, dai quali questi organi si compongono; per conseguenza nella **Terza parte** verranno esposte le più importanti nozioni sopra i tessuti costituenti nervosi e non nervosi, come pure le alterazioni alle quali essi soggiacciono in condizioni patologiche. Dopo ciò, noi passeremo allo studio del midollo spinale, quale relativa parte costituente degli organi nervosi centrali (**Quarta parte**).

La descrizione inoltre presuppone la preparazione di buon numero di tagli microscopici del cervello e l'un l'altro seguentisi dal midollo spinale in su (**Quinta parte**).

Preparando questi tagli già a debole ingrandimento (obbiettivo N.° 2 di Hartnack e Reichert) si possono conoscere molti rapporti della organizzazione interna, e invero con tanta maggiore facilità, quanto più fu possibile di seguire, taglio per taglio, tutti i cambiamenti nella struttura topografica.

Colui il quale studia sopra tagli già preparati deve seguire lo stesso cammino, e prima di addentrarsi nei minuti particolari deve procurarsi, osservando i preparati a debole ingrandimento, uno sguardo generale ed una giusta idea dei più importanti rapporti.

Ciò fatto, con l'aiuto di queste nozioni e con l'esame dei prepara ci forzeremo di seguire i singoli fasci di fibre, le loro divisioni e i lo rapporti, cercando di stabilirne il punto terminale. Di ciò è questio nella (**Sesta parte**), venendo prima le vie nervose del midollo spinal poscia le radici dei nervi craniani. Hanno pure un'ordinata esposizio i più minuti rapporti nella struttura del cervelletto e del cervell Quivi dovrebbero pure annettersi brevi cenni sulle alterazioni patol giche degli organi in questione, tanto più che esse servono spesso darci un giudizio definitivo sulla loro struttura.

Da ultimo verranno descritti gli inviluppi del sistema nervo centrale (**Settima parte**), i quali stanno con esso in così intimo rappor da meritare speciale considerazione.

Per lo studioso il quale cerchi di addentrarsi nello studio del struttura degli organi nervosi centrali, e nella relativa letteratura, c teremo qui sotto le più importanti opere che a ciò si riferiscono, cc eccezione delle più antiche.

Vicq d'Azyr, Traité de l'anatomie. 1786-1790. *Sömmering*, Vom Hirn und Rücke marke, 1788. *Sömmering*, Hirnlehre und Nervenlehre. 1791. *Bell. Ch.*, The anatomy the brain. 1802. *Gall* et *Spurzheim*, Anatomie et physiologie du système nerveux. 4 Bän und Atlas. 1810-1820. *Burdach*, Vom Bau und Leben des Gehirns. 3. Bände. 1819 182 *Arnold Fr.*, Bemerkungen über den Bau des Hirns und Rückenmarks. 1838. *Roland* Saggio sopra la vera struttura del cervello. 3. Aufl. 1838. *Leuret* et *Gratiolet*, Anatom comparée du systeme nerveux. 2 Vol. e Atlas. 1839-1857. *Foville M.*, Traité complet l'anatomie, de la physiologie et de la Pathologie du système nerveux cérébrospinal I. 184 *Todd*, The anatomy of the brain. 1845. *Stilling B* Ueber den Bau des Hirnknotens. 184 *Solly S.*, The human brain. 1847. *Longet*, Anatomie und Physiologie des Nervensysten (deutsch von Hein). 2 Vol. 1847-1849. *Lokhart Clarke*, Res. on the intimate structure the brain. Philos transact, 1858-1869. *Reichert*. Der Bau des menschlichen Gehirns. 185 1861. *Deiters*, Untersuchungen über Gheirn und Rückenmark. 1865. *Luys J.* Recherch sur le système nerveux cérébrospinal. 1865. *Meynert Th.*, Vom. Gehirn der Säugethie (Stricker's Lehrbuch von den Geweben). 1872. *Huguenin*, Allgemeine Pathologie der Kra kheiten des Nervensystems I. 1873. *Flechsig P.*, Die Leitungsbahnen im Gehirn und Rü ckenmarke der Menschen. 1876. *Duval*, Rech. sur l'origine réelle de nerfs craniens. Jour de l'Anat. et de la Physiolog. di Robin. 1876-1878. *Henle*, Handbuch der Nervenlehr 2. Ediz. 1879. *Wernicke*, Lehrbuch der Gehirnkrankheiten. 1881. *Schwalbe*, Lehrbuch d Neurologie (Hoffmann's Anatomie. 1881. *Tenchini*, Encefalo umano. 1883. *Flechsig P.* Plan des menschlichen Gehirns. 1883. *Meynert Th.*, Psychiatrie. 1884. *Golgi*, Sulla fi anatomia degli organi del sistema nervoso. 1886. *Raymond*, Anatomie pathologique d système nerveux. 1886. *Féré Ch.*, Traité élémentaire d'anatomie médical du système ne veux. 1886. *Rauber*, Nervenlehre (Hoffmann's Anatomie). 1886. *Mendel*, Artikel « Gehirn in Eulenburg's Encyklopädie. 2. Ediz. 1886. *Whitaker J.* Anatomy of the brain and spin cord. 1887. *Ranney A.* The applied anatomy of the nervous system. 1888. *Kahler O.*, D nervösen Centralorgane in « Toldt's Geweblehre ». 3. Ediz. 1888. *Edinger*, Zwölf Vorl sungen über den Bau der nervösen Centralorgane. 2. Ediz. 1889. *Mingazzini*, Manuale anatomia degli organi nervosi centrali dell'uomo. 1889. *Gudden B.*, Gesammelte hinterla sene Abhandlungen Wiesbaden. 1889.

PRIMA PARTE

METODI DI RICERCA.

Nelle ricerche anatomiche del Sistema nervoso centrale incon triamo tali difficoltà quali nello studio di nessuno degli altri organ si rinvengano. Egli è appunto per questo che anche le nostre cono scenze sulla struttura grossolana del cervello e del midollo spinal sono, in termini generali, di data recente. Le ragioni di queste diffi coltà sono facili ad intravedersi.

In primo luogo a priori dobbiamo attenderci che nella struttur di un organo, al quale sono assegnate non soltanto le più complicat e diverse funzioni di tutto l'organismo, ma anche le più alte e nobili si troverà impressa questa diversità di funzione.

In secondo luogo si comprende facilmente che tanta complicazion di struttura (già a supporsi, per la relativa piccolezza dell'organo) potr soltanto essere raggiunta con localizzazione e vie nervose, che per l loro piccolezza diventano inaccessibili agli ordinarî e grossolani metod anatomici di ricerca; senza calcolare che si tratta generalmente di tessuti, che sono in modo eccessivo delicati, molli e difficili a conservarsi.

Già coteste riflessioni (astraendo da molte altre) dovrebbero bastare per comprendere che soltanto dopo la introduzione di tutt'altr metodi di ricerca anatomica potè essere aperto questo « *libro chiusc con sette sigilli* (1) », e soltanto ora noi cominciamo ad interpretarne la sua struttura, senza dubbio difficile a leggersi.

I metodi di ricerca usati fino ad oggi (sia che essi si riferiscanc alla struttura degli elementi, ovvero al loro reciproco rapporto) sonc assai diversi, ma essi si completano e si perfezionano l'un l'altro. Questi metodi che, astraendo dalle ricerche anatomiche grossolane, abbiamc attualmente a nostra disposizione, possono nel modo più semplice essere classificati in cinque gruppi, cioè:

(1) Così il celebre Rokitansky soleva denominare il cervello, volendo con questa frase significare le enormi difficoltà che presenta il suo studio.

1.° Dilacerazione del Sistema nervoso centrale a tal'uopo preparato:

2.° Preparazione di serie non interrotte di tagli trasversali e trasparenti praticati in un organo normale.

3.° Esame di organi, le singole parti costituenti dei quali o non progredirono nello sviluppo, oppure caddero parzialmente in una metamorfosi regressiva.

4.° Comparazione di parti analoghe del sistema nervoso centrale nei diversi animali.

5.° Indagine sperimentale della funzione, la quale permetta una nuova conferma sulla struttura anatomica, oppure studio delle anomalie funzionali osservabili nelle malattie circoscritte del sistema nervoso centrale.

Metodi di ricerca, ai quali compete un significato speciale più limitato e che possediamo da tempo, saranno menzionati più tardi in luogo conveniente.

1. Metodi di dilacerazione.

Poichè il Sistema nervoso centrale possiede una consistenza la quale lo rende completamente inadatto alla dissociazione dei singoli fasci di fibre, così esso deve essere prima sottoposto a speciale preparazione che ne indurisca gli elementi nervosi, mentre il tessuto connettivo, che li unisce l'un l'altro, viene rammollito. Questo scopo finora fu raggiunto imparzialmente.

Il semplice indurimento nell'alcool, anche con aggiunta di piccole quantità di acido nitrico o muriatico (già usato da *Ruysch*, *Vicq d'Azyr*) o di potassa (*Reil*), viene da lungo tempo usato; riesce però migliore l'indurimento nei sali dell'acido cromico e quindi nell'alcool. Anche per lo studio della conformazione esterna si raccomanda l'indurimento nel bicromato di potassa con ulteriore immersione dei preparati nell'alcool.

J. Stilling immerge i pezzi di cervello (dopo che essi furono prima induriti nel liquido del *Müller*, e poscia lavati) nell'alcool assoluto fino a che essi abbiano acquistato una buona consistenza.

Dopo ciò essi vengono immersi in aceto artificiale (200 gr. di acido acetico, 800 gr. di acqua, 20 goccie di creosoto), nel quale devono soggiornare, per regola, alcune settimane. Il tempo non si può indicare esattamente; ciò si impara con la pratica. Nel caso che i preparati fossero riusciti troppo molli, allora essi vengono immersi per alcuni giorni in aceto pirolegnoso. In tali preparati si può nettamente isolare e seguire con pinze ed aghi il decorso delle fibre. Conservare il preparato, nel caso che non sia troppo spesso, nel balsamo del Canadà, dopo di averlo trattato con olio di garofano.

Nei preparati bene induriti con alcool e sali di cromo anche le fessure artificialmente, prodottesi nella sostanza bianca e grigia della massa cerebrale, lasciano scorgere, con maggiore o minore chiarezza, il decorso delle fibre.

È necessario osservare che tutti i metodi di preparazione delle fibre possano produrre immagini fallaci, in special modo là dove hanno luogo incrociamenti di fasci fibrosi.

J. Stilling, Ueber den Bau der optischen Centralorgane. Cassel 1882.

2. Preparazione di Sezioni in serie.

È merito di *B. Stilling* l'avere introdotto questo metodo nell'anatomia del cervello, metodo al quale noi dobbiamo i maggiori progressi nello studio della struttura intima degli organi nervosi centrali.

Supponiamo un pezzo di cervello sezionato in una serie di tagli orizzontali di spessore microscopico, in modo che gli stessi sovrapposti ricompongano l'intiero pezzo. È chiaro che se non insorgano difficoltà di vario genere all'osservazione, sarà possibile di seguire ogni singola fibra nervosa sezionata di traverso da una sezione alla vicina, e così di seguito attraverso tutto il preparato.

E quantunque l'attuazione pratica di tale idea non sia sempre del tutto permessa, pure è soltanto dopo quell'epoca nella quale abbiamo imparato a preparare serie continue di tagli trasversali, che divenne possibile un progresso sensibile nella conoscenza della intima struttura del cervello. Queste sezioni possono pure servire a ricerche istologiche.

Anche il metodo ottenuto con sez oni trasparenti in serie può dar luogo ad illusioni. In special modo incontrerà spesso serie difficoltà la plastica ricostruzione di parti osservate in numerosi tagli: per cui le immagini che ci presentano le sezioni soltanto allora potranno istruirci sulla struttura anatomica, quando noi saremo capaci di intuire la vera natura della cosa.

Anche per la preparazione di que ezioni il Sistema nervoso centrale deve prima aver subito un **indurimento**. Gli esperimenti fatti sezionando pezzi di cervello congelato, non hanno avuto l'esito che si desiderava, imperocchè con il congelamento la sostanza nervosa ne soffre e si ottengono preparati difettosi. Detto metodo non pertanto è applicabile ai tumori. Devonsi per conseguenza scegliere liquidi atti all'indurimento, e stanno quivi in prima linea i sali di Cromo, i quali sono da preferirsi allo stesso acido cromico. In special modo è usato il bicromato di potassa. Pezzi freschi di sistema nervoso centrale vengono immersi in una soluzione all'uno per cento del sale; il liquido viene ripetutamente cambiato nei giorni seguenti ma sempre rinforzato fino al due o tre per cento, ed in esso i preparati debbono ri-

manere fino ad indurimento necessario. Questo spazio di tempo, che dipende da svariate circostanze e dalla temperatura ambiente (nell'estate l'indurimento è più spedito), necessita 6-8 settimane. I pezzi più piccoli sono più presto induriti che quelli più grossi. In una stufa incubatrice, alla temperatura di 40-55 gradi, piccoli pezzi possono rendersi atti al taglio in 8-14 giorni. Si può accelerare il processo di indurimento, aggiungendo alla soluzione di bicromato di potassa qualche goccia di una soluzione di acido cromico (per 500 gr. della prima, circa 20-30 gocce di una soluzione all'1 % dell'acido). Sotto l'azione del polo positivo di una corrente costante l'indurimento procederebbe assai rapido (pezzi di midollo spinale in 4-5 giorni (*Minor*).

Non tutte le parti del sistema nervoso centrale richiedono lo stesso spazio di tempo. Speciale attenzione merita l'indurimento del midollo spinale nei sali di cromo.

Dopochè i preparati divennero atti al taglio, possono essi soggiornare ancora qualche mese nella soluzione cromica; ma se si vogliono conservare più a lungo, allora si debbono immergere in una debolissima soluzione del sale (circa 0, 5 per cento), nella quale possono essere conservati assai bene per lunghi anni. La presenza di muffa non indica che il preparato è danneggiato. L'aggiunta di piccole quantità di acido fenico non ne impedisce la produzione, ma la rende più difficile. Quando i pezzi siano del tutto o quasi induriti nei sali di cromo, sono pure sottoposti ad ulteriore indurimento nell'alcool. Ciò può effettuarsi nel seguente modo.

Si toglie dapprima l'eccesso di sale lavando in acqua per alcuni giorni, quindi per un tempo eguale si trasporta in alcool allungato (50 %) e quindi in alcool al 95 o assoluto. Per impedire il formarsi di precipitazioni si raccomanda di collocare i vasi allo scuro (*H. Wirchow*). Questi preparati si prestano molto al taglio, però dopo lungo soggiorno in alcool molte particolarità della struttura vanno perdute, e si formano, specialmente perchè l'alcool scioglie la mielina delle fibre, ogni sorta di produzioni artificiali, assai spesso macchie e lacune, ecc. Se ci proponiamo di colorare le membrane mieliniche delle fibre nervose, devesi evitare l'eccessiva lavatura, prima dell'immersione nell'alcool. I preparati vengono lavati nell'acqua soltanto per breve tempo, quindi immersi nell'alcool al 95, il quale deve essere ripetutamente rinnovato. Dopo la introduzione della celloidina questo ultimo metodo di indurimento è quello più in uso.

Devesi affatto evitare l'alcool nel primo tempo dell'indurimento, eccettuando quei casi nei quali ci proponiamo di ricercare la struttura delle cellule nervose (*Nissl, Trebinski*).

I tumori si possono indurire subito nell'alcool, però volendosi procedere a dimostrazioni batteriologiche è assolutamente necessario di evitare l'indurimento nei sali di cromo.

Del liquido di *Müller* (per 10 parti di bicromato di potassa, 5 parti di solfato di soda su 500 parti d'acqua), come pure del bicromato d'ammonio ripetutamente raccomandato, possiamo farne a meno. La rinomata soluzione di *Erlitzky*, 5 parti di bicromato di potassa, 1 parte di solfato di rame, 200 parti di acqua, indurisce più presto, però forma facilmente dei precipitati nei preparati, i quali hanno già dato origine ad illusioni.

Con un po' di pratica si può decidere col tatto e con leggiera pressione, se il preparato ha raggiunto la consistenza atta al taglio: si può decidere nel modo più sicuro, praticando qualche taglio col rasoio. Ai meno esperti sia di consolazione il sapere che, qualche volta, malgrado tutte le precauzioni il preparato non, assume la consistenza desiderata, senza che sia possibile rintracciare la cagione di questo insuccesso. Per rendere atte al taglio piccole parti del sistema nervoso centrale, prese ad un animale vivente o da poco ucciso, e in modo tale, che presumibilmente riproducano le più minute particolarità di struttura degli organi viventi, quali p. es. i nuclei delle cellule o simili, vengono impiegati speciali metodi di **fissazione.** Fra i differenti metodi di fissazione proposti fino ad oggi dovrebbe in special modo essere adoperato quello di *Fol*, modificazione della soluzione di *Flemming:*

Acido iperosmico	1 %	2	parti
Acido cromico	1 »	25	»
Acido acetico	2 »	8	»
Acqua		68	»

In questa miscela, della quale nulla deve essere tralasciato, vengono immersi i piccoli pezzi, estraendoli tosto che si formino intorbidamenti. Dopo alcune ore (24 e più) si lavano con molta cura, conservandoli poscia in alcool all' 80%.

La preparazione di questi tagli, che possono anche essere di mediocre grossezza, richiedeva prima una mano esperta e molto pratica: attualmente questa difficoltà è tolta coll'introduzione del **Microtomo.** De' numerosi microtomi che in questi ultimi anni furono proposti, io voglio ricordare quelli soltanto che servono al nostro scopo.

Il microtomo nella sua più semplice forma è un cilindro metallico cavo il cui fondo è alzato ed abbassato dai giri di una vite micrometrica. In questo cilindro è fissato il preparato mediante speciali sostanze. Sul margine libero del microtomo, verso il quale il preparato è spinto al voluto spessore del taglio mediante i giri della vite micrometrica, sta un vetro od un anello metallico perfettamente piano, mediocremente largo, sul quale si passeggia il largo rasoio leggermente piano o biconcavo: da ultimo si deve bagnare con acqua o, meglio, con alcool.

Il microtomo di *Gudden*, il quale è destinato per sezioni più grosse di cervello, si compone del descritto apparecchio, la cui parte superiore è immersa in un recipiente d'acqua, il quale o è avvitato al tavolo,

oppure è sorretto da appositi sostegni. Si taglia sott'acqua, il taglio nuota nel liquido durante l'operazione, per cui ne viene estratto molto meno danneggiato.

Del resto anche con questo apparecchio, il quale viene fabbricato da *Katsch* in Monaco, il maneggiamento del rasoio richiede pratica ed una certa abilità, nel caso che i tagli debbano essere perfetti.

Per fissare i preparati nel cilindro del microtomo, si usa una sostanza, la quale nel modo più semplice si ottiene mescolando cera ed olio e viene messa a caldo nell'apparato. Viene sopratutto usata una miscela di tre parti di cera e due parti di olio; però la proporzione delle due sostanze si uniforma alla durezza del preparato. Anche altre sostanze possono essere impiegate in modo corrispondente (stearina, paraffina, sego, ecc.).

La sostanza fissatrice deve essere tolta in alto tutto all'intorno del preparato in modo tale, che il rasoio scorra quasi soltanto attraverso il preparato.

Il rasoio deve essere sovente affilato sopra una coreggia apposita, e devesi pulire ad ogni taglio. La sezione pronta e nuotante nell'acqua, se essa è larga e lacerabile, viene raccolta sopra un pezzo di carta da filtro o da cessi e tosto coperta con un secondo foglio simile. In questi fogli protettori, corrispondenti alle serie dei tagli, che si possono segnare con un numero, rimangono le sezioni durante i seguenti processi, come sarà ulteriormente descritto.

Attualmente, sopratutto dopo che vengono scelti con predilezione pezzi per il taglio, imbevuti soltanto con celloidina o fotoxilina (vedi sotto), è invalso l'uso dei **Microtomi a slitta**. In essi il rasoio è unito ad una slitta che scorre in apposite scannellature, e si conduce su e giù sul preparato.

Questo poi può essere innalzato per mezzo di apposito meccanismo, di una misura che corrisponda allo spessore voluto della sezione, mentre da un vaso sovrastante al microtomo stillano sul rasoio gocce di alcool o di acqua per impedire l'essiccamento del preparato.

Sono da raccomandarsi i microtomi a slitta di *Reichert* di Vienna, con sollevamento automatico del preparato. Per sezioni maggiori di cervello serve molto bene il microtomo ad immersione di *Schanze* di Lipsia, modificato da *Weigert*. Esso permette di praticare i tagli nell'alcool: però si userà raramente di questa disposizione, se i preparati presentano una buona consistenza.

Se le sezioni sono grandi o eccessivamente sottili, si raccolgono dal rasoio, nel miglior modo, con una striscia di carta da closet. Si può adattare un'altra di queste striscie alla parte opposta del preparato, in modo che esso resti del tutto protetto: e si segna con un numero progressivo. In questo modo basta un solo vaso per immergervi un gran numero di sezioni, senza il pericolo che non venga riconosciuto il loro rispettivo posto nella serie.

Per i microtomi a slitta si possono fissare i pezzi da sezionare in una cassettina di cartone o metallo con miscela di cera ed olio, oppure sopra un pezzo di sughero o legno. Ciò si ottiene sia con una densa soluzione di gomma indurita, immergendo il sughero con il preparato in alcool assoluto per 24 ore; la gomma però diventa tanto dura, che facilmente intacca il rasoio: quindi devesi preferire una soluzione concentrata di celloidina. Questa si prepara sciogliendo la celloidina, tagliata prima in pezzi, in una miscela a parti uguali di alcool assoluto ed etere solforico. La quantità di celloidina da aggiungersi è proporzionata alla densità che si vuol dare alla soluzione.

Del resto, siccome la celloidina si scioglie lentamente, specialmente se si è già molto indurita, così è preferibile la fotoxilina, che si scioglie in pochi minuti nella detta miscela.

Per fissare il pezzo nel sughero, si spalma la superficie superiore di questo con la soluzione concentrata di celloidina o fotoxilina, e quindi si lascia prosciugare un po' all'aria. Quindi si dispone il preparato, che sarà bene disidratato in alcool o bene imbevuto di celloidina o fotoxilina, sul sughero e con superficie affatto piana; da ultimo si versa sopra ancora alquanta celloidina onde meglio conservarlo. Quando la celloidina comincia a solidificarsi all'aria, si immerge il pezzo nell'alcool al 70-80 per cento, che si ottiene mescolando l'alcool al 95 con acqua, circa nel rapporto di 10 : 2. Dopo 24 ore la celloidina è indurita e si può procedere al taglio, però i pezzi fissati sul sughero possono soggiornare anche per mesi in alcool leggero.

Nei preparati che non hanno la superficie inferiore piana, o che sono irregolari nella forma, si cerca di rimediare con fotoxilina in sostanza (una specie di cotone fulminante preparato da *Ch. Maun* in Pietroburgo): quando si versa la soluzione di fotoxilina sul tutto, questa rammollisce, quella secca e ambedue si riuniscono a formare una massa omogenea trasparente.

Per ottenere tagli ugualmente sottili, si ricorrerà quasi sempre all'imbibimento con celloidina o fotoxilina.

Il preparato deve essere completamente disidratato in alcool assoluto (pezzi di midollo spinale di un centimetro circa di lunghezza, p. es. tolti da una soluzione acquosa, debbono soggiornare per 2-3 giorni in alcool ordinario, quindi uguale tempo in alcool assoluto; pezzi più grossi debbono soggiornarvi più a lungo) quindi viene posto in una soluzione leggera e fluida di celloidina, soggiorna quivi più o meno a lungo a seconda della grossezza del pezzo (nel caso suddetto circa 3-4 giorni); da ultimo viene immerso in una soluzione densa di celloidina, nella quale deve soggiornare, al minimo, un paio di giorni. Il pezzo bene impregnato di celloidina, viene fissato per mezzo di questa sopra il sughero nel modo detto. Questo metodo dell'imbibimento in celloidina, serve specialmente per quei preparati che facilmente si disgregano e

le cui parti difficilmente si mantengono in sito o presentano fessure. Un completo imbevimento con celloidina si ottiene con il metodo proposto da *Barett*, il quale peraltro richiede maggiori cure.

Il preparato bene disidratato in alcool assoluto è immerso in una miscela di 3 parti di alcool assoluto e di 1 parte di etere. Quando questa si sia bene infiltrata nel tessuto, si aggiunge un pezzo di celloidina indurita, la quale, sciogliendosi lentamente, permette alla soluzione progressivamente più spessa di compenetrare al massimo il preparato; e si aggiunge giorno per giorno pezzi di celloidina o soluzione densa di celloidina, fino a che si ottenga una massa poco scorrevole. Dopo un certo tempo si versa il tutto in un vaso con coperchio che non chiuda ermeticamente: quando poi la celloidina abbia acquistato una mediocre consistenza, se ne asporta col taglio il preparato con un pezzo proporzionato di celloidina e si immerge il tutto nell'acqua. Tolto l'alcool, un tale pezzo può benissimo essere sezionato in un microtomo a congelazione.

Una soluzione densa di fotoxilina si altera qualche volta in modo tale, per cui diventa assolutamente inservibile: invece di formare un liquido più o meno denso, si trasforma in una massa gelatinosa, la quale non aderisce affatto al dito. Una tale soluzione è assolutamente inservibile; se in essa fu immerso un preparato, lo si deve nuovamente disidratare in alcool e quindi immergere in fotoxilina fresca.

L'impregnamento con paraffina da preferirsi per tutti gli altri tessuti, in generale si raccomanda meno per il sistema nervoso centrale: però, siccome non è inutile per i nervi periferici o quando si richiedano sezioni piccole ed assai sottili, così non può essere del tutto trascurato. Anche qui furono proposte numerose modificazioni: la seguente è assai semplice e da raccomandarsi. Il pezzo da sezionare, dopo completa disidratazione in alcool, viene immerso in una boccetta con Xylol: subito, oppure il giorno seguente, si versa nella stessa boccetta alcuni piccoli pezzi di paraffina, i quali sciolgono lentamente nel Xylol, nei giorni seguenti si aumenta la quantità della paraffina, così che il preparato resta da ultimo compenetrato da una soluzione di paraffina mediocremente concentrata. In seguito esso viene immerso in paraffina fusa per 2-24 ore a seconda della grossezza (il punto di fusione della paraffina deve essere circa 50°). Dopo raffreddamento, il blocco di paraffina includente il preparato viene adattato per il taglio. Il rasojo del microtomo, disposto obliquamente, è fatto scorrere celeremente sul preparato nelle due direzioni, senza umettarlo con alcool. Le sezioni devonsi immergere nel Xylol, in cui si scioglie la paraffina, quindi in una miscela di carbol e Xylol e in damarlacca. Se poi si voglia procedere alla colorazione, allora dal Xylol si passano nell'alcool e eventualmente in acqua o nella relativa soluzione colorante: però, in generale, si consiglia di procedere alla colorazione prima dell'impregnamento.

Per ottenere buoni tagli, è necessario che il preparato sia saldamente fissato sul sughero: alla loro riuscita contribuisce non poco la bontà del rasojo, anzi questo costituisce la parte più importante del microtomo.

I tagli, tolti dal rasoio per mezzo di un pennello flessibile o di una striscia di carta, per solito vengono immersi in una scodella contenente alcool a basso titolo.

Nel caso che si voglia preparare dei **tagli in serie** con un piccolo pezzo imbevuto in celloidina, allora il processo viene semplificato con la seguente modificazione proposta da *Weigert*. Una e all'occorrenza più lamine di vetro, di corrispondente grossezza, sono pulite con cura e al pari dei fotografi spalmate con collodion. Da ultimo si preparano strisce di carta, le quali debbono essere alquanto più larghe del preparato e più lunghe della lamina di vetro. Con queste strisce le sezioni vengono tolte dal rasojo in modo tale che con una leggera trazione della carta questa copre la sezione e la porta con sè per l'adesione, nel mentre è tratta verso sinistra. Si fa sulla striscia di carta una serie semplice di tagli e si porta il vicino seguente sempre alla destra del precedente. È assai importante di mantenere sempre umide, durante il taglio, le strisce di carta contenente i preparati, e anche più tardi fino alla applicazione di questi sulle lamine di vetro. Ciò si ottiene tenendo a lato del microtomo un piatto sul quale stanno alcuni strati di carta bilula con uno strato di carta da closet, umettato il tutto con alcool all'80 $^0/_0$.

Vi si distendono sopra le strisce di carta non soltanto durante il taglio, ma anche più oltre fino alla definitiva utilizzazione delle strisce, e in modo tale che i tagli guardino verso l'alto, mentre la striscia di carta poggia sopra umida base. Sopra ciascuna lastrina di vetro, se fu scelta abbastanza larga, si può trasportare due serie di tagli; poscia si adagia due strisce di carta dal lato delle sezioni sopra lo strato di collodion già essiccato comprimendo leggermente dall'altro lato. Da ultimo si tolgano adagio, in modo che quelle aderiscano al collodion. Tolto tutto l'alcool in modo che i tagli siano ancora un poco umidi, si depone sopra di essi un secondo strato di collodion, come prima. Appena questo si sia essiccato alla superficie, si segnano a volontà con bleu di metile le sezioni per una più facile orientazione. La tabella, una volta pronta, o viene conservata in alcool all'80 $^0/_0$, oppure immersa (prima d'un forte essiccamento) nell'ordinaria soluzione di ematossilina. In questa si distacca subito dal vetro, specialmente nella stufa incubatrice, tutta la massa di collodion con le sezioni da essa incluse, così che la si può facilmente togliere. L'ulteriore trattamento di queste serie al collodion è lo stesso che noi descriveremo più oltre per le sezioni con celloidina. Uno dei principali inconvenienti di questo metodo sta nella difficoltà che presenta l'ulteriore tratta-

mento di questi tagli, specialmente la colorazione, a cagione del doppio strato di collodion. Per ovviare a questo inconveniente, si raccomanda il processo di *Obregia*, il quale richiede anche minore circospezione. In questo caso si prepara la seguente miscela: 30 centimetri cubi di una soluzione sciropposa di zucchero in acqua distillata + 20 centimetri cubi d'alcool al 95 % + 10 centimetri cubi di una soluzione sciropposa di pura destrina. Con questa soluzione, la quale si conserva abbastanza a lungo, si spalma il portaoggetti, come fu già suggerito per il collodio: essiccato che sia, esso può essere conservato per più giorni senza inconvenienti. Quindi le sezioni vengono adagiate nel portaoggetti come nel metodo di *Weigert* e spalmati, dopo alcuni minuti, con una soluzione di 6 grammi di fotoxilina e celloidina in 100 centimetri cubi di etere e 100 centimetri cubi di alcool assoluto.

Il portaoggetti viene esposto orizzontalmente all'aria fino a che sia scomparso il leggero intorbidamento intorno alle sezioni e consolidato lo strato di fotoxylina, quindi lo si immerge in acqua nella quale si scioglie lo strato di zucchero e allora si può facilmente togliere il foglietto di fotoxilina con i tagli, i quali sono liberi da un lato.

Per l'esame dei preparati giova il sapere che in quei punti, in cui i fasci fibrosi si incrociano in diverse direzioni, si può ottenere un immagine assai netta di essi, esaminando con piccolo ingrandimento e a **luce obliqua** (si disponga il piano dello specchio del microscopio in modo che il fondo a lato del preparato apparisca scuro), mentre in qualunque altro modo riescono affatto o difficilmente riconoscibili.

Però i preparati debbono essere colorati con carmino, ematossilina, nigrosina, ecc., ma non secondo il metodo di *Weigert*.

Flesch ha anche proposto l'esame con **luce colorata**; questo artificio può riuscire utile là dove si tratta di riconoscere piccole differenze di colorazione.

I preparati spessi, che devono servire per un esame d'insieme, si possono lavare in acqua e includere in glicerina: in questo modo si ottengono buone immagini per es. del midollo allungato, del ponte, ecc.; nei punti degenerati del midollo spinale spiccano assai bene le fibre nervose ancora intatte. Questi preparati in glicerina si conservano con un margine di paraffina.

Quasi in tutti i casi si cerca di far risaltare certi elementi istologici, e ciò si ottiene mediante la **colorazione** nel senso largo della parola. I singoli elementi istologici si comportano in modo assai vario verso molte sostanze coloranti, per cui è possibile ottenere una distinta differenziazione di quelli con l'uso di materiale adatto. Si può, a mo' d'esempio, colorare i nuclei in bleu con ematossilina di allume, mentre il rimanente tessuto rimane quasi privo di colore: in ciò consiste la **colorazione in stretto senso.** Si è pure trovato che, con l'uso di soluzioni di sali metallici e consecutiva riduzione, la precipitazione del me-

tallo avviene con predilezione intorno o nell'interno di determinati tessuti: su ciò riposa **l'impregnazione metallica.**

Colorazione dei preparati.

Questi metodi di ricerca del sistema nervoso centrale con sottili sezioni potevano soltanto acquistare valore, trattando i preparati secondo i dettami di *Gerlach*, con sostanze coloranti, le quali, comportandosi diversamente di fronte ai singoli elementi, ne permettano la differenziazione. La sostanza che, per merito del caso, venne prima in uso, il carmino ammoniacale, non solo ha soddisfatto alla maggior parte delle preparazioni, ma anche attualmente tiene il primo posto per il sistema nervoso centrale. Si prepara la soluzione mescolando a volontà una certa quantità del migliore carmino del commercio (spesso è difficile di averne di buona qualità) con ammoniaca, fino ad ottenere una debole soluzione: si aggiunge tant'acqua distillata che basti ad ottenere un liquido nero-rossastro, quindi si filtra. L'eccedente ammoniaca si lascia evaporare all'aria libera. La soluzione riesce migliore nelle sue applicazioni, se preparata da tempo. Quella parte di essa che venne adoperata può sempre filtrarsi nel recipiente contenente la soluzione ed utilizzarsi per molto tempo. I preparati nell'alcool si colorano assai presto con quel liquido: qualche volta, in pochi minuti. Il tempo richiesto dai preparati con sali di cromo, per la loro completa colorazione è assai vario: però tanto più lungo, quanto più il preparato è vecchio. Esso può variare da un'ora ad alcuni giorni, per cui è necessario controllarne sempre la colorazione. Volendo affrettare, si pone il vetrino da orologio, con i tagli e la necessaria quantità di carmino di ammoniaca, sopra una rete metallica, sovrastante a sua volta ad un recipiente contenente acqua bollente. La colorazione avviene allora in 3-5 minuti. Per i preparati alla celloidina il riscaldamento praticato a questo modo è spesso troppo forte, per cui è preferibile di riporli in una stufa incubatrice.

In questo caso il tempo necessario per la colorazione sarà pure in rapporto con la temperatura. Se poi ci proviamo di avere preparati da osservarsi a piccolo ingrandimento, allora si raccomanda di attenersi ad una debole colorazione, specialmente se essi non sono troppo sottili: per forti ingrandimenti, al contrario, la colorazione deve essere più intensa.

Spesso i preparati si colorano lentamente con il carmino, oppure manca la desiderata differenziazione, per cui i cilindri dell'asse e tutte le cellule nervose e non nervose, il tessuto connettivo e gli epitelî dovrebbero apparire di un rosso spiccato, il tessuto fondamentale rosa chiaro e le guaine midollari intatte.

Nei casi in cui non si raggiunge questo risultato, la cagione devesi cercare nell'indurimento pregresso o nella soluzione colorante.

Da molti anni il carmino è così male preparato, che spesso s'è costretti a molti vani tentativi, prima di ottenere una buona soluzione colorante. Però anche questa può improvvisamente non servire più allo scopo, quando vi si formi un deposito rosso-chiaro o uno speciale fungo. Molto raccomandabile è il carmino ammoniacale in polvere proposto da *Hoyer* soluzione acquosa al $^1/_2$ $^0/_0$ circa: esso colora spesso già bene in soluzione fresca, però la sua azione è più sicura se la si lascia lungo tempo ad una certa temperatura (per settimane, per mesi p. es. in una stufa).

Il carminato di potassa secco è meno raccomandabile.

L'azione colorante del carmino viene rinforzata se i tagli vengono prima immersi, per alcuni minuti, in una soluzione all'1$^0/_0$ di allume, quindi lavati ed immersi nel liquido colorante. La differenziazione soffre qualche volta con questo processo.

In luogo del carmino ammoniacale fu proposto per primo da *Ranvier* il picrocarmino. Una buona preparazione di esso la fa *Löwenthal* nel seguente modo: si scioglie in 100 gr. di acqua 0,05 di soda caustica aggiungendo 0,4 di carmino, si fa bollire per 10-15 minuti e si allunga la soluzione fino a 200 centimetri cubi. In questo liquido si versa con precauzione e a poco a poco tanto di una soluzione acquosa all'1$^0/_0$ di acido picrico fino a che il precipitato che si forma cessa di sciogliersi completamente. Si lascia riposare alcune ore e quindi si filtra due od anche tre volte attraverso lo stesso filtro. Spesso però la soluzione, dopo alcune settimane o mesi, diventa torbida.

Belle colorazioni si ottengono pure, come con il carmino ma con tinta grigio-bluastra, immergendo i tagli per 10-20 minuti in una soluzione al $^1/_2$ $^0/_0$ di nigrosina (della fabbrica di *Merk*).

Tutte le sezioni, preparate con uno dei metodi finora descritti, debbonsi lavare in acqua fino a che questa non scioglie più nulla di sostanza colorante, si trasportano allora in un vaso con alcool al 95 $^0/_0$ e quindi in un secondo vaso con lo stesso liquido. Quivi nell'alcool si disidratano e il tempo necessario dipende dallo spessore del taglio; i tagli assai sottili si disidratano in pochi minuti, e i preparati alla nigrosina restano nell'alcool fino a che si sia ottenuta la voluta differenziazione. Per i preparati con celloidina o fotoxilina devesi assolutamente evitare la disidratazione in alcool assoluto, perchè esso scioglie quelle sostanze.

I preparati dopo disidratazione debbono essere rischiarati; serve assai bene a questo scopo il carbolxylol proposto da *Weigert* (1 parte di acido fenico puro cristallizzato, 3 parti di Xylol). A tale scopo vengono tolti dall'alcool a mezzo di una spatola, oppure sopra strisce di carta, ed immersi in una certa quantità di carbolxylol, nel quale restano fino a completo rischiaramento; ciò si ottiene in pochi secondi.

Altri mezzi di rischiaramento sono pure in uso, così possono es-

sere raccomandati l'olio di origano, l'olio di bergamotto e il creosoto: per i preparati senza celloidina serve bene l'olio di garofano e di cedro.

Ottenuto il rischiaramento, i preparati vengono deposti sul vetro portaoggetti, si toglie l'eccesso di carbolxylol o di qualunque altra sostanza rischiarante per mezzo di carta da filtro, e fatta con questa leggera pressione sul preparato, si lascia sgocciolare su di esso una sufficiente quantità di damarlacca o di balsamo del Canadà.

Non resta più che a sovrapporvi il vetrino coprioggetto ed il preparato è pronto.

I tagli, conservati fra due foglietti di carta, vengono immersi anche così nel Xylol oppure nell'olio; si trasportano quindi sul vetro portaoggetti, dopo di che si comincia con il togliere a mezzo di pinzette il foglietto superiore. Poscia si afferra con le stesse pinzette l'altro foglietto in modo che mentre questo, con leggera trazione, è tolto dal vetro, vi resti invece il preparato. Si ottiene facilmente lo scopo, se si ha l'avvertenza di togliere l'eccesso di Xylol o di olio, mediante carta da filtro. L'ulteriore trattamento è quale fu già descritto.

Per l'esame della fina struttura delle cellule nervose, specialmente se si tratta di riconoscere alterazioni patologiche, si raccomanda il metodo di *Nissl.* Pezzi molto freschi di sistema nervoso centrale vengono immersi in alcool al 95, nel quale soggiornano fino a che essi abbiano la consistenza necessaria al taglio. Il pezzo indurito viene fissato sul sughero con gomma, sezionato sotto alcool, e i tagli raccolti in alcool al 95; quindi vengano immersi in una soluzione acquosa, concentrata, filtrata di rosso di Magenta (oppure Dalia o Vesuvina). Ciò fatto, si riscalda fino a leggera evaporazione del liquido, e si disidrata in alcool al 95; si immerge in olio di garofano, nel quale succede lo scoloramento principale, fino a che non si scioglie più della sostanza colorante. Da ultimo si toglie l'olio di garofano con la benzina, e si conserva in balsamo del Canadà.

Pur troppo i preparati, che permettono di riconoscere la struttura delle cellule e le loro alterazioni, non si conservano a lungo.

Un certo numero di sostanze coloranti mostra una speciale affinità per le forme nucleari, perciò sono dette **sostanze coloranti dei nuclei.** Una delle migliori è l'ematossilina di allume; 5 grammi di ematossilina vengono cotti con 5 grammi di allume in 500 grammi di acqua distillata; dopo raffreddamento, il liquido, di un colore rosso di vino di Borgogna, viene filtrato. Soltanto dopo molti giorni la soluzione, come tutte le altre soluzioni di ematossilina, acquista la sua azione colorante e può essere adoperata per lungo lempo; però si raccomanda di filtrare, quando vi si formino delle precipitazioni. La colorazione avviene rapidamente in pochi minuti, spesso è tanto rapida che la soluzione deve essere molto allungata.

Il preparato, dopo accurata lavatura, deve essere di un grigio bleu e mostrare sotto al microscopio i nuclei cellulari (con eccezione di quelli delle cellule nervose) e i corpuscoli amiloidi intensamente colorati in bleu. Tutto il resto deve essere del tutto o quasi senza colorazione. Nel caso di colorazione troppo intensa si può rimediare mediante acido muriatico assai diluito.

Questi preparati, in generale, si lasciano assai bene e rapidamente colorare con carmino; i tumori si possono pure trattare con una soluzione acquosa all'1 % di eosina o rosso di Magdala. L'ulteriore trattamento (disidratazione e rischiaramento) è lo stesso già descritto più sopra.

Anche altre soluzioni di ematossilina agiscono nello stesso modo, delle quali merita menzione quella proposta da *Ehrlich*, tanto per la facilità con cui si conserva, quanto perchè con essa si ottengono più di rado eccessi di colorazione. La sua composizione è la seguente: 5 grammi di ematossilina vengono sciolti in 300 grammi di alcool assoluto, nel mentre che 300 grammi di glicerina e uguale quantità di acqua distillata vengono saturati con allume; quindi si mescolano i due liquidi, aggiungendo 15-20 grammi di acido acetico glaciale. Dopo alcuni giorni si filtra. Anche questa soluzione comporta una considerevole diluizione.

Una buona colorazione dei nuclei si ottiene con la soluzione di carmino proposta da *Csakor;* 5 grammi di cocciniglia polverizzata vengono riscaldati con 5 grammi di allume e 500 grammi di acqua fino ai due terzi del volume totale del liquido e filtrati; da ultimo si aggiunge due gocce di acido fenico per impedire la formazione di muffe.

Havvi ancora un gran numero di sostanze coloranti dei nuclei, le quali tutte possono essere di un certo valore a seconda delle circostanze; così, p. es., le soluzioni acquose di bruno di *Bismark* (1 : 300). Ugualmente diverse soluzioni di carmino, cioè: 1.° il carmino di allume di *Grenacher:* 1-5 grammi di allume e 0,5-1 grammo di carmino vengono cotti per 10-20 minuti con 100 grammi di acqua, quindi filtrati; l'ulteriore trattamento come sopra; 2.° il carmino al borace: 1-2 grammi di borace e 0,5-0,7 gr. di carmino vengono cotti in 100 gr. di acqua; alla soluzione si aggiunge tanto di acido acetico fino a che essa abbia assunto la tinta della soluzione di carmino ammoniacale; si filtri dopo 24 ore. I tagli stanno 5-30 minuti nel liquido; essi, in principio, presentano una colorazione diffusa, quindi vengono lavati per alcuni minuti in una soluzione di 100 parti di alcool al 70 % e una parte di acido muriatico, fino a differenziazione, quindi disidrati e rischiarati.

Quivi può pure essere classificata la colorazione con safranina dell'*Adamkiewicz*, quantunque essa non si possa considerare quale pura

sostanza colorante nucleare. Le sezioni vengono immerse in acqua che ha acquistato una debole reazione acida con l'aggiunta di qualche goccia di acido nitrico. Dopo breve permanenza in bagno acido, vengono immerse nel liquido colorante (una soluzione acquosa di safranina N.° 0 di colore rosso borgogna scuro).

Quivi possono rimanere a lungo; si disidrata in alcool ordinario, quindi in alcool assoluto, il quale è pure leggermente acidificato con acido nitrico. Da ultimo si lascia i tagli nell'olio di garofano finchè continua a separarsi della sostanza colorante.

Inclusione in balsamo del Canadà. Con questo metodo la guaina mielinica si colora in giallo-rosso o rosso, mentre i nuclei del tessuto connettivo si presentano di colore bleu-violetto.

Le parti degenerate spiccano distintamente.

Questo metodo è invero in grado di dare preparati assai belli e durevoli, però non è affatto sicuro, specialmente se i pezzi da esaminarsi furono impregnati con celloidina o paraffina. E siccome la colorazione alla safranina, testè descritta, non porge sempre immagini bene differenziate, *Nikiforow* ha proposto il seguente metodo un po' complicato. Con esso i sali di cromo non debbono essere tolti dai preparati induriti, per cui anche le sezioni dall'alcool passansi direttamente nella soluzione acquosa concentrata di safranina, nella quale restano 24 ore fino ad ottenere eccesso di colorazione. Poscia vengono liberati dall'eccesso trasportandoli in alcool e scuotendoveli con molta precauzione; appena la sostanza grigia spicca per la sua tinta più chiara si immergano per mezzo di una piccola verga di vetro, in una soluzione di cloruro d'oro o di cloruro di platino (1 : 500, rispettivamente 1 : 100).

I tagli restano in essa soltanto finchè la sostanza grigia presenta una tendenza al violetto (una permanenza più lunga danneggerebbe i preparati); lavatura in acqua, alcool fino a che la sostanza grigia abbia assunto una tinta rosa violetto, e la sostanza midollare una tinta rossa, quindi Xylol e damarlacca.

Una serie di sostanze coloranti serve per la **colorazione delle fibre nervose midollate,** quantunque non sia sempre tutta la guaina mielinica che si colora. La colorazione con fucsina acida proposta prima da *Weigert* è abbastanza difficile e ormai completamente sostituita da altri metodi.

1. La colorazione all' ematossilina di *Weigert*. I preparati debbono essere induriti nei sali di cromo, possono però in seguito essere trasportati in alcool e impregnati con celloidina, pertanto non debbono essere lavati in acqua. Il pezzo da sezionare viene fissato su sughero con celloidina e immerso in una soluzione neutra di acetato di rame (soluzione saturata con uguale volume di acqua); quivi rimane per uno o due giorni al calore di 35-45 gradi in una stufa incubatrice. Taglio sotto alcool e immersione nella soluzione di ematossilina.

1 gramma di ematossilina
10 grammi di alcool assoluto
90 grammi di acqua distillata.

Il liquido viene bene riscaldato e filtrato; però esso acquista la sua forza colorante soltanto dopo 1-2 settimane. L'aggiunta di alcune gocce di una soluzione saturata a freddo di carbonato di litio ad un vetro da orologio pieno del liquido lo rende subito attivo. La soluzione di ematossilina può anche essere allungata con parti uguali di acqua; soluzioni più deboli non colorano abbastanza.

Siccome però l'ematossilina ha un prezzo un po' elevato, così *Paneth* ha proposto di sostituirvi una soluzione all'1 % di estratto di legno campeccio, a buon prezzo, regolandosi per il resto secondo i dettami di *Weigert*. La soluzione di ematossilina, che ha servito alla colorazione, potrà servire, al massimo, una seconda volta.

I tagli rimangono nell'ematossilina, 2-24 ore (il midollo spinale meno, la corteccia cerebrale più a lungo); essi debbono apparire completamente neri, quindi si lavano in acqua e si trasportano nel liquido decolorante:

2 grammi di borace
2,5 » di ferrocianuro di potassio
100 » di acqua distillata.

Quivi rimangono i preparati fino a completa differenziazione, ciò che si ottiene in un tempo che può variare da un quarto d'ora a 24 ore.

Le fibre nervose midollate spiccano allora assai bene con la loro tinta bleu scuro sul fondo bruno-giallastro. Spesso il liquido decolorante suddetto ha azione troppo intensa, per cui sarà bene di allungarlo considerevolmente, e per i nervi periferici per l'appunto con 50 volte il suo volume di acqua (*Gelpke*). Quindi si lava e si procede in seguito secondo il metodo noto (alcool, carbolxylol, damarlacca).

Siccome i tagli che hanno soggiornato troppo a lungo nel rame si prestano poco per la colorazione al carmino, e siccome spesso si desidera pure ricorrere a questo metodo per singoli tagli, così si raccomanda di sezionare prima del trattamento con rame, e di immergere in questo soltanto i tagli che devono essere preparati secondo il metodo di *Weigert;* nel qual caso essi non abbisognano di rimanere tanto a lungo nella stufa incubatrice come i grossi pezzi. Però, prima dell'immersione in ematossilina, essi debbono essere lavati in alcool a debole titolo.

In tutti i casi, nei quali non si tratta della colorazione di sottilissime fibre, si può fare a meno della soluzione rameica, ma allora devesi procedere alla colorazione nella stufa incubatrice (2-4 ore alla temperatura di 35-45 gradi). Talora avviene che tagli spessi non presentino sufficiente decoloramento, malgrado una lunga permanenza nel

ferrocianuro di potassio; si può allora accelerare il processo trasportando i preparati per 24 ore in alcool, e quindi di nuovo nel liquido decolorante.

La colorazione con questo metodo manca quando venga tolto in parte o del tutto con la lavatura il sale di cromo assorbito durante l'indurimento; infatti qui si tratta della formazione di una lacca di allume, cromo ed ematossilina. Però si può sempre compensare questo inconveniente, almeno in parte, immergendo i tagli per 2-24 ore in una soluzione forte di cromato di potassa, oppure in una soluzione debole di acido cromico, lavando quindi speditamente in alcool debole, immergendo allora soltanto in ematossilina.

La colorazione della mielina proposta da *Weigert* segna uno dei più grandi progressi nella tecnica dell' istologia del sistema nervoso: essa, con le rispettive modificazioni, che descriveremo più oltre, è di inestimabile valore per lo studio del decorso delle fibre nel sistema nervoso centrale, specialmente per riconoscere lo sviluppo successivo della mielina, come pure dei processi degenerativi.

Nei preparati trattati con il metodo di *Weigert* o con una delle sue modificazioni, si riscontrano qua e là anche altre parti di tessuto tinte in scuro a lato delle fibre nervose midollate. Abbiamo innanzi tutto il contenuto dei vasi; così qualche volta si colorano i corpuscoli rossi del sangue, oppure in altri casi il plasma che ad essi si interpone. Questa colorazione riguarda spesso soltanto i vasi di un determinato e circoscritto territorio, p. es. negli strati più profondi della corteccia cerebrale. Si possono pure trovare nell'interno dei vasi prodotti di coagulazione in forma di filamenti lunghi, colorantisi intensamente in nero, che ad uno esame superficiale si possono confondere con fibre midollate.

Le calcificazioni dei vasi o delle cellule ganglionari diventano scure: nelle cellule gangliari il pigmento assume spesso una tinta più scura. Una cosa che merita speciale attenzione si è il fatto che non tutte le cellule ganglionari si comportano ugualmente di fronte alla sostanza colorante: appunto basandosi sopra questo fatto, si è voluto ammettere da molti la possibilità di distinguere fra di loro cellule ganglionari di diversa funzione.

Edinger ha pure descritto finissime fibrille nervose, che si troverebbero in tutta la serie dei vertebrati, e si comportano col metodo di *Weigert* come fibre nervose midollate, senza però possedere un inviluppo di mielina. Gli animali non vertebrati mostrano spesso fibre nervose simili più grosse. Abbiamo in ciò una prova che non è la mielina, nel senso esatto della parola, quella che si colora in nero.

2.° Colorazione della mielina secondo *Pal*. La modificazione più importante del metodo di *Weigert* fu data da *Pal;* qui è necessario ricordare come essa dia infatti un'immagine molto distinta. Con questo

processo, cioè in opposizione ai preparati di *Weigert*, i tessuti interposti alle fibre midollate riescono completamente scolorati, per cui possono successivamente essere colorati a volontà. Indurimento nel liquido del Müller, oppure nel bicromato di potassa; se il pezzo era già lavato o verde, allora i tagli vengono immersi innanzi tutto e per alcune ore in acido cromico al 0,5%, oppure più a lungo, in una soluzione al 2-3% di bicromato di potassa, quindi leggermente lavati. I tagli rimangono 24-48 ore nella soluzione all'ematossilina di *Weigert* e secondo necessità anche 1-2 ore nella stufa incubatrice alla temperatura di 35-45 gradi; accurata lavatura in acqua di fonte, quindi trasporto in

0.5 di ipermanganato di potassa
200.0 di acqua distillata;

quivi restano i tagli $^1/_2$ 5 minuti, e anche più a lungo secondo il caso: il tempo preciso dell'estrazione è raggiunto allorquando la sostanza grigia spicca distintamente con la sua tinta bruna sul fondo scuro del rimanente tessuto. Lavatura in acqua distillata e quindi trasporto in

1.0 di acido ossalico puro
1.0 di solfato di soda o di potassio
200.0 di acqua distillata.

La soluzione deve essere conservata in recipiente ben chiuso, acciocchè non disperda l'acido solfidrico: il meglio si è di tener pronto in due recipienti diversi una soluzione all'1% di acido ossalico e una soluzione all'1% di solfato di potassio, mescolandoli in parti uguali soltanto al momento di adoperarli.

In questo liquido, il quale deve emanare uno spiccato odore di acido solfidrico, rimane il taglio $^1/_2$-3 minuti, fino a che, insomma, tutta la tinta brunastra sia scomparsa e sia subentrata una tinta grigio-bluastra: se ciò non riesce, il preparato soggiornò poco tempo nell'ipermanganato. In questo caso, dopo di aver lavato bene in acqua, si può trasportare il taglio un'altra volta in quest'ultimo liquido, e così rimediare al male fatto.

Dopo completo decoloramento il taglio deve essere ben lavato in acqua distillata e in seguito preparato con il solito metodo, cioè con alcool, carbolxylol, ecc.

Un grande vantaggio del metodo di *Pal* sta in ciò che i tagli, dopo completa colorazione della mielina, possono ancora essere trattati con altre colorazioni. Così, p. es., con carmino di allume si può ottenere una bella colorazione dei nuclei: buoni e durevoli preparati dà pure qualche volta il carmino ammoniacale, però esso colora con molta lentezza i preparati di *Pal*. Molto bella riesce pure la colorazione con il rosso di Magdala in soluzione acquosa il 0,5 — I.0 %. Questa colorisce rapidamente, ma è necessario ottenere un eccesso di colorazione, perchè una parte della sostanza colorante viene estratta dall'alcool e dal carbolxylol. Del resto si può semplificare il processo,

avendo cura di sciogliere nel carbolxyol un po' di rosso di Madgala: in questo modo i tagli si colorano nello stesso tempo che si rischiarano. Però il rosso di Madgala dà una colorazione meno durevole e una meno buona differenziazione del carmino.

Con il metodo di *Pal* non solo spiccano distintamente le singole fibre nervose, ma i singoli fasci fibrosi si caratterizzano per le distinte graduazioni delle tinte: così a mo' d'esempio le fibre radicolari motrici risaltano assai bene nel mesencefalo per la loro tinta bleu chiara.

3.° *Flehcsig*, in luogo della colorazione all'ematossilina, ha raccomandato la colorazione con legno rosso del Giappone.

1 di estratto puro di legno rosso del Giappone
10 di alcool assoluto
900 di acqua distillata
di più 5 grammi di soluzione satura di solfato di soda
5 grammi di soluzione satura di acido tartarico.

I tagli devono rimanere in questa soluzione alla temperatura di 35 gradi per 8 giorni. La decolorazione ha luogo secondo i dettami di *Pal*.

4.° Modificazione della colorazione della mielina, secondo *Kultschitzky*. Indurimento per 1-2 mesi nel liquido di *Erlitzky*, quindi la lavatura del pezzo per più giorni nell'acqua corrente.

Immersione dei tagli nella seguente soluzione: 1 gramma di ematossilina sciolto in poco alcool assoluto con 100 grammi di una soluzione al 2% di acido acetico. Dopo molte ore (fino a 24) la colorazione scura delle fibre nervose è fatta. In seguito i tagli vengono immersi in 100 centimetri cubi di soluzione satura di litio, alla quale per accelerare la decolorazione e per ottenere un tono di tinta più spiccato, si può aggiungere 10 centimetri cubi di una soluzione all'1% di ferricianuro potassico. La decolorazione è fatta in 2-3 ore, può però, secondo le circostanze, durare più a lungo. Buona lavatura, disidratazione ecc. Questo metodo è assai comodo ed offre in generale buone colorazioni.

5.° Modificazione della colorazione all'ematossilina di *Weigert* secondo *Vasale*.

I tagli vengono immersi in una soluzione di 1 gramma di ematossilina in 100 grammi di acqua calda; dopo 3-5 minuti pronta lavatura in acqua distillata e trasporto per egual tempo in una soluzione satura di acetato di rame neutro, e di là, dopo nuova corta lavatura in acqua distillata, nella soluzione di ferrocianuro di potassio di *Weigert* per decolorazione.

Questo metodo molto raccomandabile dà in generale dei preparati i quali sono simili a quelli di *Weigert*, ma ha però per sè il grande vantaggio che semplifica tutto il processo e viene compiuto nel più breve tempo.

Anche quivi, come nel metodo originale di *Weigert*, le cellule

nervose sono distintamente visibili per la loro tinta molto bruna. Però, se il trattamento non è troppo accurato, le fibre midollate presto impallidiscono.

Trattamento dei preparati con composti metallici.

1.° **Acido iperosmico** secondo *Exner*. Piccoli pezzi di sistema nervoso centrale (al massimo della grossezza di 1 cmc.) vengono immersi in una certa quantità di una soluzione di acido iperosmico all'1 %; dopo due giorni si cambia la soluzione, e con pezzi più grossi più di sovente. In 5 o 10 giorni essi sono colorati; tuttavia possono rimanere più a lungo nel liquido.

Si lava, si immerge per qualche secondo in alcool, si fissa sopra sughero e quindi si taglia. I tagli, che debbono essere molto sottili, sono rischiarati in glicerina e trasportati, con la glicerina ancora aderente, sopra un vetro portaoggetti, sul quale si trova una goccia di forte acqua ammoniacale. Si attende alcuni minuti prima di sovrapporre il vetrino coprioggetti.

Le fibre midollate, anche le più esili, si presentano di un grigio cupo. Fra i difetti di questo metodo abbiamo che i preparati diventano troppo presto inservibili, già dopo alcuni giorni, mentre esso può essere impiegato solo per piccoli pezzi.

2.° *Oro*. Scopo del trattamento con l'oro è quasi sempre quello di rendere evidenti i cilindri dell'asse. Ma per quanto belli siano i preparati che qualche volta si ottengono con l'oro, tuttavia tutti i metodi relativi debbono ritenersi più o meno incerti, almeno per quanto si riferisce al sistema nervoso centrale.

Per il nostro scopo sarebbe innanzi tutto da citare la colorazione con l'oro proposta da *Freud*, con la quale, senza dubbio, spesso restano pure colorate le guaine midollari.

Indurimento nei sali di cromo, immersione dei tagli in una soluzione acquosa all'1 % di cloruro d'oro mescolata con uguale volume di alcool al 95 %. Dopo 5-6 ore lavatura in acqua distillata, trasporto in liscivia di soda (1 parte di soda caustica fusa sopra 5-6 parti di acqua). Dopo 2-5 minuti estrazione, prosciugamento, immersione in una soluzione di joduro di potassio al 10 %. In 5-10 minuti i preparati hanno preso la giusta colorazione, lavatura in acqua, alcool, ecc. Quando si tratti di preparati molti sottili, onde impedire la formazione di fessure o di pieghe, si raccomanda di distendere subito sopra un vetro portaoggetti il preparato appena estratto dall'joduro di potassio e di prosciugare mediante carta da filtro.

Le immagini che offre questo metodo (soltanto un po' laborioso) sono chiare e sopportano i più forti ingrandimenti. Le fibre nervose si presentano, colorate in nero, bleu-scuro o rosso-scuro a seconda dello stato del preparato.

Questi preparati sono anche più durevoli di quelli preparati con qualunque altro metodo dell'oro.

La colorazione dei cilindri dell'asse sarebbe più certa (*Emminghauss*), se si immergono i preparati in alcool allungato prima del taglio; dalla soluzione d'oro passano per un momento nella lisciva di soda, al contrario restano per più ore nell'joduro di potassio; la lavatura deve essere molto accurata.

Un certo numero di altre colorazioni con l'oro fu proposto. ma esse sono poco sicure e riescono spesso molto complicate.

Gerlach raccomanda per l'induramento una soluzione all'1-2 % di bicromato di ammonio. In questo liquido piccoli pezzi di midollo spinale infantile, i quali debbono essere assai freschi e conservati a bassa temperatura, raggiungono in 15-20 giorni quel grado di induramento che è necessario al taglio.

I tagli quindi passano per 10-12 ore in una soluzione di 1 parte di cloruro d'oro e potassio sopra 10,000 parti di acqua, che fu prima debolmente acidificata con acido muriatico; quivi debbono assumere una tinta lilla-pallido.

Dopochè i tagli furono lavati in 1 parte di acido muriatico e 2000-3000 parti di acqua, si trasportano per 10 minuti in una miscela di 1000 parti di alcool al 60 % e 1 parte di acido muriatico, quindi in alcool assoluto. Rischiaramento in olio di garofano, inclusione in balsamo di Canadà. Le reti nervose spiccano soltanto dopo molte ore in tutta la loro evidenza.

Sventuratamente questo metodo fallisce spesso.

Schiefferdecker lascia (dopo induramento in sali di cromo e poscia in alcool) i tagli 1-3 ore (fino a colorazione violetto pallido) in una soluzione di cloruro d'oro (1 : 5000 10,000): quindi essi vengono lavati in acqua e immersi per 24 ore in acido acetico al $^1/_2$-1 %, lavati, disidratati e rischiarati.

Lo stesso autore ha pure usato il cloruro di palladio (1 : 10,000): dopo permanenza in questo liquido da 3-5 ore (finchè i tagli siano di un bruno-chiaro), essi vengono lavati in acqua e preparati pel microscopio.

Abbastanza complicati sono i metodi di colorazione con l'oro, proposti da *Upson:* del resto essi danno bellissimi preparati.

Il taglio ha luogo dopo impregnamento con celloidina; i tagli rimangono alcune settimane allo scuro, immersi in 4 parti di alcool assoluto e 1 parte di glicerina, quindi lavare per 1-2 giorni: ugual tempo restano in 1 parte di acido nitrico sopra 99 parti di alcool (al 95): lavatura: per 1-2 ore in 99 parti di soluzione di cloruro d'oro all'1 % con 1 parte di acido nitrico: per 1-2 ore lavatura, quindi soluzione di soda caustica al 10 % — lavatura — acido solfidrico 5 cmc. 5-10 grammi di tintura di jodo al 5 %, 1 goccia di soluzione di cloruro

di ferro al 37 % — quivi i tagli rimangono per poco, tanto quanto basti perchè presentino un colore rosso-vivo — lavatura. Alcool — rischiaramento — balsamo del Canadà. I cilindri dell'asse e le cellule gangliari debbono presentarsi di un rosso vivo. *Upson* conosce molte modificazioni del suo metodo.

3.° *Colorazione all'argento* o al *sublimato* secondo *Golgi*.

Accurato indurimento nel bicromato di potassa: per ottenere buoni preparati si raccomanda di procedere all'indurimento del cervello nel modo seguente: iniezione di una soluzione al 2,5 % di bicromato di potassa nella carotide dell'animale poco prima ucciso, e ciò per lavatura del cervello; quindi immersione di piccoli pezzi dell'organo in liquido di *Müller*, ripetutamente cambiato, per 8-10 giorni, in seguito, per 24 ore, in una miscela di 8 parti di liquido di *Müller* e di 2 parti di una soluzione all'1 % di acido iperosmico. *Ramon y Cajal* ottiene i miglior preparati, specialmente di sistema nervoso embrionale, indurendo per poco tempo (20-30 ore) in 20 parti di bicromato di potassa al 3% e 5 parti di soluzione d'osmio all'1 %. I pezzi debbono al massimo misurare 4 m.

I pezzi induriti vengono deposti in una soluzione di nitrato di argento al $^1/_2$-1%, alla quale, secondo *Martinotti*, è bene aggiungere 5-10 per cento di glicerina; dopo un giorno la reazione ha già cominciato. Si può però prolungare l'azione dell'argento. Siccome alle parti periferiche del pezzo si formano in generale precipitazioni troppo abbondanti di argento, le quali velano i particolari della struttura, *Sehrwald* suggerisce la seguente modificazione; si versa in una scatoletta di carta una soluzione gelatinosa calda al 10 % (la quale s'indurisce al freddo), vi si depone il preparato indurito e si lascia raffreddare; si immerge tutto il blocco nella soluzione di argento e si allontana la gelatina con acqua calda dopo completa reazione, alla quale acqua si è aggiunto in eccesso del cromato di argento.

I pezzi colorati in bruno-rossastro possono a questo punto essere fissati e quivi sezionati; disidratazione, rischiaramento; è necessario per ottenere preparati durevoli, di non coprirli con un vetrino coprioggetti, ma cospargerli con damarlacca e lasciare essiccare questa, avendo cura di ripararla dalla polvere.

Se poi si voglia procedere al trattamento con sublimato, allora i pezzi, dopo di essere stati induriti in bicromato di potassa, vengono immersi in una soluzione acquosa di sublimato al 0,25 %; si rinnova il liquido finchè esso si tinge ancora in giallo. Allora si può aumentare la concentrazione della soluzione fino a 0,5 % ed anche a 1 %.

Dopo 8-10 giorni la reazione in generale è avvenuta nei piccoli preparati, in quelli più grossi un po' più tardi, però essa è tanto più completa, quanto più a lungo i pezzi soggiornano nella soluzione, ciò che può durare anche per anni senza danno di sorta. Si può pure fissare sopra sughero e sezionare.

I tagli non necessitano una eccessiva sottigliezza, debbono però essere bene lavati, in caso diverso trascorse alcune settimane si avrebbe la formazione di numerosi cristalli aghiformi di sublimato. L'ulteriore trattamento è il solito.

A debole ingrandimento si scorge, se fu scelto il trattamento col sublimato, singoli nervi e cellule di tessuto connettivo, come pure fibre connettive intensamente colorate in nero; se poi si scelse l'argento, allora la colorazione scura persiste anche a forte ingrandimento. Questa colorazione apparente di certi elementi è data quasi soltanto da un finissimo precipitato, il quale si deposita tutto all'intorno, negli spazi dei tessuti (spazî linfatici) (*Rossbach* e *Sehrwald*); questo precipitato costituito da finissimi granuli può, a mo' d'esempio, essere portato via da una corrente di diffusione che ha luogo al disotto del vetrino coprioggetti (*Samassa*), per cui questi preparati si conservano assai meglio senza vetrino coprioggetti.

Nessuno altro metodo mostra in modo più evidente i prolungamenti delle differenti cellule con le loro numerose ramificazioni. Il difetto principale sta nella sua incertezza, poichè, a mo' d'esempio, in un preparato potrà essere colorata la decima parte di tutte le cellule nervose (in generale molto meno) ed ugualmente soltanto la decima parte di tutte le cellule connettive, mentre in un altro preparato moltissime cellule connettive saranno evidenti, e nessuna cellula nervosa. D'altra parte abbiamo però il vantaggio che le sottili ramificazioni delle cellule, le quali hanno subito la colorazione, spiccano sempre più e non vanno perdute nell'intreccio inestricabile di fibre che il preparato potrebbe presentare.

Comunque, i metodi del *Golgi* con l'argento e il sublimato costituiscono un progresso reale nella tecnica microscopica; non devesi poi dimenticare che essi, con il metodo d'induramento rapido del *Ramon y Cajal*, ci danno un'eccellente colorazione dei cilindri dell'asse nel sistema nervoso embrionale.

Con il metodo di trattamento all'argento del *Golgi* si ottengono buoni preparati soltanto quando l'induramento dei pezzi sia stato molto accurato; se i pezzi erano molto freschi e l'induramento procedette regolare, allora la riuscita è certa. Ad ogni modo non si deve mai dimenticare che si tratta quivi sopratutto di precipitati, e che quindi possono presentarsi sotto il microscopio molte immagini fallaci, le quali non hanno alcun fondamento nella struttura degli elementi; ciò dicasi specialmente di certe figure molto ramificate in forma di muschi, che facilmente si formano e furono già descritte erroneamente quale espressione di veri elementi istologici.

Furono proposte molte modificazioni di questi metodi, e di alcune abbiamo già parlato.

Una di queste fu proposta da *Pal*. Essa consiste nell'ulteriore trat-

tamento dei tagli con una soluzione di solfito di soda; rende le immagini più precise e nere anche per forti ingrandimenti; 10 grammi di soda caustica vengono sciolti in 1000 grammi di acqua: la metà di questa miscela si satura con idrogeno solforato, si riunisce con l'altra metà e si conserva il tutto in un recipiente ermeticamente chiuso. In questo liquido vengono immerse le sezioni dei preparati al sublimato, dopo accurata lavatura, e vi rimangono alcuni minuti, tanto insomma quanto basti perchè le macchie prima bianche diventino nere. L'ulteriore trattamento è il solito.

Greppin trova che i tagli preparati secondo il metodo all'argento di *Golgi* si conservano intatti anche con sovrapposizione di un vetrino coprioggetti, se essi vengono trasportati, dopo il taglio, per 30-40 minuti secondi in una soluzione al 10 % di acido idrobromico, finchè la colorazione prima bruno-gialla sia sostituita da una colorazione bianca; quivi è necessario procedere ad un'accurata lavatura in acqua distillata.

Trasportando per 24 ore questi preparati in una soluzione al 0,5 % di acido cromico e agitando per 1-2 minuti in alcool al 70, allora si può far subire ad essi la colorazione delle guaine mieliniche con il metodo di *Pal.*

Una combinazione del metodo al sublimato di *Golgi* con la colorazione della mielina, la quale darebbe belli preparati, fu suggerita da *Flechsig.* Impregnamento in sublimato come sopra, trattamento con estratto di legno rosso, decoloramento secondo *Pal,* quindi trasporto in

soluzione all'1 % di cloruro d'oro e potassio (5 gocce)
alcool assoluto (20 cmc.),

finchè i precipitati del sublimato siano divenuti intensamente neri e i fasci nervosi rossi abbiano acquistato una tinta bluastra. Quindi lavatura in

soluzione al 5 % di cianuro di potassio (1 goccia)
acqua distillata (10 grammi)

disidratare, e quindi rischiarare.

Ziehen propone un metodo di colorazione molto affine a quello di *Golgi.* Piccoli pezzi assai freschi di sistema nervoso vengono immersi in una miscela di cloruro d'oro all'1 % e di sublimato pure all'1 % (in parti uguali), nella quale essi rimangono da tre a cinque settimane. Quindi i pezzi di un colore bruno-rosso-metallico vengono fissati sopra sughero e sezionati. I tagli bleu-scuro a luce laterale vengono differenziati nella soluzione di *Lugol* allungata con 4 parti di acqua (4 parti di jodio, 6 parti di joduro di potassio, 100 parti di acqua), oppure in tintura di jodio allungata in modo corrispondente; secondo la durata dell'azione dell'jodo, si ottengono differenti risultati. Trattamento in alcool assoluto, olio di garofani, balsamo del Canadà.

Con questo metodo tanto le fibre nervose midollate e non midol-

late quanto le cellule nervose e gangliari con i loro prolungamenti restano colorate in bleu grigio; nelle cellule gangliari i nuclei e i corpiccioli nucleari restano distintamente riconoscibili. Del resto, *Ziehen* confessa che anche questo metodo fallisce spesso a' nostri più accurati tentativi.

Indurendo i pezzi nei sali di cromo e trattando poscia con soluzioni d'oro e sublimato, si ottengono preparati i quali riescono specialmente istruttivi nello studio dei rapporti fra corpi cellulari e prolungamenti.

Zeitschrift für wissenschaftl. Mikrosk. 1. Bd. 1883 und folgende. *Exner*, Leitfaden bei der mikrosk. Untersuchung thierischer Gewebe. II. Aufl. 1878. *Thanoffer*, Das Mikroskop und seine Anwendung. 1880. *Fol*, Lehrbuch der vergleichenden mikrosk. Anatomie. 1885. *Schenk*, Grundzüge der normalen Histologie. 1885. *Frey*, Das Mikroskop. und die mikrosk. Technik. 8 Aufl. 1886. *Latteux*, Manuel de technique microscopique. 1887 *Lee* et *Henneguy*. Traité des méthodes techniques de l'anatomie microscop. 1887. *Gabbini*, Manuale per la tecnica moderna del microscop. Verona 1887. *Orht*, Cursus der normalen Histologie. 5. Aufl. 1888. *Behrens*, *Kossel und Schiefferdecker*, Das Mikroskop u. die Methoden d. mikrosk Untersuchug. 1889. *Friedländer*, Mikroskopische Technik zum Gebrauche bei medicinischen und pathologisch anatomischen Untersuchungen. 4. Aufl. v. Eberth. 1889 *Rawitz*, Leitfaden für histologische Untersuchungen. Jena. 1889. *Davis*, Practical mikroskopy. London 1889. *Ramon y Carjal*, Manual de histologia y de tecnica micrografica. Valencia 1889. *Stöhr*, Lehrbuch der Histologie mit Einschluss der histologischen Technik. 4. Aufl. Jena 1891.

Minor L. Ueber Schnellhärtung vermittelst des elektr. Stromes. Neurol. Centralbl. 1890. *Gudden*, Ueber ein neues Nikrotom. Arch. für Psych V. Bd. *Weigert C.*, Ein neues Tauchmikrotom. Zeitschrift für wissenschaftl. Mikrosk II. 1885. *Barett*, Journal of Anatomie and Physiologie. 19 Bd 1885. *Weigert*, Ueber Schnittserien. Zeitschrift für wissenschaftl. Mikrosk. II. 1885. *Obregia*, Serienschnitte mit Photoxylin. Neurol. Centralblatt. 1890. *Gerlach*, Mikrosk. Studien. pag. 1. 1858. *Oberstein*. Technische Notiz. Arch. für mikrosk. Anatomie. 1878. *Hoyer* Biolog. Centralblatt. II. Bd. *Nissl*, Ueber Untersuchungsmethoden der Grosshirnrinde. Bericht der Naturforscherversammlung Strassburg. 1885. p. 506. *Csokor J.*, Archiw. für mikrosp. Anatomie. 18. Bd. *Grenacher*, Arch für mikrosk. Anatomie. 16. Bd. *Adamkiewicz A.*, Neue Rückenmarkstinctionen. Wiener Sitzungsber 89. Bd. *Nikiforow*, Ueber Safraninfärbung. Zeitschrift für Mikroskopie. V. 1888. *Weigert C*, Centralblatt für die medicinische Wissenschaft. 1882: ders. Fortschritte der Medicin. 1884-85. *Paneth*. Ueber die Verwendbarkeit des Blauholzextractes. Zeitschrift für Mikrosk. IV, 2. *Pal. J.*, Wiener med. Jahrb. 1886/87. *Flechsig*, Archiv für Anat. und Physiologie. Physiol. Abth. 1889. *Kultschitzky*. Anat. Anzeiger, IV. Bd. 1889 und V. Bd. *Schaffer*. Bemerkung zu Kultschizky's Nervenfärbung. Anat. Anzeiger. 1890. *Vasale*. Rivista sperimentale di freniatria. XV. Bd. 1889. *Freud*, Centralblatt für die med. Wissensch. 1884. *Emminghaus*, Arch. für Psych. 17. Bd. *Gerlach*, Zur Anatomie des menschlichen Rückenmarks Med. Centralblatt. 1867. *Schiefferdecker*. Beitr. zur Kenntniss des Faserverlaufes im Rückenmark. Archiv für mikrosk Anatomie. X. *Upson*, Journ. of nerv. and ment. diseases. 1889-90. *Golgi*, Sulla fina anatomia degli organi del sistema nervoso. 1886. *Ramon y Cajal*. Anatomischer Anzeiger. 1890. pag. 86. *Sehrwald*. Zeitschrift für wissenschaftl. Mikrosk. VI. Bd. *Rossbach* und *Sehrwald*, Med. Centralblatt. 1889. *Samassa*, Zeitschrift für wissenschaftl. Mikrosk. VII. 1. *Greppin*, Arch. für Anat. und Physiologie An. Abth. 1889. Supplement. *Ziehen*, Eine neue Färbungsmethode. Neurol. Central. 1891. *Mercier*, Zeitschr. für wissenschaftl. Mikrosk. VII. 4.

3. Studio del sistema nervoso centrale a sviluppo incompleto o in stato patologico.

In questo gruppo si comprendono cinque metodi.

a) Nei primi periodi della vita fetale, le fibre nervose mancano completamente della guaina midollare, per cui ad occhio nudo il sistema nervoso sezionato appare di colore grigio-rossastro uniforme. Nell'ulteriore sviluppo le fibre nervose non assumono tutte contemporaneamente la loro guaina midollare. Prima i nervi periferici, più tardi diventano bianchi alcuni fasci fibrosi degli organi centrali, mentre i vicini si presentano ancora di un colore grigio. *Flechsig* ha dimostrato che la formazione della mielina, lungi dal procedere senza regola, ha luogo secondo leggi determinate, per cui tenendo dietro esattamente al suo sviluppo si possono ottenere importanti schiarimenti sulla struttura e sullo sviluppo degli organi nervosi centrali. Con questo metodo di ricerca noi siamo in grado di isolare e seguire i singoli fasci fibrosi che si rivestono della loro guaina mielinica prima (eventualmente più tardi) di quelli vicini, mentre negli organi già sviluppati essi si perdono in un caotico intreccio di fibre. Inoltre con questo metodo ci è possibile constatare che un fascio fibroso più grosso, e apparentemente omogeneo, si suddivide in fasci minori che sviluppandosi in modo diverso l'uno dall'altro hanno pure una diversa funzione. È di somma importanza fisiologica il fatto che quelle parti del sistema nervoso, le quali raggiungono prima il loro completo sviluppo, sono pure tali per ciò che concerne la funzione. Sarebbe pure importante osservare il differente grado di perfezionamento che presentano le cellule nei singoli stadî dello sviluppo anche nella vita extrauterina. Finora non furono fatte dettagliate ricerche sopra questi ultimi rapporti. *Lenhosek* richiama l'attenzione sul fatto che in un certo periodo di sviluppo si presentano nelle cellule nervose centrali speciali corpuscoli, i quali si tingono in scuro col metodo dell'ematossilina di *Weigert:* la loro temporanea presenza sembra aver luogo contemporaneamente allo sviluppo della mielina in quelle fibre nervose, le quali prendono la loro origine dalle cellule suddette.

La colorazione all'ematossilina di *Weigert* con la sua facilità e certezza di riuscita, ha reso facile le ricerche sopra lo sviluppo della mielina.

Si ammette da alcuni, che una fibra nervosa centrale, anche se assai lunga (p. es. dal cervello al midollo lombare) assuma contemporaneamente in tutto il suo decorso la sua guaina mielinica: però questo fatto non è accertato, almeno per tutte le fibre, mentre il metodo proposto da *Flechsig* lascia credere che la formazione della mielina si faccia in tempi differenti nei differenti punti di una stessa fibra;

per certi sistemi di fibre. p. es. le vie piramidali, è assai probabile che lo sviluppo della mielina in una fibra lunga, avvenga secondo la direzione centrifuga o centripeta della funzione.

Anche il sistema nervoso embrionale si presta per le ricerche sopra il decorso delle esili fibre nervose, poichè queste con il metodo di indurimento proposto da *Ramon y Cayal* reagiscono assai bene alla colorazione con l'argento del *Golgi* e danno belli preparati.

b) Però l'embriologia può concorrere in un altro modo a chiarire gli studi sulla struttura del cervello. Così, paragonando la forma esterna ed interna dell'encefalo nei differenti periodi di sviluppo, e ricercando in qual modo si estrinsecano le differenti parti costituenti dell'organo, si giunge spesso ad importantissime conclusioni sopra il loro significato anatomico. Così, a mo' d'esempio, questo metodo ha insegnato che i nuclei olivari e i gruppi cellulari vicini morfologicamente provengono dallo stesso strato embrionale che gli emisferi del cervelletto e del cervello (*His*).

His. Verhandl. der anatom. Gesellesch. Berlin 1889.

c) Se si seziona un nervo, esso degenera tosto nella sua parte periferica. In modo simile si può constatare un processo degenerativo nelle singole vie nervose, quando certe parti delle sostanze centrali bianca e grigia vengono distrutte da un'affezione locale, ora tumore ora emorragia. Le leggi della degenerazione secondaria (così chiamasi la forma descritta di atrofia) sono conosciute solo in parte. Si suppone, senza che si possa dare per questo una prova irrefragabile, che ciascuna fibra nervosa sia nutrita da una estremità per mezzo di una cellula nervosa ad essa riunita (suo centro trofico); ogni qual volta questo centro trofico sia distrutto o separato dalla corrispondente fibra, questa tosto degenera. Per conseguenza quando un fascio fibroso centrale sia stato sezionato, la parte di esso separata dal centro trofico degenererà. Per molte vie nervose si ammette (non si può provare per tutte) che la direzione, nella quale progredisce la degenerazione, corrisponda a quella della funzione.

Rokitansky (1847) ha per primo riferito sopra questa degenerazione secondaria, e subito dopo *Türk* la studiò così esattamente, che noi dobbiamo a lui la maggior parte di quelle nozioni anatomiche che erano a conquistarsi mediante questo metodo (almeno per ciò che riguarda il midollo spinale). In tutte le distruzioni, che affettano il midollo spinale in tutto il diametro trasversale, si trovano sempre alcuni fasci nervosi i quali costantemente degenerano nella direzione del cervello; altri poi, al contrario, che subiscono la degenerazione nella direzione dell'estremità caudale; una terza specie di fasci fibrosi rimane apparentemente normale tanto verso l'alto che verso il basso. I primi per conseguenza avrebbero il loro centro trofico in basso, i secondi in alto;

quanto a gli ultimi si vorrebbe ammettere, per conseguenza, che essi possano essere nutriti dalle due parti. Soltanto un'esatta osservazione insegna che almeno molti di questi ultimi fasci realmente non rimangono intatti, ma un piccolo tratto degenera nell'una o nell'altra direzione. Essi avrebbero il loro centro trofico nelle vicinanze, e siccome ciò si ripete a differenti altezze del midollo, rappresenterebbero speciali vie assai corte.

Con ciò resta dimostrato in qual modo le degenerazioni secondarie possano dare schiarimenti sul decorso delle fibre nell'interno del sistema nervoso centrale: però noi possiamo già vedere, da quello che abbiamo detto, quanto si debba essere prudenti nell'apprezzare i fatti che a ciò si riferiscono, fino a che il modo di procedere di queste degenerazioni non sia completamente conosciuto. *Schwalbe* mette in guardia contro una possibile sorgente di errore. Non è escluso, che una fibra nervosa, la quale è in rapporto alle due estremità con una cellula ganglionare (Fig. I. AB.), sia nutrita da tutt'e due, e allora esse potrebbero esercitare la loro influenza trofica in modo tale che l'azione di A diminuisca verso B, e quella di B verso A. Egli pensa che nel mezzo, cioè in *i*, si trova un punto indifferente, nel quale le fibre possono essere sezionate senza che per questo ne consegua una degenerazione secondaria. Però, se si pratica la sezione in *a*, allora la fibra degenera da *a* fino ad *i*, dove comincia l'influenza trofica di B, ed inversamente da *b* fino ad *i* se la sezione è praticata in *b*. Soltanto devesi osservare che l'esistenza di tale influenza trofica limitata non è del tutto dimostrata, sebbene noi conosciamo numerosi casi, nei quali essa si estende da un centro attraverso tutto il sistema nervoso centrale.

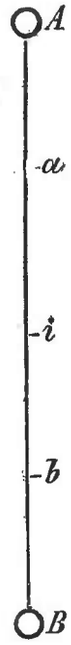

Fig. 1. — Schema di una fibra nervosa nutrita da due parti, secondo *Schwalbe*.

Certo anche altri fattori potranno influenzare la marcia della degenerazione secondaria, ma essi ci sono ancora poco conosciuti. Così, a mo' d'esempio, nella prima infanzia finchè dominerà un attivo processo di sviluppo e di formazione, le reazioni secondarie soffriranno essenziali modificazioni comparate a quelle che l'esperienza ci ha dimostrato negli adulti (vedi in *d*). E in special modo potrebbero influire, prima sul momento della loro comparsa, più tardi sulla loro forma i rapporti generali di nutrizione del sistema nervoso.

Si capisce facilmente che gli effetti saranno sempre gli stessi, sia che la distruzione di singole parti del sistema nervoso abbia luogo per malattie, o artificialmente con il coltello dello sperimentatore; in quest'ultimo caso si avrà il vantaggio di poter interrompere a volontà la conducibilità in determinati vasi nervosi e gruppi di cellule. Su ciò si basa

il metodo della degenerazione secondaria artificiale, introdotto per primo da *Waller*, per studiare il decorso delle fibre.

I fatti ottenuti con esperimenti sugli animali non possono essere riferiti in totalità all'uomo.

d) Sostanzialmente differente è il metodo che *Gudden* ha introdotto nell'anatomia del cervello, e che ci condusse alla conoscenza di nuovi numerosi fatti. Senza dubbio si tratta anche qui di un processo simile di degenerazione secondaria, però le lesioni del sistema nervoso centrale o periferico vengono praticate su animali neonati (conigli, cani, gatti). In questa epoca il sistema nervoso si trova ancora in uno stato semiembrionale, per cui, dal momento che noi non abbiamo a fare con organi a completo sviluppo sono date condizioni fondamentali affatto differenti per la consecutiva degenerazione, la quale in questo caso si compone in certo qual modo di due fattori: una degenerazione secondaria ed un arresto di sviluppo.

Un gruppo di cellule sorpreso ancora in via di sviluppo e perfezionamento si comporterà rispetto all'alterato rapporto di conducibilità, in modo tutto differente da quello che noi osserviamo in un organo a completo sviluppo funzionante da lungo tempo, e che ha raggiunto una stabile struttura.

Per conseguenza noi vediamo che negli animali neonati, dopo recisione di un nervo motore, si atrofizza anche il moncone centrale; e questa atrofia va appunto dalla fibra fino alla cellula, questa inclusa, come fu dimostrato dagli studî del *Mayer*.

Un vantaggio non disprezzabile di questo metodo è la facilità rilevata da *Gudden*, con la quale può essere intrapreso l'atto operativo. In conseguenza del poco sviluppo della sensibilità ne consegue, che i piccoli animali non si ribellano al coltello ed alle forbici e sono quindi facili a maneggiare. La grande facilità alla coagulazione del sangue, per cui anche ledendo vasi importanti l'emorragia s'arresta in generale da sè e tosto, rappresenta un grande vantaggio, come pure il fatto che le ferite si cicatrizzano prontamente e senza suppurazione; bastano a tal uopo due punti di sutura, i quali cadono da sè stessi. Anche la scarsità del pelo negli animali neonati, viene in aiuto all'operatore. L'animale operato viene restituito ai vecchi, che di regola ne prendono cura, ed al minimo dopo 6-8 settimane è ristabilito: quindi si uccide per sezionare il sistema nervoso centrale secondo i metodi conosciuti. Noi dobbiamo ancora attendere da questo metodo gli ultimi schiarimenti sulla struttura del cervello.

Una modificazione di questo metodo consiste nello strappare i relativi nervi anzichè reciderli.

Le alterazioni consecutive seguono allora molto più rapide; una alterazione del nucleo nervoso per la violenza dello strappo non è a temersi (*Forel*).

Questo metodo fu ancor più perfezionato da *Mendel*, il quale scelse, quale punto di lesione, i muscoli anzichè i nervi, distrusse negli animali neonati singoli muscoli o gruppi di muscoli e studiò poscia le alterazioni del sistema nervoso centrale.

Le leggi alle quali si uniformano le alterazioni del sistema nervoso centrale, consecutive al metodo di *Gudden* con le sue modificazioni, non sono ancora sufficientemente stabilite (per cui ne soffre alquanto il suo valore), perchè i risultati acquisiti possano essere utilizzati con un certo vantaggio.

Quindi non si può ancora dire fin dove progredisca la degenerazione (in verità questa designazione non è del tutto giusta). Si sa, p. es, da numerosi esempi che in seguito alla distruzione di un nervo periferico in un animale neonato, quelle cellule ganglionari, dalle quali esso prende origine, non arrivano a completo sviluppo. È ancora dubbio se altre vie nervose, che prendono il loro punto di partenza dalle dette cellule, e quali fra esse, subiscono la stessa sorte. Per la degenerazione secondaria negli organi centrali a completo sviluppo, si deve ammettere che, sia che quella dipenda da un processo patologico, ovvero da una lesione artificiale, essa si arresta quasi sempre ad una cellula nervosa, si porta lungo il decorso della fibra degenerata, e solo eccezionalmente la raggiunge e la oltrepassa.

Gudden, Archiv für Psychiatrie, II. Bd. 1870. Ders. *Gräfe's* Archiv 25. Bd. 1879. *Mayser*, Archiv für Psychiatrie. VII. 1877. *Forel*, Archiv für Psychiatrie. XVIII. 1887. *Mendel*, Neurologisches Centralblatt 1887, pag. 539.

e) Ai metodi di osservazione *c* e *d* si connette strettamente il seguente; dopo la estirpazione di un organo o di parte di un organo (sia esso un organo periferico o una parte di encefalo) non si aspetta la degenerazione completa, ma si rendono visibili i fasci di fibre ancora in degenerazione secondo il metodo di *Marchi* e *Algeri*.

Il pezzo encefalico in parola viene indurito per 8 giorni almeno nel liquido di *Müller* (una permanenza nel liquido di 3 settimane non riesce di danno). Quindi diviso in pezzi piccoli il più che sia possibile viene trasportato, senza prima lavare, in una miscela di 2 parti di liquido di *Müller* e 1 parte di soluzione all' 1 % di acido iperosmico, lasciandovelo per 5-8 giorni; da ultimo lavatura, alcool, celloidina. I tagli pronti non devono essere conservati in balsamo del Canadà o in damarlacca, che si sciolgono nel cloroformio (*Singer* e *Münzer*). Le fibre nervose normali si presentano con tinta brunastra, mentre la mielina delle fibre degenerate si rende manifesta per la presenza di numerose gocce nere di varia grossezza. I fasci degenerati spiccano assai bene nel tessuto normale, e il raggrinzamento, inevitabile con il metodo di *Gudden*, non si produce (*Perlia*).

Marchi e *Algeri*. Sulle degenerazioni discendenti consecutive a lesioni della corteccia cerebrale. Rivista sperimentale di fren. XI. 1885. *Singer* und *Münzer*, Beiträge zur Kenntniss der Sehnervenkreuzung. Denkschr. der Wiener Acad. 35. Bd. 1888. *Perlia*, Graefe's Archiv, 35. Bd.

4. Metodi anatomici comparati.

Siccome noi dobbiamo ammettere che la funzionalità di un organo è tanto maggiore quanto più elevata ne è la struttura anatomica, così noi dobbiamo attenderci importanti schiarimenti dal metodo anatomico comparato.

Innanzi tutto noi esperimenteremo gli organi centrali degli animali inferiori nella speranza che essi presentino una organizzazione più semplice e più facile a studiarsi, che non sia nell'uomo.

Edinger con felice risultato combinò questo metodo con l'embriologia, poichè egli studiava gli animali vertebrati inferiori nei primi stadî dello sviluppo.

Da ultimo dobbiamo considerare il fatto, che certe funzioni e gli organi periferici che le disimpegnano (siano essi organi di senso o gruppi di muscoli) non sono uguali in tutta la scala animale; così a mo' d'esempio l'odorato nell'uomo è relativamente poco sviluppato, come la vista nella talpa. Da ciò nasce il sospetto che anche gli organi centrali, che innervano i detti territorî di senso, possano presentare un maggiore o minore perfezionamento corrispondente, di grande valore per la loro ricerca.

Nello stesso modo possono essere comparati, a mo' d'esempio, anche gli animali che hanno le estremità posteriori molto sviluppate (saltatori) con quelli in cui le estremità anteriori prevalgono (scavatori), o le cui estremità sono rudimentali o affatto piccole. Egli è merito di *Meynert* di avere per primo apprezzato in giusto modo queste ricerche comparate. Le numerose e sorprendenti differenze, che si presentano nei diversi animali alla comparazione di tagli omologhi del sistema nervoso centrale, non possiamo metterle ancora in accordo con le varietà funzionali conosciute.

Edinger L., Vergleichend-entwickelungsgeschichtliche Studien im Bereiche der Gehirnanatomie. Anatom. Anzeiger II. 1888. *Meynert*, Ueber die Bedeutung des zweifachen Rückenmarkursprunges aus dem Grosshirne. Sitzungsber. d. Wiener Akademie. 1869.

5. Metodi fisiologici sperimentali.

In giusta regola dovrebbero essere classificate quivi quelle ricerche, nelle quali, per ottenere una degenerazione secondaria, parti del sistema nervoso vengono sottoposte a lesioni artificiali. Ma poichè si parlò a lungo di esse più sopra, così qui basterà averle citate. Nel vero metodo sperimentale si tratta di produrre ora un'eccitazione, ora una paralisi in un qualche territorio dell'asse cerebro-spinale. Se p. es. eccitando una regione del sistema nervoso centrale ne consegue movimento in un gruppo muscolare, oppure estirpando un pezzo di organo ne con-

segue l'anestesia di un senso, allora crediamo di poter ammettere, che le relative vie motorie e sensoriali passano attraverso le parti eccitate o distrutte, o in esse hanno termine. Nessun altro metodo deve essere impiegato con maggiore circospezione che questo, nessuno altro può dar occasione con tanta facilità ai molteplici errori.

Sia nell'eccitazione che nella distruzione l'effetto può risultare, non tanto dalla sezione del cervello direttamente affetta, quanto da una vicina in via simpatica; da ultimo l'eccitazione può non avere effetto, se essa non è praticata in modo conveniente, ecc. Non è quivi il caso di discutere sulle numerose altre sorgenti di errore; basti l'aver fatto osservare, che i risultati dell'esperimento fisiologico possono essere utilizzati per la critica dei rapporti anatomici soltanto dopo maturo esame.

Forse anche il modo di comportarsi dell'Elettroctono extrapolare, può essere utilizzato a scopo anatomico.

Nello stesso modo che noi, eccitando o paralizzando, possiamo influire su determinate parti del sistema nervoso, possono le malattie produrre ciò senza il nostro intervento; i tumori, le emorragie, le infiammazioni, ecc., che restano circoscritte a singole parti del sistema nervoso centrale possono, come le esperienze fisiologiche, servire allo studio dei rapporti anatomici; però in questi casi si deve procedere con prudenza maggiore che con il metodo sperimentale.

Con l'applicazione dei differenti metodi di ricerca, finora descritti, venne fatto di rischiarare, in un tempo relativamente corto, le nozioni prima più che difettose, sulla interna struttura del più nobile organo del nostro corpo. Malgrado ciò, è sempre sentito il bisogno di trovare altri metodi, onde gettare luce da un altro lato su quell'intreccio di vie conduttrici. Come la esperienza storica insegna, ogni nuovo metodo ci ha fatto avanzare di un grande passo; io cito qui fra i più benemeriti i nomi di *Türk, Gerlach, Stilling, Meynert, Flechsig, Gudden, Golgi, Weigert, Edinger;* per cui si capisce quanta utilità esista nel perfezionamento della metodica.

Per ciò che riguarda la colorazione, i tentativi rivolti ad ottenere la colorazione dei tessuti degli animali già durante la vita, oppure per preparare gli organi alla colorazione, potrebbe avere una certa probabilità non solo di essere praticabile, ma di apportare utili risultati. *Ehrlich* ha già fatto il primo passo in questo senso, dopochè gli venne fatto di colorare, mediante il bleu di metilene, che egli iniettò nel sistema vascolare di un animale vivente, prima le terminazioni dei nervi centripeti, più tardi anche certe terminazioni nervose centrifughe, però per alcuni minuti soltanto.

Nella rana basta anche l'injezione nel sacco linfatico del dorso.

Non tutte le qualità di bleu di metile servono ugualmente; in generale si raccomanda il preparato con la designazione *Bx* messo in commercio dalla fabbrica di soda e anilina di Ludwigshafen in Baviera. Mediante ulteriore trattamento con joduro di potassio (*Pal*), bijoduro di potassio (*Smirnow*), oppure mediante immersione in una miscela di parti uguali di una soluzione saturata a caldo di acido picrico, ammoniaca e glicerina (*S. Mayer*) si possono ottenere colorazioni di lunga durata.

Un tentativo degno di speciale riconoscenza sarebbe quello di procedere già intra vitam ad una preparazione tale degli elementi istologici, per cui i successivi metodi di preparazione, specialmente la colorazione, ci rendessero possibili schiarimenti sui rapporti di struttura ancora a conoscersi. Anche in questa direzione venne fatto qualche passo la mercè dei detti metodi di fissazione.

Nessuno dei metodi descritti può reggere ad una severa critica; la stessa cosa può valere forse anche per la maggior parte degli altri metodi che saranno più tardi proposti. Soltanto per questo, che noi ogni volta ci riferiamo a questo o quel mezzo, e non riconosciamo in modo unilaterale solo un metodo quale tipo, possiamo contare sopra una esplorazione sicura delle vie nervose.

Ehrlich, Ueber die Methylenblaureaction der lebenden Nervensubstanz. Deutsche medicin. Wochenschrift 1886. *Pal*, Bemerkungen zur *Ehrlic'*schen Nervenfärbung. Wiener medicin. Jahrb. 1887. *Smirnow*, Ueber Nervenendknäuel. Anatom. Anzeiger III. 1888, *Mayer Sigm.* Die Method der Methylenblaufärbung. Zeitschr. für wissenschaftl. Mikrosk VI. 1889.

SECONDA PARTE

MORFOLOGIA DEL SISTEMA NERVOSO CENTRALE.

Per lo studio dell'anatomia mascroscopica del sistema nervoso centrale, possiamo servirci con vantaggio di preparati freschi; le graduazioni di colore delle sostanze bianca e grigia spiccano in essi in modo assai evidente.

L'indurimento in alcool facilita lo studio in quanto che esso dà alla sostanza nervosa bianca una maggiore consistenza e lascia più facilmente intravedere certe finezze della struttura. *Lenhossek* raccomanda di rivestire completamente con celloidina questi preparati induriti in alcool, qualora essi debbano servire ad una dimostrazione; essi allora possono rimanere anche due ore all'aria libera senza risentirne danno alcuno, ma più tardi debbono essere nuovamente immersi in alcool diluito. Siccome i preparati all'alcool perdono quasi del tutto la differenza di colorazione caratteristica per ogni singola regione, così si sono fatte ripetute esperienze onde rimediare a questo inconveniente con una colorazione artificiale. Nessun metodo soddisfa in modo completo; ad ogni modo si può sempre trattare una sezione, praticata in un cervello indurito nell'alcool, con una soluzione di potassa caustica; con ciò la sostanza grigia diventa molto più scura. Immergendo in deboli soluzioni di colori d'anilina, quali a mo' d'esemqio la Fuxina, il Metil violetto e poscia lavando, si ottengono preparati che al momento sono assai evidenti, ma di poco durata.

I cervelli che furono prima induriti in una soluzione di bicromato di potassa (specialmente se si mettono un'altra volta in alcool dopo di averli in precedenza lavati) si prestano assai bene alle ricerche macroscopiche, non soltanto per il fatto, che la sostanza grigia si fa più evidente, ma anche perchè tanto la direzione dei fasci fibrosi, quanto lo spessore delle fibre che li compongono modificano la colorazione. Resta inutile fare osservare che in questi metodi d'induramento si deve possibilmente evitare qualunque pressione od urto del preparato, mediante l'uso di vetri all'uopo disposti, oppure sottoponendo ad esso un po' di ovatta.

La differenza di colore si rende assai evidente nel taglio, se dopo di aver indurito per circa un mese il preparato nel liquido di *Müller*

lo si mette in alcool, al quale venne aggiunto l'1 % di acido muriatico. Questi pezzi possono essere conservati in glicerina e mantengono per lungo tempo la colorazione caratteristica (*Ageno* e *Beisso*).

La pratica incontra alcuni inconvenienti nell'uso di questi preparati conservati; l'odore, i vapori dell'alcool alla lunga insopportabili a molti, la colorazione delle dita con i sali di cromo ed altri fatti ci hanno indotti alla ricerca di **preparati secchi**, almeno per lo studio delle forme esterne.

Fra i differenti metodi proposti debbono essere ricordati i seguenti:

Il cervello è prima indurito, ed invero sia in alcool o in bicromato di potassa ed alcool, sia ancora in una soluzione concentrata ed acquosa di cloruro di zinco (in quest' ultimo liquido il preparato rimane fino a che esso vi si affondi, poscia è immerso in alcool, per la durata di almeno due settimane, avendo cura di cambiarlo più volte). Tostochè sia stato ottenuto l'indurimento, si toglie il cervello dall'alcool e lo si trasporta direttamente nella glicerina, nella quale rimane fino a che esso se ne sia completamente impregnato; ciò si ottiene più presto nei piccoli preparati (in circa 14 giorni), in quelli più grossi non prima di un mese. In seguito si toglie il preparato dalla glicerina e dopo di averne fatto stillare il liquido superfluo, lo si lascia essiccare all'aria libera (*Giacomini*). Se si vuole, si può anche verniciare il preparato secco, con che esso diventa assai durevole. Da ultimo si possono colorire con differenti colori le singole regioni del cervello.

Ogni cervello umano si indurisce in modo sicuro nell'alcool, in ogni caso nel cloruro di zinco; nel bicromato di potassa spesso succede che le parti centrali cadono in putrefazione. Inoltre già in piccoli pezzi, p. es. in un pezzo di cervello umano, può accadere che le parti interne, a mo' d'esempio nel ponte, si trasformino in una poltiglia biancastra; ciò può essere constatato anche dal di fuori per una speciale sensazione di elasticità, qualora si comprima un po' più forte il preparato.

Degno di raccomandazione è il metodo di *Schwalbe* intento, ad ottenere preparati secchi. Indurimento in cloruro di zinco od alcool, quindi (dopo l'indurimento nel cloluro di zinco i preparati debbono essere lavati in acqua) si disidrata in alcool concentrato (96-97%). I preparati tolti dall'alcool vengono immersi in terpentina, dove rimangono fino ad otto giorni; quindi in paraffina liquefatta (la migliore è quella che si scioglie a 45-50°): quivi restano da cinque ad otto giorni in una stufa a 60° C. perchè essi se ne impregnino completamente. Tolto il preparato dalla paraffina liquefatta la si lascia sgocciolare e raffreddare in posto conveniente onde evitare qualsiasi deformazione.

In tutte le esposizioni che seguono noi indicheremo la topografia di ogni singola regione ed in modo tale che solo in via di eccezione ci sarà necessario l'uso delle espressioni « esterno, interno, in alto, in basso, in avanti indietro », vale a dire solamente là dove un errore era ad evitare, o dove un' espressione entrata nell'uso doveva usarsi (p. es. radici anteriori e posteriori del midollo spinale), meglio ancora dove lo esigeva la semplicità del linguaggio e la chiarezza della dimostrazione.

Poichè noi consideriamo quale vero centro il cervello, noi procederemo dal filum terminale del midollo spinale verso il cervello, e ripartendo dal cervello giungeremo al filum terminale.

Le espressioni dorsale e ventrale (per il midollo spinale tanto usate, quanto anteriore e posteriore) non richiedono ulteriore spiegazione; come pure quelle generalmente usate laterale, mediana, ecc.

Divisione del sistema nervoso centrale.

Fin dai tempi più remoti si sono distinte in tutto il sistema nervoso centrale due parti principali, delle quali una venne detta midollo spinale (Medulla spinalis) e si presenta allungata sotto forma di cordone, l'altra più sferica, cervello (cerebrum in senso largo, Encephalon).

Siccome il cervello ed il midollo spinale non hanno limiti anatomici bene precisi, così si è soliti designare quale midollo spinale quella parte del sistema centrale che sta rinchiusa nel canale vertebrale.

Una sezione, praticata in prossimità del margine superiore dell'Atlante, dividerebbe press' a poco il cervello dal midollo spinale.

La massa cerebrale fu in vario modo divisa in altre parti; più a lungo persistette la divisione in cervello (cerebrum) e cervelletto (cerebellum) e midollo allungato (Medulla oblungata). Generalmente si designa come midollo allungato quella parte del sistema nervoso centrale, che dall'estremità del midollo spinale si estende fino al ponte, e riunisce l'ultimo al cervelletto. Alcuni però (Merkel) comprendono nel midollo allungato anche il ponte. Tutto ciò che sta allo innanzi del ponte appartiene al cervello.

Presa in senso generale, ed anche relativamente alle nostre odierne conoscenze è una divisione basata su vedute embriologiche.

Per conseguenza è necessario che noi impariamo a conoscere, anche in linee generali lo **sviluppo del sistema nervoso centrale.**

Il primo abbozzo di tutto il sistema nervoso centrale è rappresentato dalla lamina midollare, un ispessimento mediano, molto esteso in lunghezza, del foglietto corneo (ectoderma). Questa lamina midollare per mezzo di due rialzi paralleli (cercini dorsali) si trasforma innanzi tutto in un solco (solco dorsale), il quale per l'accrescimento

dei primi nel decorso ulteriore dello sviluppo passa a costituire un canale chiuso anche in alto (canale midollare). La parte posteriore più lunga di questo canale rappresenta il midollo spinale; la parte anteriore, situata all'estremità cefalica dell'embrione e chiusa anteriormente, rappresenta l'encefalo. Anche dall'ectoderma, probabilmente da parti staccatesi dai cercini dorsali, si sviluppano gli abbozzi dei gangli spinali, i quali più tardi si dispongono in due serie parallele al lato dorsale del canale midollare.

Nella parte encefalica del canale midollare (nei mammiferi già prima della sua completa chiusura) si presentano numerose incisure superficiali, per le quali questa parte del sistema nervoso embrionale si scinde prima in tre, poi in quattro parti poste una dietro all'altra (fig. 2.)

Esse, andando dall'estremità cefalica verso il midollo spinale, sono: la vescichetta cerebrale anteriore primaria (*Zh*) la vescichetta cerebrale media (*Mh*), la vescichetta anteriore (*Hh*) e la posteriore (*Nh*) del cervello posteriore. Più tardi dalla parete anteriore del cervello anteriore primario (lamina otturatrice embrionale) si isola una quinta vescichetta, la vescichetta cerebrale anteriore secondaria. Questa dapprima è semplice, più tardi però resta divisa nella direzione sagittale per lo insinuarsi della falce primitiva (*SVh*); la fessura è detta fessura del mantello (*ms*).

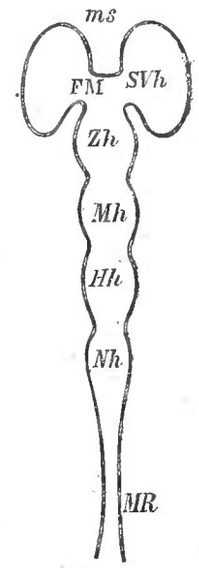

Fig. 2. — Le vescichette cerebrali. *SVh*. Cervello anteriore secondario *Zh*. Cervello intermedio. *Mh*. Cervello medio. *Hh*. Cervello posteriore. *Nh*. Midollo allungato, *m. s.* solco interemisferico. *FM*. Foramen Monroi. *m. R.* Canale midollare.

Devesi qui osservare che già nei primi periodi dello sviluppo, precisamente quando si rende manifesta una differenziazione nella parte encefalica, partano dalla superficie inferiore del cervello anteriore due prolungamenti laterali, i quali rappresentano gli abbozzi degli occhi e del nervo ottico, le vescichette oculari primitive.

Di tutte le parti ora descritte quelle, che presentano più tardi il maggiore sviluppo nei vertebrati superiori, sono appunto le vescichette cerebrali anteriori secondarie: esse rappresentano gli abbozzi dei veri emisferi cerebrali.

Questa differenziazione del canale midollare primitivo si osserva in tutta la serie dei vertebrati. Solo nelle Razze manca la formazione di una vescichetta cerebrale anteriore secondaria, ed anche nei Selaci si osserva soltanto un rudimento di essa (Edinger).

Se ora si ricerca da quali di queste vescichette si sviluppano le singole parti del cervello, allora si ottiene la seguente ripartizione:

1.° La **vescichetta cerebrale anteriore secondaria** (S. V. h) forma il cervello anteriore. Il mantello cerebrale con il corpo calloso, il for-

nice e la commessura anteriore, il nucleo lenticolare ed il nucleo caudato.

2.° La **vescichetta cerebrale anteriore primaria** (Zh) forma il cervello intermedio, il talamo ottico con l'imbuto, il chiasma dei nervi ottici, ed i tubercoli mamillari.

3.° La **vescichetta cerebrale media** (M. h) forma il cervello medio, le eminenze quadrigemelle, i peduncoli cerebrali.

4.° La **vescichetta anteriore del cervello posteriore** (Hh) forma il cervello posteriore, il cervelletto con le sue branche e il ponte.

5.° La **vescichetta posteriore del cervello posteriore** (Nh) forma il midollo allungato.

Quale mantello cerebrale (Pallium) da qualche autore si descrivono tutte le parti del cervello formato, che si sviluppano dal cervello anteriore secondario, mentre allora si considerano quale appendice cerebrale (caudex) le parti che si sviluppano dalle rimanenti quattro vescichette; eccezione fatta del cervelletto sviluppantesi soltanto in via secondaria.

In generale però si annovera fra le appendici cerebrali anche il nucleo lenticolare e quello caudato, così che rimane per il mantello cerebrale solamente la corteccia cerebrale con la annessa sostanza midollare; ma siccome oggigiorno si è venuti a conoscere che il nucleo caudato e la parte esterna del nucleo lenticolare sono da considerarsi quali modificazioni della corteccia, così si possono annettere al mantello cerebrale.

Il tratto, che porta dalla vescichetta cerebrale anteriore primaria nella secondaria, diventerà più tardi il Foramen Monroi (FM).

Le cavità delle veschichette cerebrali formeranno i ventricoli, ed in vero:

La cavità del cervello anteriore secondario	— i ventricoli laterali
» » » » primario	— il terzo ventricolo
» » » medio	— l'acquedotto di Silvio
» » » posteriore e del midollo allungato	— la fossa romboidale
» » canale midollare	— il canale centrale.

Nel capitolo seguente la struttura grossolana delle singole parti, in cui, secondo la divisione ora fatta, si scinde il sistema nervoso centrale, trova soltanto una corta descrizione.

A. Midollo spinale.

Il midollo spinale umano (fig. 3 e 4) è rappresentato da un cordone cilindrico di 40-50 centimetri di lunghezza, il quale nel tronco ben disteso si estende dalla prima vertebra cervicale fino alla prima o seconda vertebra lombare (nel fanciullo, e più ancora nel feto, esso va più in basso). Se il corpo è fortemente inclinato in avanti, allora

la estremità inferiore del midollo spinale arriva solamente fino alla dodicesima vertebra dorsale. Con una forte flessione del corpo Heger potè constatare un allungamento del midollo spinale del 5-6 %.

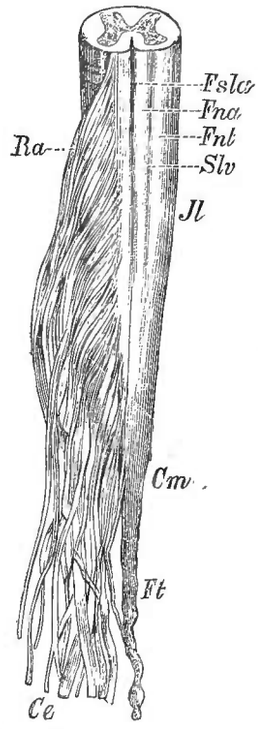

Fig. 3. — Estremità caudale del midollo spinale visto dalla sua faccia ventrale. Grand. Natur. Si vede la più gran parte del rigonfiamento lombare (*Jl*) il Conus medullaris (*Cm*) ed il Filum terminale (*Ft*). Le radici nervose anteriori di sinistra sono tolte: quelle di destra prendono parte nella figura alla coda equina (*Ce*).

Fsla Fissura longitudinalis anterior. *Slv.* Sulcus lateralis ventralis. *Fna.* Funiculus anterior. *Fl.* Funiculus lateralis.

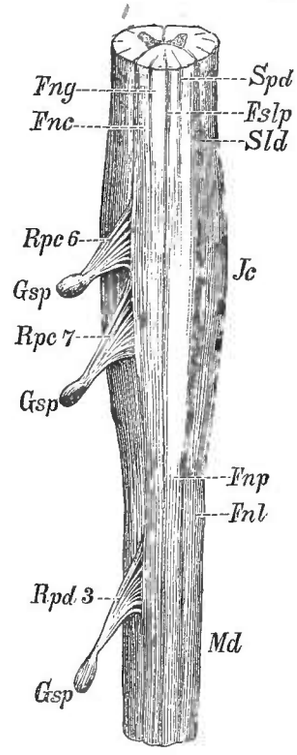

Fig. 4. — Rigonfiamento cervicale del midollo visto dalla faccia dorsale. Grand Natur. Oltre al rigonfiamento cervicale (*Jc*) si vede la parte vicina del midollo dorsale (*Md*) A destra furono tolte tutte le radici poster, a sinistra si conservarono le radici cervicali poster. 6.ª e 7.ª (*Rpc* 6) (*Rpc* 7) e la 3.ª dorsale (*Rpd* 3), fino ai gangli spinali (*Gsp*).

Fslp Fissura longit. posterior, *Spd.* Sulcus paramedianus dorsalis. *Sld* Sulcus lateralis dorsalis. *Fnp.* Funiculus posterior, *Fnl* Funiculus lateralis. *Fng* Funiculus gracilis, *Fnc.* Funiculus cuneatus.

Il midollo spinale mostra in due punti un rigonfiamento fusiforme, ed in verità quasi esclusivamente per aumento dei diametri trasversali; la prima volta nell'interno della colonna vertebrale cervicale, dove ha luogo la maggiore estensione in larghezza (fino a 15 m. m. nelle vicinanze della quinta e sesta vertebra cervicale nei midolli molto sviluppati); la seconda volta nella parte inferiore della colonna vertebrale dorsale. Quivi il diametro trasversale non raggiunge più di 11-12 m. m. il diametro sagittale s'accresce in generale di 1-2 m. m.

Questi due rigonfiamenti vengono detti ringonfiamenti cervicali

lombare (Intumescentia cervicalis et lumbalis). Il rigonfiamento lombare si continua direttamente nel cono midollare (Conus medullaris, terminalis): questo forma veramente l'estremità inferiore del midollo spinale, ma però si prolunga ancora per 25 centimetri in un sottile filo, il filo terminale (Filum terminale).

Lo spessore del midollo spinale è soggetto ad oscillazioni individuali non insignificanti: supponendo la sua sezione completamente circolare, allora il diametro del midollo spinale, in alto del rigonfiamento cervicale (midollo cervicale) oscilla nei diversi individui, a 8-11 m.m. nel midollo dorsale, fra i due rigonfiamenti, da 6-9 m.m.

Flesch ha dimostrato, che il midollo spinale presenta nella sua sostanza numerose curve, le quali generalmente corrispondono alle inflessioni della colonna vertebrale, ma non dipendono però soltanto da quest'ultima.

Tanto alla faccia anteriore che alla posteriore del midollo spinale havvi lungo la linea mediana un solco, il solco longitudinale anteriore e posteriore (ventrale e dorsale) (Fissura longitudinalis anterior e posterior fig. 3 e 4 *Fsla*, *Fslp*). Il primo è largo e profondo, l'ultimo appena superficiale; per conseguenza è anche più corretto il dire Sulcus longitudinalis medianus posterior in luogo di Fissura longitudinalis posterior.

Parallelamente al solco longitudinale dorsale, a 2-3 m.m. da esso, escono le radici nervose dorsali (posteriori) (*Rp*) press'a poco in un'unica serie non interrotta: se si tolgono, il loro punto d'origine è reso anche più evidente da un solco superficiale (nel midollo cervicale qua là discretamente profondo); solco laterale dorsale o posteriore (Sulcus lateralis dorsalis, Sillon collateral posterieur) *Sld*. Nella faccia ventrale del midollo spinale hanno origine le radici nervose anteriori o ventrali, ma in generale in molte una accanto all'altra, e non in una fila ininterrotta. Per conseguenza, togliendole, resta un solco laterale anteriore (Sulcus lateralis ventralis) spesso appena evidente (*Slv*).

Le radici nervose dalla loro origine nel midollo spinale si dirigono non solo all'esterno, ma anche in basso, ed in verità tanto più, quanto più esse sono vicine all'estremità caudale nel midollo spinale: fanno eccezione soltanto quei fasci radicolari dei nervi cervicali superiori che rappresentano i fasci inferiori della radice corrispondente, per cui debbono piegare un po' verso l'alto; lo stesso dicasi delle radici del Nervus accessorius Willisii che sorgono nel midollo cervicale superiore dalla faccia laterale, di questo fra le radici anteriori e posteriori.

Cominciando dal midollo lombare il decorso delle radici nervose nell'interno del canale vertebrale è già quasi parallelo all'asse longitudinale del midollo, per cui il cono midollare e il Filum terminale vengono a trovarsi in mezzo ad un ricco fascio di radici, che per la sua somiglianza con una coda di cavallo vien detto Cauda equina (*Ce*).

In conseguenza di questo decorso obliquo delle radici nervose si può già indicare in un piccolo pezzo di midollo spinale quale sia la parte superiore e quale l'inferiore. Ciò è importante, quando si tratta di distinguere, in un piccolo pezzo di midollo spinale, la metà destra da quella sinistra, p. es. nelle lesioni unilaterali spinali.

Nella parte cervicale del midollo spinale si osserva da ultimo, ad un m.m. circa dal solco longitudinale posteriore, un solco più evidente andando verso il cervello, Sulcus paramedianus dorsalis *Spd* (Sulcus intermedius posterior).

Poichè i detti solchi decorrono tutti paralleli all'asse longitudinale del midollo spinale, questo resta diviso in certo numero di cordoni longitudinali evidenti esternamente; essi sono i seguenti:

1.° *Cordone anteriore*, Funiculus anterior, *Fna;* esso è situato alla superficie ventrale del midollo, e si estende dal solco longitudinale ventrale fino alla colonna delle radici anteriori.

2.° *Cordone laterale*, Funiculus lateralis, *Fnl;* esso è situato a lato del cordone anteriore, e si estende indietro fino al solco laterale dorsale.

3.° *Cordone posteriore,* Funiculus posterior, *Fnp;* esso è situato fra il solco laterale dorsale posteriore ed il solco longitudinale dorsale o posteriore. Là dove esiste il solco intermedio posteriore, il cordone posteriore si divide in una metà esterna, cordone di Burdach (Cordone cuneato, Funiculus cuneatus) *Fnc* ed in un'altra metà interna, cordone di Goll (cordone gracile, Funiculus gracilis) *Fng.*

Si contano generalmente da ciascun lato 31 paia di radici nervine spinali, cioè: 8 cervicali, 12 dorsali, 5 lombari, 5 sacrali ed un paio di nervi coccigei; però in generale si può sempre scoprire altri due nervi coccigei microscopici nel filo terminale (Rauber).

La forma del midollo spinale è nella maggior parte dei vertebrati, come nell'uomo, quella di un cordone rotondo: in alcuni pesci la sua sezione trasversa ha più la forma di un triangolo con angoli smussati, il cui vertice è rivolto verso il dorso, e nei Ciclostomi esso è in forma di nastro, le cui parti laterali alquanto assottigliate piegano un poco verso il basso. In quasi tutti i vertebrati si trovano rigonfiamenti, ed invero sempre soltanto colà dove hanno origine grossi fasci radicolari; per conseguenza manca completamente nei Cetacei il rigonfiamento lombare, mentre nei serpenti fa difetto qualsiasi rigonfiamento, ecc. In alcuni vertebrati il midollo spinale occupa tutta la lunghezza del canale vertebrale, per cui in esso non può formarsi una coda equina: in altri (Chirotteri, Riccio) esso si presenta relativamente più ridotto che nell'uomo: finalmente in certi pesci (Lophius piscatorius, Orthagoricus mola) si trova ridotto ad una semplice appendice dell'encefalo.

Negli uccelli si osserva una dilatazione del canale centrale nella parte lombare; essa però non sembra coperta da sostanza nervosa (Sinus rhomboidalis posterior).

B. Encefalo.

1. Midollo allungato.

Dalla prima vertebra cervicale andando verso il cervello, la ione del sistema nervoso centrale aumenta rapidamente, specialnte nella direzione trasversale, ed il midollo spinale si trasforma Midollo allungato (Medulla oblongata). Questo si estende fino alle e trasversali compatte del ponte (*Po*, fig. 5 e 6); la sua estenne in lunghezza raggiunge quasi 3 cm.

Alla superficie del midollo allungato si osservano molte particoità di conformazione assai evidenti; descriveremo per primi i solchi.

I solchi del Midollo allungato decorrono più o meno paralleli alsse longitudinale di questo organo e sono in gran parte nient'altro la continuazione diretta di quei solchi che noi abbiamo già impao a conoscere nel midollo cervicale.

Alla faccia ventrale del midollo allungato (fig. 5), decorre la fisa longitudinalis ventralis o anterior, *Fla*, fino al margine del ponte, ai superficiale nella parte inferiore di esso, poscia di nuovo più proido; da ultimo per il sopraggiungere delle fibre del ponte essa terna in un foro cieco, Foramen coecum posterius *Focp*.

Un altro solco più o meno superficiale forma con il detto solco un golo acuto verso il midollo, e decorre lateralmente verso il cervello al margine del ponte (Sulcus parapyramidalis) *Sppy*. Il solco apna riconoscibile o affatto nel midollo spinale, e dal quale si origino le radici nervose anteriori, suole essere più evidente nel midollo ungato (Sulcus lateralis ventralis, Sulcus intern. olivae) *Slv*. Però ch'esso è qua e là nascosto dalle fibre nervose che vi passano ra.

Alla superficie dorsale del midollo allungato appartengono: 1.° Il lcus lateralis dorsalis *sld*: 2.° Il Sulcus paramedianus dorsalis *spd*; e sulla linea mediana la fissura longitudinalis posterior o doris, *Fslp*.

I due primi si dirigono all'esterno nella parte cerebrale del milo allungato, ed in vero il primo il sulcus dorsalis lateralis si lascia uire fino al ponte, mentre che il sulcus paramedianus dorsalis presto mpare. La fissura longitudinalis dorsalis termina bruscamente, mentre (fig. 7) il midollo allungato si divarica ai due lati (Calamus scripius) *Cscr*, e lascia allo scoperto il quarto ventricolo (la fossa romdale).

Nella parte del midollo allungato che è prossima al cervello havvi ultimo un solco accessorio, ben marcato, della lunghezza di un cenetro circa, il quale, scivolando fra il sulcus lateralis ventralis ed

il sulcus lateralis dorsalis, discende dal margine inferiore del ponte verso il primo solco, Sulcus postolivaris (fig. 5 e 6) *Spo*.

Dall'esistenza dei detti solchi deriva la conformazione a rilievo

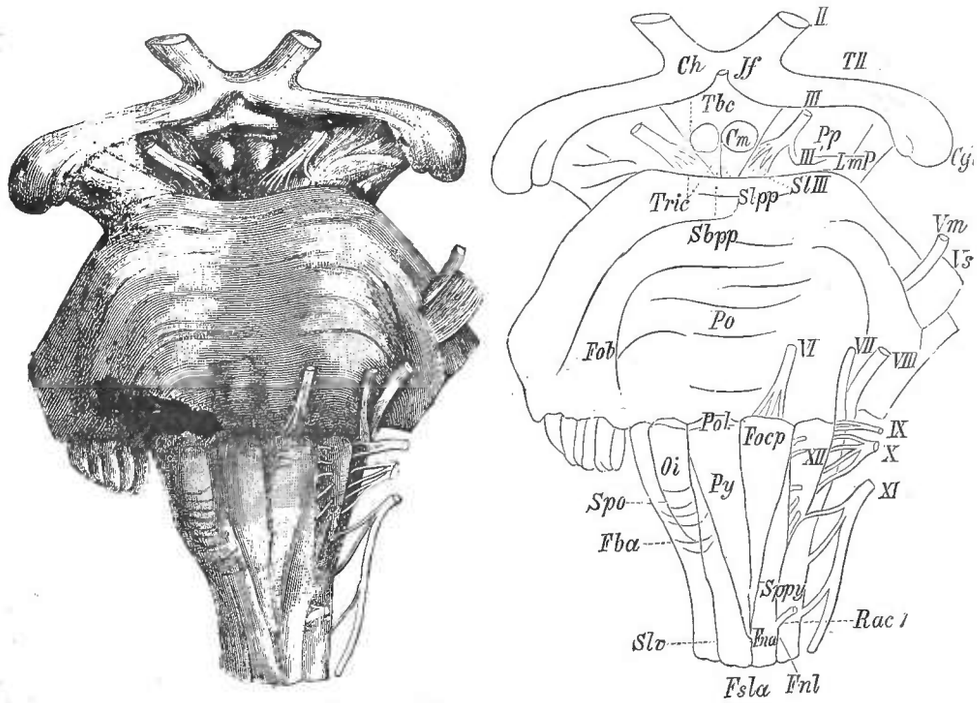

Fig. 5. — La base del cervello fino al Tractus opticus.

Il cervelletto fu completamente tolto; inoltre tutto il cervello anteriore secondario e tutte le parti situate al davanti del Tractus opticus furono tagliate; le radici nervose di sinistra furono conservate, quelle di destra in maggior parte tolte, *II* Nervus opticus, *III* Nervus oculomotorius, *III'* radice accessoria laterale dell'Oculomotorius, *V* Nervus trigeminus, *Vs* radice sensitiva, *Vm* radice motoria del nervus trigeminus, *VI* Nervus abducens, *VII* Nervus facialis, *VIII* Nervus acusticus, *IX* Nervus glossopharyngeus, *X* Nervus vagus, *XI* Nervus accessorius Willisii, *XII* Nervus hypoglossus, *Raci*, radice anteriore del primo nervo cervicale, *Fsla* Fissura longitudinalis anterior medullae, *Slv* Sulcus lateralis ventralis, *Sppy* Sulcus parapyramidalis, *Spo* Sulcus postolivaris, *Fna*, Funiculus anterior, *Fnl* Funiculus lateralis, *Py* Piramide, *Oi* Oliva inferiore, *Focp*, Foramen coecum posterius, *Po* Pons, *Fob* Fasciculus obliquus pontis. *Pp* piede dei peduncoli cerebrali, *LmP* Fascio dal lemnisco al piede, *Sbpp* Substantia perforata posterior, *Slpp* Sulcus substantiae perforatae posterioris, *Tric* Trigonum intercrurale, *SlIII* Sulcus oculimotorii, *Cm* Corpus mammillare, *Tbc* Tuber cinereum, *If* Infundibulum, *Ch* Chiasma nervorum opticorum, *TII* Tractus nervi optici, *Cgl* Corpus geniculatum laterale.

caratteristica, che però non è ugualmente marcata in tutti i cervelli. I cordoni anteriori del midollo spinale, per la presenza, ai lati del solco longitudinale anteriore, del cono acuminato delle Piramidi (fig. 5 *Py.*), sono sempre più ricacciati in dietro fino alla loro completa scomparsa dalla superficie.

Se si divarica con una certa forza le piramidi, onde arrivare con lo sguardo nel profondo della fissura longitudinalis ventralis, allora si

questa striata da numerosi fasci diretti in basso, che fanno parte incrociamento delle piramidi.

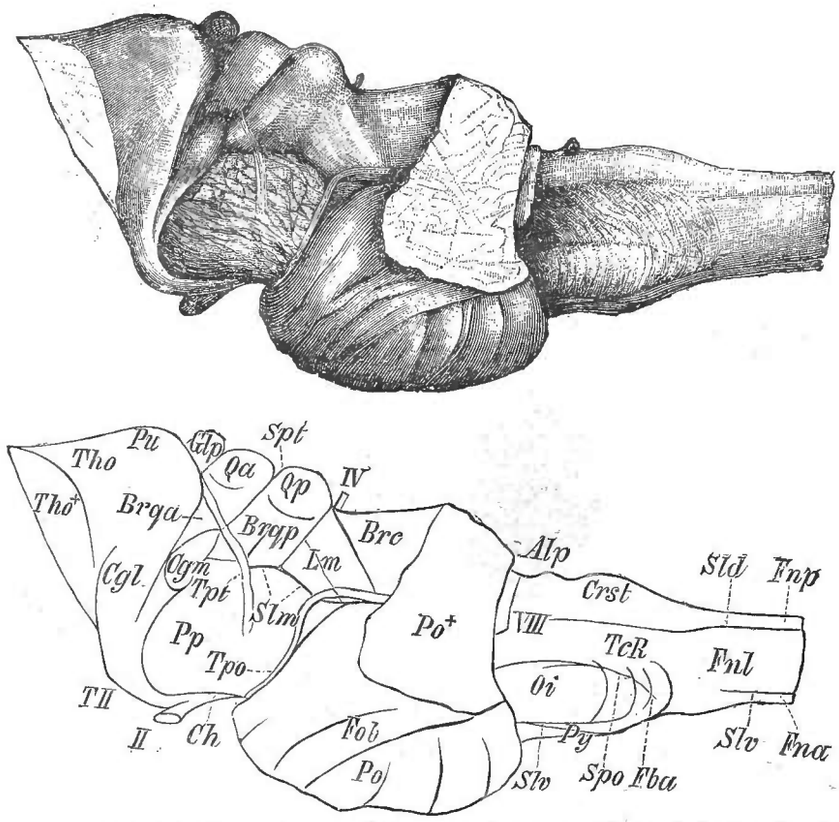

6. — Preparato simile a quello della Fig. 5, visto dal lato sinistro. Grand. Naturale. Le radici nervose sono in massima parte tolte. *Slv* Sulcus lateralis ventralis, *Sld* Sulcus alis dorsalis, *Spo* Sulcus postolivaris, *Fna* Funiculus anterior, *Fnp* Funiculus posterior, Funiculus lateralis, *Fba* Fibrae arcuatae, *Py* Piramide, *Oi* Oliva inferiore, *TcR* Tuulum cinereum Rolandi, *Ast* Corpus restiforme, *Alp* Alapontis. *VIII* Nervus acusticus, Pons tagliato in *Po* +, *Fob* Fasciculus obliquus, *Brc* Brachium conjunctivum, *IV* vus trocleari, *Lm* lemnisca, *Slm* Sulcus lateralis mesencephali, *Tpo* Taenia pontis, *Pp* peduncoli, *Qp* Eminenza quadrigemina posteriore, *Qa* Eminenza quadrigemina anteriore *t* Sulcus corp. quadrig. transversus, *Brqp* Braccio posteriore delle eminenze quadrige-e, *Brqa* Braccio anteriore delle eminenze quadrigemine, *Glp* Glandula Pinealis, *Tp* ctus peduncolari transversus, *Cgm* Corpus geniculatum mediale, *Cgl* Corpus gen. late, , *Tho* Talamus opticus tagliato in *Tho* +, *Pu* Pulvinar Talami, *II* Nervus opticus Chiasma, *TII* Tractus Nervi optici.

Una protuberanza elissoidale assai singolare, che misura un diatro trasversale di 6-7 m. m., si estende in basso del margine inore del ponte, per la lunghezza di 12-14 m. m.; è l'Oliva inferiore ninentia olivaris) *Oi*, limitata dal Sulcus ventralis lateralis e dal cus postolivaris.

Ordinariamente si possono vedere fasci di fibre poco appariscenti, non solo circondano in forma di arco la parte inferiore dell'oliva, anche la scavalcavano; esse sono le fibrae arciformes, *Fba*.

Qualche volta, specialmente nei cervelli di ragazzi, si osserva alsterno dell'oliva ed in prossimità della sua estremità inferiore, una cola eminenza rotonda, Tuberculum cinereum Rolandi, *TcR*. I fasci rosi, che per caso circondano l'oliva verso la sua parte esterna od

Quella parte del midollo allungato, che decorre in alto dal Sulcus lateralis dorsalis fino al margine del quarto ventricolo, viene descritta quale corpo restiforme (Corpus restiforme, coda del cervelletto, braccio inferiore del cervelletto, Pedunculus cerebelli inferior, brachium cerebelli ad medullam oblongatam) *Crst.*

All'osservazione esterna il corpo restiforme sembra una continuazione del cordone posteriore del midollo spinale; le due parti costituenti di quest'ultimo si gonfiano assai in corrispondenza del Calamus scriptorius, specialmente nel cordone gracile (Clava, Piramide posteriore) *Cl*, meno nel cordone cuneato (Tuberculum cinereum) *Tbe.*

Dalla medulla oblungata nascono molti nervi. Il territorio d'origine del primo nervo cervicale, *Rac 1*, si estende anche nel midollo allungato. Fra la piramide e l'Oliva, per quasi tutta la lunghezza di quest'ultima, nascono le fibre radicolari del Nervus hypoglossus, fig. 5 XII), mentre che fra l'oliva ed il corpus restiforme appare una parte del Nervus accessorius Willisii (fig. 5, XI), il Nervus vagus (fig. 5, X) e il Nervus glossopharyngeus (fig. 5, IX) in una serie non interrotta.

La maggior parte del Nervus accessorius nasce dalla faccia laterale del midollo cervicale, qualche volta fino al territorio del quinto pajo cervicale. I fasci superiori dell'accessorius che nascono a livello dell'oliva, come pure le radici del Nervus vagus e del Nervus glossopharyngeus, si lasciano appena separare l'uno dall'altro, per cui se ne intraprende la preparazione dalla periferia, dove i tronchi nervosi si caratterizzano di già per il loro decorso; con sicurezza si può soltanto indicare le fibre radicolari inferiori del Nervus accessorius e le superiori del Nervus glossopharyngeus, mentre le mediane apparterranno al Nervus vagus.

Dal solco fra la piramide ed il margine inferiore del ponte si avanza, a due m. m. dalla linea mediana, il Nervus abducens (fig. 5 VI), il quale si compone di numerosi fasci che subito si riuniscono.

Dal pavimento del quarto ventricolo si originano fasci fibrosi che circondano il corpo restiforme, proprio prima che esso si immetta nel cervelletto (fig. 7. *Stm*) e che formano il Nervus acusticus con altri fasci, i quali si avanzano dallo stesso corpo restiforme. Sul margine laterale della fossa romboidale si trova in generale sotto questi fasci una piccola tumescenza, la quale corrisponde ad un punto d'origine del Nervus acusticus (nuclei acustici accessori) ed è detta Taeniola o Fasciola cinerea.

Verso la linea mediana e a lato delle radici dell'acusticus nasce dal margine inferiore del ponte un altro fascio nervoso più grosso, il Nervus facialis (fig. 5 VII). La descrizione del pavimento della fossa romboidale avrà luogo più tardi.

Per quanto si riferisce allo sviluppo del midollo allungato, si può dire soltanto che le olive nell'embrione umano si presentano già nel

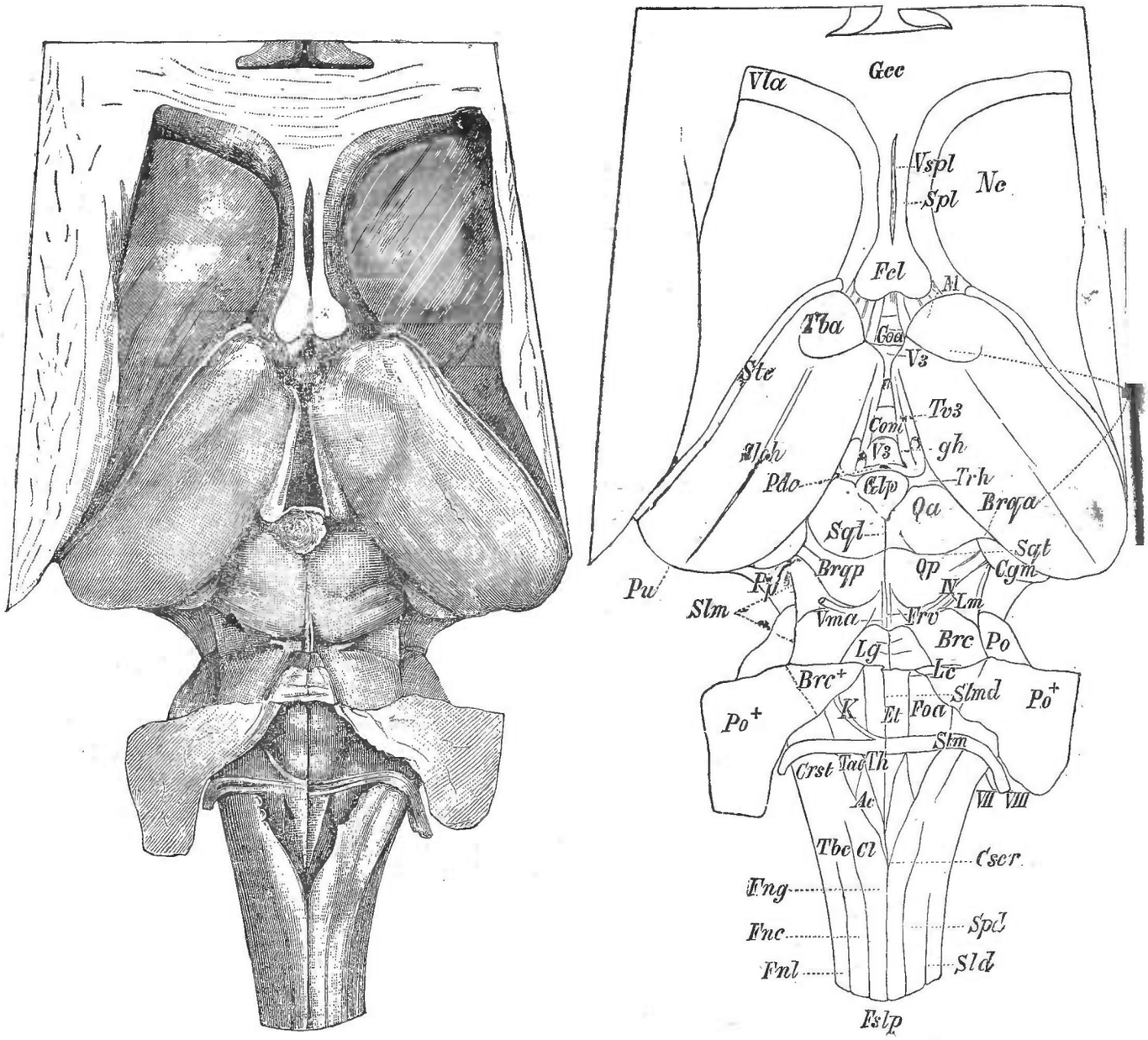

Fig. 7. — Midollo allungato, Cervello posteriore, cervello medio ed intermedio visti dalla faccia superiore. Grandezza naturale.

La più gran parte del cervello anteriore secondario fu tolta con un taglio orizzontale, due sagittali ed uno frontale. Le radici nervose sono in gran parte tolte. *Fslp* Fissura longitud. posterior, *Spd* Sulcus paramedianus dorsalis, *Sld* Sulcus lateralis dorsalis, *Fng* Funiculus gracilis, *Fnc* Funiculus cuneatus, *Fnl* Funiculus lateralis, *Cscr* Calamus scriptorius, *Tbc* Tuberculum cuneatum, *Cl* Clava, *Crst* Corpus restiforme, *VII* Nervus facialis, *VIII* Nervus acusticus, *Stm* Striae medullares acusticae. *k* bacchetta armonica, *Ac* ala cinerea, *Th* Trigonum Hypoglossi, *Tac* Trigonum acustici, *Et* Eminentia teres, *Foa* Fovea anterior, *Lc* locus coerulens, *Slmd* Sulcus longitudinalis medianus ventriculi quarti, *Po* Pons tagliato in *Po* + *Brc* braccio di riunione tagliato in *Brc* +, Vma Velum medullare anterius con la Lingula *Lg*, *Frv* Frenulum veli anterioris, *IV* Nervus troclearis, *Lm* Leminiscus, *Slm* Sulcus longitudinalis mesencephali, *Pp* Piede del peduncolo cerebrale, *Qp* Pajo posteriore delle eminenze quadrigemine, *Qa* Eminenze quadrigemine anteriori, *Brqp.* Braccio delle eminenze quadrig. anteriori, *Brqa* Braccio delle eminenze posteriori, *Sql* Sulcus corp. quadrig. longitudinalis, *Sqt* Sulcus corpi quadrig. transversus, *Cgm* Corpus geniculatum mediale, *Glp* Glandula pinealis, *Pdc* Pedunculus conarii, *Trh* Trigonum habenulae, *Gh* Ganglion habenulae, *V 3* Ventriculus tertius, *Tv 3* Taenia ventriculi tertii, Com Commissura mollis, *Thos* Thalamus opticus, *Slch* Sulcus choroideus, *Pu* Pulvinar, *Tba* Tuberculum anterius, *Stc* Stria cornea, *M* Luogo del Foramen Monroi, *Coa* Commissura anterior, *Fcl* Columnae fornicis, *Spl* Septum pellucidum, *Vspl* Ventriculus septi pellucidi, *Nc* Nucleus caudatus, *Vla* Corno anteriore del ventricolo laterale, *Gcc* Genu corporis callosi.

terzo mese, cioè prima delle piramidi. Del rivestimento del midollo allungato, per quanto si riferisce alla regione della fossa romboidale, si parlerà più tardi.

Le olive bene pronunciate nella loro sporgenza, fra gli animali, si trovano soltanto nelle scimmie e nei cetacei; nelle scimmie inferiori questa sporgenza è già meno evidente. In nessuno animale le piramidi sono così bene sviluppate come nell'uomo.

2. Il cervello posteriore.

Un grosso fascio di fibre trasversali, che misura 3 cm. nel diametro antero-posteriore e 4 in quello trasversale, rappresenta alla faccia

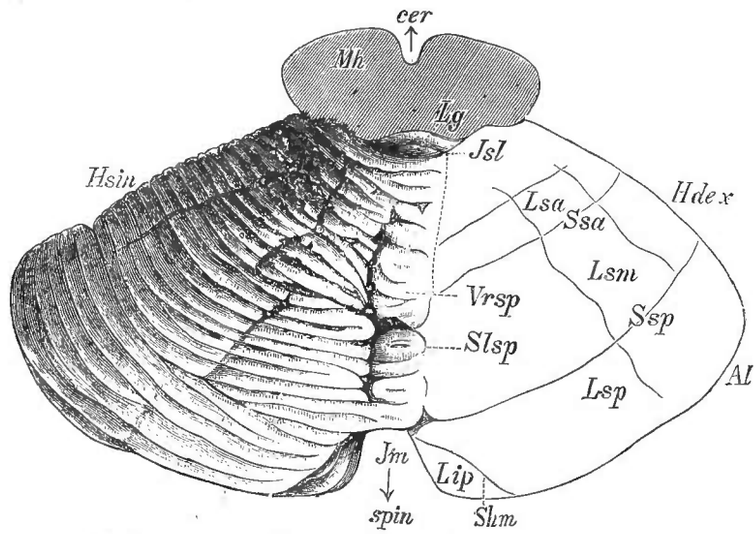

Fig. 8. — Cervelletto, faccia dorsale, grandezza naturale.

Il mesencefalo è sezionato dietro le eminenze quadrigemine, *Mh* taglio trasversale. *Im* Incisura marsupialis, *Jsl* incisura semilunaris. *Vrsp* Vermis superior, *H* Emisferi del cervelletto, *Al* angolo laterale dell'emisfero. *Ssa* Sulcus superior anterior, *Ssp* Sulcus superior posterior, *Shm* Sulcus horizontalis magnus, *Lsa* Lobus superior anterior, *Lsm* Lobus sup. med. *Lsp* Lobus sup. posterior. *Lg* Lingula.

ventrale la sezione del cervello posteriore, ed è detto Ponte (Pons *Po*) (fig. 5 e 6).

Le fibre del ponte si riuniscono ai lati in un cordone grosso e più rotondo, il peduncolo del ponte (peduncolo cerebellare medio, Brachium cerebelli ad pontem) (fig. 6, *Po* +) il quale dirigendosi in alto si caccia nella massa principale del cervello posteriore, il cervelletto (Cerebellum). Con ciò viene chiuso l'anello, attraverso il quale debbono passare, sotto il pavimento della fossa romboidale, i prolungamenti dei cordoni della medulla oblungata per dirigersi verso il cervello.

Il **cervelletto** (Cerebellum) visto dalla sua faccia dorsale (superiore) (fig. 8) lascia vedere un solco posteriore profondo. Incisura marsupialis, *Im*, ed un altro anteriore, superficiale ma più largo, Incisura semilunaris, *Isl*. Nel primo penetra un prolungamento della Dura mater la Falx cerebelli, nel mentre che l'incisura semilunare viene ricolmata da parti del cervello medio. Fra le due incisure decorre nella linea mediana una leggera sporgenza, dai due lati della quale discende, come

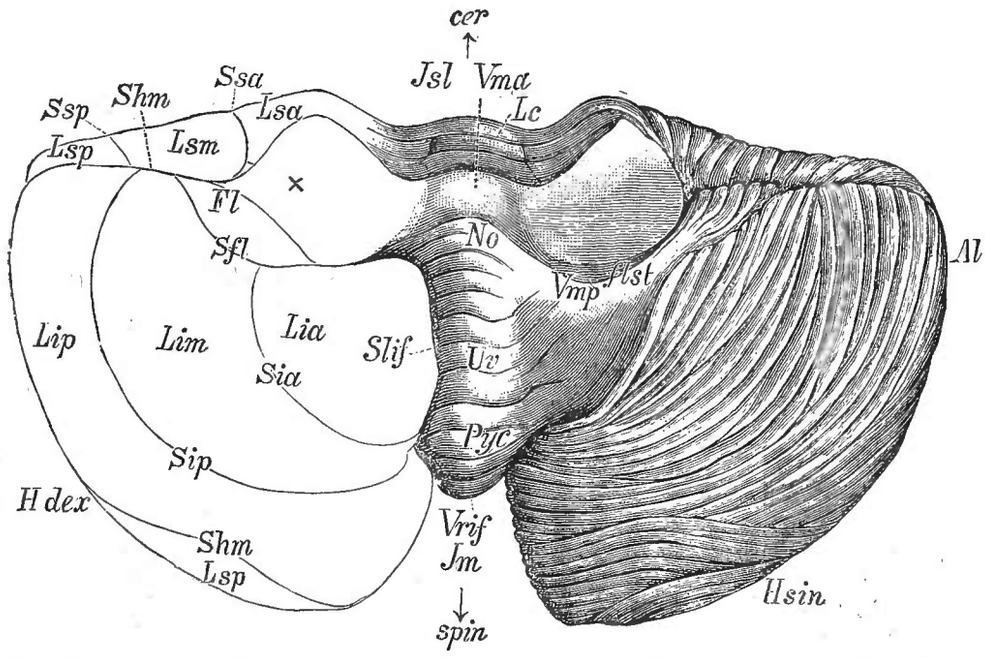

Fig. 9. — Il cervelletto visto dalla sua faccia ventrale, Grandezza naturale.

I peduncoli del cervelletto sono sezionati in x, come pure il velo midollare anteriore è diviso in avanti dal mesencefalo. Il Lobus inferior anterior è tolto dall'emisfero sinistro. *Im* Incisura marsupialis, *Isl* Incisura semilunaris, *Vrif* Vermis inferior, *H.* Emisferi Cerebellari, *Al* angulus lateralis, *Shm* Sulcus horizontalis magnus, *Ssa* Sulcus sup. anter. *Ssp* Sulcus sup. post. *Sia* Sulcus inf. anter. *Sip* sulcus infer. poster. *Slif* Sulcus longitudinalis inf. *Lc* Lobulus centralis, *Lsa* Lobus sup. anter. *Lsm* Lobus sup. medius, *Lsp* Lobus sup. poster. *Lip* Lobus infer. poster. *Lim* Lobus infer, medius. *Lia* Lobus infer. anterior. *Pyc* Piramide del cervelletto, *Uv* Uvula, *No* Nodulus, *Vmp* Velum medullare posterius, *Fl* Flocculus, *Sfl* sulcus flocculi, *Flst* Peduncolo del flocculo.

dal culmine di un tetto, la faccia superiore delle due metà cerebellari. Un solco in generale non completo, sulcus longitudinalis superior cerebelli, *Slsp*, da ciascun lato di questa sporgenza, rende possibile di distinguere dalle parti laterali degli emisferi, la parte mediana più elevata del cervelletto, che è detta Verme superiore (Vermis superior) *Vrsp*.

Tutta la superficie dorsale del cervelletto appare ricoperta da sostanza corticale grigia.

Si può osservare la faccia inferiore o ventrale del cervelletto soltanto quando si recidano quei grossi fasci midollari, i quali lo riuniscono alle altre parti del sistema nervoso centrale, che saranno tosto descritte. Si vede tosto che alla superficie ventrale del cervelletto, la-

parte mediana, il verme inferiore (Vermis inferior) *Vrif*, è li dagli emisferi laterali, per mezzo di due solchi profondi, Sulcu gitudinalis inferior, *Slif;* però il verme inferiore è solo visibile nima parte, poichè gli emisferi essendo molto sviluppati si este sopra di lui, a mo' di vôlta fin quasi a toccarlo, formando la Va per cui si deve allontanarli l'uno dall'altro se si vuole scoprire la lunghezza del verme inferiore.

La parte anteriore del verme inferiore non prende affatto origine al margine anteriore del cervelletto, la incisura semi lu noi vediamo più spesso avanzarsi davanti a lui una laminetta l il velo midollare anteriore (Velum medullare anterius) *Vma* rappresenta il tetto della parte anteriore della fossa romboidale stiene alla sua superficie dorsale una parte del verme superior questo dipende se il verme superiore oltrepassa in lunghezza inferiore. La superficie ventrale del cervelletto è quasi dappertut perta di sostanza grigia.

Si osserva alla superficie del cervelletto un grande num solchi, i quali danno allo stesso un aspetto del tutto caratteristic non sono di uguale profondità come lascerebbe supporre una vazione superficiale.

Si deve incidere perpendicolarmente alla direzione dei solcl vedere che alcuni di essi molto profondi penetrano fino verso la centrale bianca del cervelletto (solchi principali), onde è possibil dividire quest'organo in singoli lobi.

La divisione del cervelletto in lobi e la loro nomenclatura in modo differente dai diversi autori; questi lobi si dividono per di solchi secondarî in lobuli, i quali a loro volta possono con laminette primarie e secondarie.

Il più importante dei solchi principali è il Sulcus horizontal gnus, *Shm*, il quale divide il cervelletto in una metà superic una inferiore. Questo solco, il più profondo e costante, cominc peduncolo del ponte e si dirige dapprima verso l'angolo estern cervelletto, quasi parallelo al suo margine posteriore, quindi d alla superficie inferiore di quest'organo molto vicino ad esso; più scavalca il margine posteriore del cervelletto in vicinanza dell'in marsupialis e passa alla faccia superiore cui appartiene il suo tratto (fig. 8). Alla faccia superiore decorrono i numerosi solch quali archi concentrici con il margine posteriore e l'incisura se naris, il di cui centro sarebbe nelle vicinanze dell'eminenze q gemelle. Due di essi sono solchi principali quasi costanti e vidono la faccia superiore o dorsale di ciascun emisfero cerebell tre parti poste l'una dietro all'altra. Questi solchi sono il Sulcus belli superior anterior (*Ssa*) ed il Sulcus cerebelli superior pos (*Sps*). Il primo comincia al braccio del ponte (fig. 9), passa in

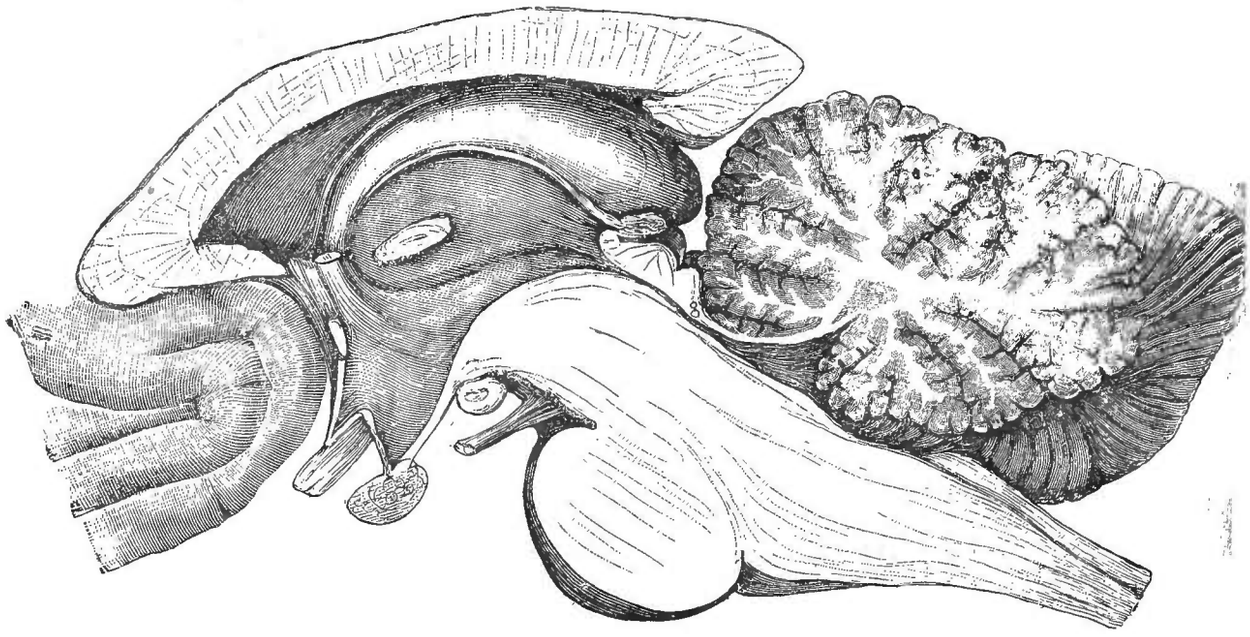

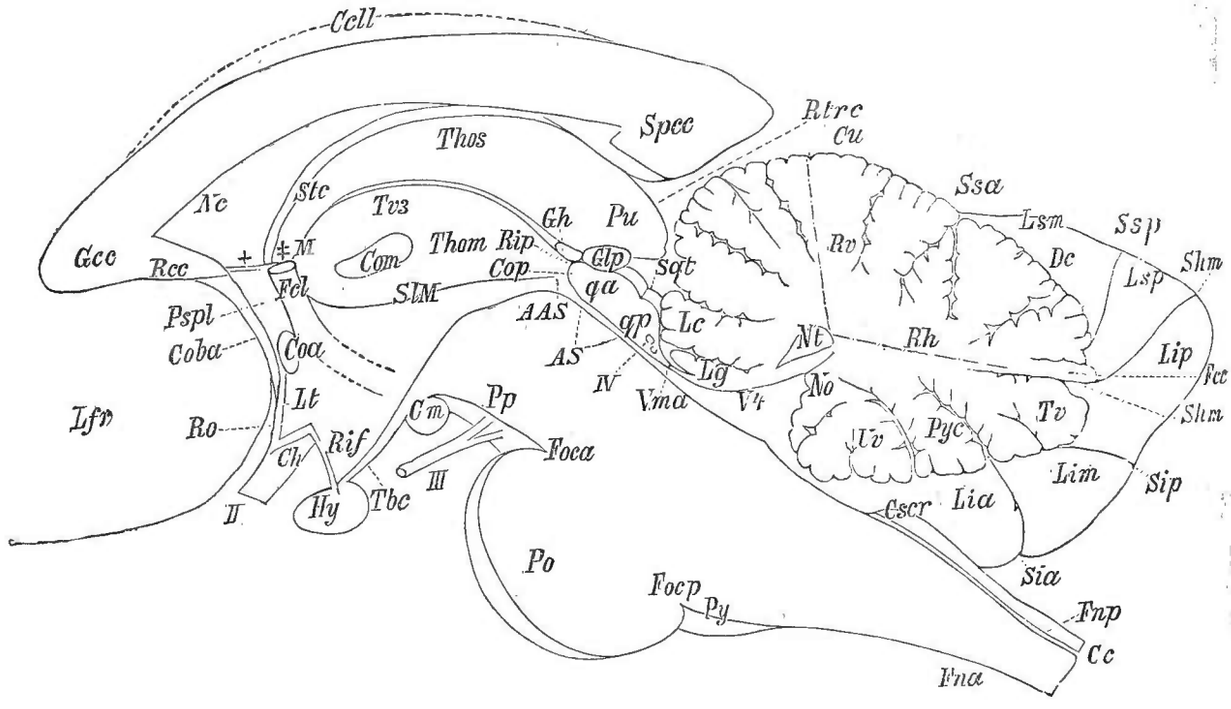

Fig. 10. — Taglio sagittale attraverso il cervello nella linea mediana, metà destra. Grandezza naturale.

Delle circonvoluzioni nella fessura del martello havvi solo una parte del lobo frontale, *Lfr*. *Fna* Funiculus anter. med. spinalis. *Fnp* Funiculus post. med. spinalis, *Cc* Canalis centralis, *Cscr* Calamus scriptorius, *Foep* Foramen coecum post. *Pn* Piramide *Po* Ponsforamen coecum anter. *Pp*. Pes peduncoli *III* Nervus oculomotorius, *Cm* Corpus mammilare. Cerebellum; *Sia* Sulcus inf. anter. *Sip* Sulcus inf. post. *Shm* Sulcus Horizzont. magnus, *Ssp* Sulcus sup. poster *Ssa* Sulcus sup. ant. *Lia* Lobus inf. ant. *Lim* Lobus inf. med. *Lip* Lobus inf. post. *Lsp* Lobus sup. post. *Lsm* Lobus sup. med. *V4* quarto ventricolo *Vma* Velum medullare ant. *Lg* Lingula, *Lc* Lobulus centralis, *Cu* Culmen, *Dc* declive, *Fcc* Folium cacuminis, *Tv* Tuber valvulae, *Pyc* Pyramis cerebelli, *Uv* Uvula, *No*

di arco sopra gli emisferi e va da ultimo (fig. 8), dividendo il verme superiore in due parti di quasi eguale lunghezza, a congiungersi con gli altri solchi di nome uguale, dell'altro lato. Il solco posteriore e superiore comincia dal Sulcus horizontalis magnus un po'al davanti dell'angolo postero-esterno del cervelletto e raggiunge quasi di nuovo il detto solco nel punto dove esso arriva al verme superiore, senza però congiungersi con esso.

Anche alla faccia inferiore degli emisferi cerebellari dove la regolarità nel decorso dei solchi è solo parziale possonsi riconoscere in egual modo due solchi principali concentrici, Sulcus cerebelli inferior anterior et posterior. *Sia* ed *Sip*.

Un altro solco principale va in basso dall'estremità anteriore del Sulcus horizontalis magnus e con decorso assai breve verso l'arco aperto in avanti, cioè nello spazio che esiste fra il cervelletto e la medulla oblungata, Sulcus flocculi, *Sfl*.

Il sulcus inferior anterior non raggiunge, come il sulcus inferior posterior, il sulcus magnus horizontalis, ma si getta nel tratto iniziale del sulcus flocculi.

Sopra un taglio perpendicolare praticato sulla linea mediana (fig. 10) si vedono i rapporti dei solchi con il verme. Tanto sul verme superiore che in quello inferiore possonsi riconoscere tre solchi principali, i quali per la loro limitata lunghezza non abbisognano di denominazione alcuna. Al contrario manca in generale un solco, che divida l'un dall'altro il verme superiore dall'inferiore (quale solco principale); si può considerare come tale quel solco superficiale che forma il prolungamento del sulcus horizontalis magnus.

I solchi prima descritti dividono la massa totale del cervelletto in una serie di lobi e lobuli, però i solchi specialmente alla faccia inferiore sono così variabili, che quivi un accordo nella divisione e nella designazione non era facile.

Gli emisferi si dividono, alla faccia superiore:

In lobo anterior-superiore, *Lsa*, Lobus lunatus anterior } Lobus quadrangularis
» mediano-anteriore, *Lsm*, Lobus lunatus posterior }

Alla faccia inferiore:

Nodulus *Nt* Nucleus tecti, *Rv* Ramus medullaris verticalis, *Rh* Ramus medullaris horizontalis, *IV* Incrociamento del Nervus trochlearis, *Qp* Eminenza guadrigen. poster, *Qa* Eminent. quad. anteriore, *Sqt* Sulcus corp. quadrig. tranversus, *AS* Acquaeductus Sylvi, *AAS* Aditus ad acquaeductus Sylvii. *Glp* Glandula pinealis, *Cop* Commissura posterior, *Rip* Recessus infrapinealis, *Gh* Ganglion habenulae . *Thos* superficie superiore del Thalamo opticus, *Thom* sua faccia interna. *Rv* Pulvinar Thalami, *Tvs* Taenia ventriculi tertii, *Com* Commissura mollis, *seM* Sulcus Mouroi, *M* luogo del foramen Mouroi, *Fcl* Columna fornicis tagliata in *Nc* Nucleus caudatus, *Stc*, Stria cornea, *Pspl* Pedunculus septi pellucidi tagliati in x. *Coa* Commissura anter. *Lt* Lamina terminalis, *Rv* Recessus opticus, *II* Nervus opticus, *Ch* Chiasma nervorum opticorum, *Rif* Infundibulum, *Kg* Hypophysis, *Tbc* Tuber cinereum, *Ccll* Corpus callosum, *Gcc* Genu. *Rcc* Rostrum, *Coba* Commissura baseos alba, *Spcc* Splenium, *Rtrc* Rima transversa cerebri.

In lobo posterior-inferiore, *Lip*, Lobus seminularis inferior.
» mediano-inferiore, *Lim*, { Lobus gracilis.
} Lobus cuneiformis, biventer.
» anterior-inferiore, *Lia*, Amygdala, Tonsilla, Mandorla.

I tre lobi superiori e i due primi lobi inferiori hanno una forma semilunare: solo il lobo anterior-inferiore, l'amygdala, il quale s'avanza verso la linea mediana e raggiunge quasi quello dell'altro lato, ricoprendo per ciò il verme inferiore, ha una forma, complicata. Esso si spinge in avanti verso il midollo allungato e forma, con quello dell'altro lato, un rivestimento in forma di docciatura. Da ultimo il Sulcus flocculi divide un altro lobo piccolo, ma assai singolare e costante, il quale giace all'entrata del Sulcus horizontalis magnus nel peduncolo del ponte ed è detto Floculus, lobulus vagi (*Fl*). Piccoli lobi accessorii che giacciono a lato del Floculus nella direzione del braccio del ponte, vengono detti, Floculus accessorius.

Quali parti del **verme** andando d'avanti indietro e dall'alto in basso (fig. 10) noi abbiamo.

1. La lingula, *Lg*, un piccolissimo lobulo in forma di lingua, il quale si compone di 5-8 benderelle trasversali riposanti sul velo midollare anteriore, *Vma*; esse presentano generalmente un solco sagittale nella linea mediana. Qualche volta anche la superficie inferiore della lingua è libera e porta allora molte benderelle trasversali. La lingula finisce da ciascun lato in una laminetta stretta che rappresenta una parte atrofica degli emisferi, Frenulum lingulae.

2. Il lobuletto centrale, *Lc*, corrisponde ad un unico prolungamento midollare (il più anteriore) ed arriva con la sua estremità anteriore fino alle eminenze quadrigemine anteriori: anche a questa parte del verme corrisponde una insignificante parte degli emisferi (Ala lobuli centralis).

3. Il lobo superiore (monticulus) che abbraccia la più gran parte del verme superiore, e si divide in due parti: *a*) Culmen, *Cu*, fino alla riunione del Sulcus superior anterior, *Ssa*, situati lateralmente. *b*) Declivio, *Dc*, fino al Sulcus superior posterior, *Ssp*. Tanto al verme superiore che all'inferiore, appartiene il

4. Lobo posteriore del verme. Anche esso si divide in due parti: *a*) il folium cacuminis, *Fcc*, un semplice lobetto fra il sulcus superior posterior ed il Sulcus horizontalis magnus; *b*) il tuber valvulae, *Tv*.

5. Quale piramide, *Pyc* (Pyramis cerebelli) si designa la parte del verme inferiore che ora segue; essa raggiunge la sua maggior larghezza (5 fino ad 8 solchi trasversi) dietro l'amygdala.

6. La parte più stretta del verme inferiore, la quale si congiunge in avanti alle piramidi, ha la forma di un fastigio di tetto assai ripido: essa viene ridotta a questa forma dalle due tonsille, le quali si comprimono in avanti e dicesi, per la sua posizione fra le due tonsille, Uvula *Uv:* si hanno da 6 fino a 10 solchi.

7. Al davanti dell'ugula noi troviamo infine un piccolo nodulo Nodulus, *No.*

Una assoluta simmetria dei solchi e delle circonvoluzioni dei du emisferi cerebellari non si deve naturalmente attendere. Però varia zioni di molta importanza nel decorso dei solchi e delle circonvoluzion descritte, anomalie di circonvoluzioni, sono molto rare nel cervelletto Merita menzione soltanto quella regione descritta quale lobus medianu cerebelli. Al posto dei due Sulci longitudinales superiores paralleli s trova da ciascun lato un solco, il quale, partendo dalla incisura mar supialis e divergendo con quello dell'altro lato, si dirige in avanti cosicchè il verme superiore acquista la forma di un triangolo con l base in avanti, e si presenta quindi essenzialmente più esteso che i condizioni normali. Questa anomalia sarebbe particolarmente frequent nei pazzi e nei criminali *Lombroso, Flesch,* però si osserva anche i altri individui.

La **sostanza midollare centrale** del cervelletto si compone dei du nuclei midollari ovali degli emisferi, i quali alla loro parte median un po' più verso l'avanti e l'alto si riuniscono l'un l'altro per mezz del nucleo midollare del verme — in certo qual modo un nastro d riunione. — Nell'insieme la forma del nucleo midollare è una ripro duzione in piccolo della forma totale del cervelletto, nella quale per la massa midollare del verme perde molto in grossezza.

Le parti dette si dirigono fra i solchi principali descritti dal cen tro midollare verso la periferia, ed in modo tale che essi, dividendo ripetutamente finiscono nei lobuletti e nelle ultime loro suddivision Una speciale descrizione di questi prolungamenti midollari è superflu dopo tutto ciò che fu detto, sopra i solchi ed i lobi. Possiamo invec fermarsi alcun poco sopra i rami midollari del verme, come essi son rappresentati nella figura 10. La massa centrale del verme (la qual fu anche detta Corpus trapezoides, nome che dà origine a confusion manda due prolungamenti, dei quali uno, il verticale *Rv*, monta i alto ed è destinato al lobo superiore del verme, mentre che l'orizzon tale, *Rh*, va direttamente in dietro e rappresenta quasi la massa m dollare centrale del lobo vermicolare posteriore; però subito dopo l sua origine manda un grosso braccio in basso nella piramide. Al da vanti del ramo verticale ne esiste uno meno evidente che va nel lo buletto centrale, al davanti di quello orizzontale uno diretto nell'u vula. Ancora più piccolo è il ramo per il Nodulus, che esce dall parte inferiore del nucleo midollare e piccolissime le lamelle midol lari per la lingula giacenti sul velum medullare anteriore. L'insiem dei prolungamenti midollari del verme, come essi si presentano in u taglio mediano con la loro corteccia, dicesi albero della vita (Arbo vitae). Quale speciale lamella non più appartenente al solo cervellett e che spesso rappresenta un resto del rivestimento embrionale d

quarto ventricolo, deve essere considerato il velo midollare posteriore (Velum medullare posterius Tarini, Valvula semilunaris *Vmp*). Per vederlo si taglia il midollo allungato esattamente al margine inferiore del ponte, e si tolgono le due tonsille (fig. 9 al lato sinistro, nella figura a destra). Allora si vede che esse erano contenute con la loro superficie superiore in una escavazione emisferica, il cui fondo è formato non già dal nucleo midollare del cervelletto, ma da una sottile pellicola trasparente. Da ciascun lato essa va dall'Uvula e dal Nodulus come una lamella midollare semilunare (paragonabili alle valvole semilunari dell'aorta), la quale con il suo margine posteriore convesso è unita al cervelletto, e guarda in avanti verso il cervello con il suo margine libero: ai lati il margine libero del velo midollare posteriore si continua in un fascio di fibre, il quale può essere seguito fino al Floculus, *Flst*. Anche nell'interno del nucleo midollare si trova sostanza grigia: se si pratica un taglio orizzontale attraverso un emisfero fino al Sulcus magnus horizontalis, oppure se si conduce un taglio perpendicolare e un po' obliquo in dietro ed all'esterno dell'Incisura semilunaris, allora si arriva sempre sopra un nastro sottile grigio e dentellato, il Corpus dentatum cerebelli.

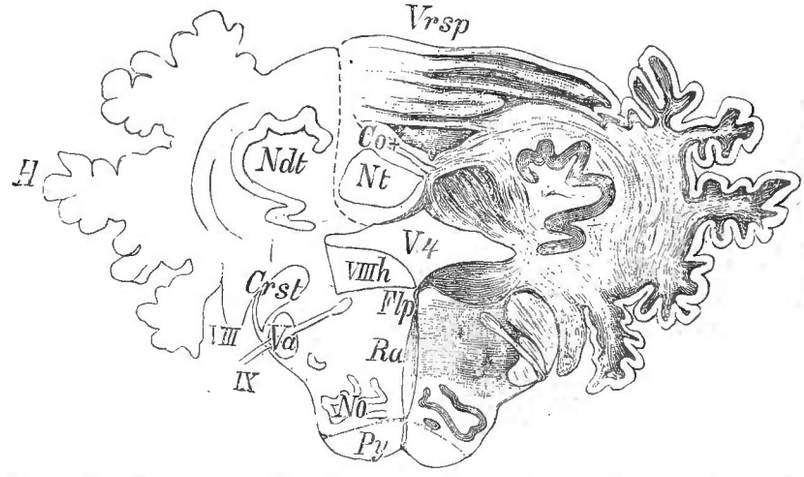

Fig. 11. — Taglio trasversale attraverso il cervelletto e la Medulla oblungata di una scimmia. Ingrandito due volte.

H Emisferi del cervelletto, *Vrsp* Verme superiore, *Ndt* Nucleus dentatus, *Nt* Nucleus tecti *Co* + Commessura crociata, *V4* quarto ventricolo, *Crst* Corpus restiforme, *Py* Piramide, *Flp* Fasciculus longitudinalis post., *Ra* Rafe, *No* Nucleus olivaris, *VIII* Nervus acusticus *VIIIh* Nucleo principale dell'acustico, *IX* Nervus glossopharyngeus, *Va* Radice ascendente del trigemino.

Il corpus dentatum, *Ndt* fig. 11 (Nucleus denticulatus, fimbriatus, lenticulatus, Corpus ciliare, rhomboideum, nucleo dentato), è un sacco aperto di sostanza grigia, la cui apertura guarda il cervello, la linea mediana e un po' la faccia ventrale; esso giace nel mezzo dell'emisfero midollare e così vicino alla vôlta del ventricolo, che ne resta separato solo da un sottile strato di sostanza bianca.

Il diametro più lungo del Corpus dentatum nella direzione sagittale obliqua (converge verso il cervello con quello dell'altro lato) è di circa 2 cm.

In un taglio trasversale non si ottiene il Corpus dentatum nella sua maggiore estensione.

Un taglio orizzontale o trasversale, il quale sia praticato fra i due nuclei midollari del verme, mostra fra i nuclei dentati dei due emisferi, e da ciascun lato della linea mediana, una massa ovale, non bene limitata, grigio-chiara o bruna, la quale raggiunge quasi la linea mediana; è il nucleo del tetto di *Stilling*, *Nt* (Nucleus tecti, fastigii, Substantia ferruginea superior).

Fra il nucleo del tetto ed il nucleo dentato si trovano alcuni nucleetti separati di sostanza grigia, che *Stilling* chiama Embolo (Embolus, Nucleus emboliformis) e nucleo globoso (Nucleus globosus); *Meynert* li chiama nuclei dentati laterali (Nella fig. 11 che rappresenta una sezione di cervello di scimmia, l' embolo ed il Nucleo globoso non si vedono).

Il nucleo midollare del cervelletto è formato da tre grossi fasci bianchi provenienti da tre direzioni diverse, i quali penetrano raggiando nel cervelletto. Uno di questi fasci fu già descritto nel parlare del cervello posteriore; esso forma, da ciascun lato della metà inferiore della fossa romboidale, il corpo restiforme *Crst.*

I peduncoli medii del cervelletto, i peduncoli del ponte, che sono i più grossi furono già ricordati; essi appartengono del tutto al cervello posteriore e servono alla riunione del cervelletto col ponte (Pons Varoli). Con *Henle* si può prendere in considerazione una linea, la quale riunisce il punto d'uscita del nervus trigeminus con quello del Nervus facialis (fig. 5), e serve a delimitare i peduncoli al ponte dal vero ponte. Le fibre di questo in generale mostrano all'esterno un decorso parallelo e trasversale (come i capelli divisi sulla linea mediana, *Foville*): rimarchevole è un largo fascio di fibre, il quale, nella parte superiore del ponte, cominciando dalla linea mediana, prima decorre esso pure in senso trasversale, quindi in arco verso il punto di uscita del Nervus facialis (Fasciculus obliquus, Ruban fibreux oblique di *Foville*), fig. 5, *Fob.*

In generale si vede un fascio di fibre al disotto del ponte il quale decorre sopra la parte superiore delle Piramidi, Propons (Ponticulus) *Pol.*

Il terzo pajo e superiore dei peduncoli del cervelletto, che noi finora non avemmo occasione d'incontrare, va verso il cervello e converge verso di esso in modo simile a quello con cui i peduncoli posteriori del cervelletto convergono verso il midollo; ne risulta che essi nel loro insieme delimitano una fossa di forma romboidale, la fossa romboidale (Sinus rhomboidalis).

I peduncoli cerebellari superiori pare si dirigono alle eminenze quadrigemine; egli è appunto per questo che essi per errore furono

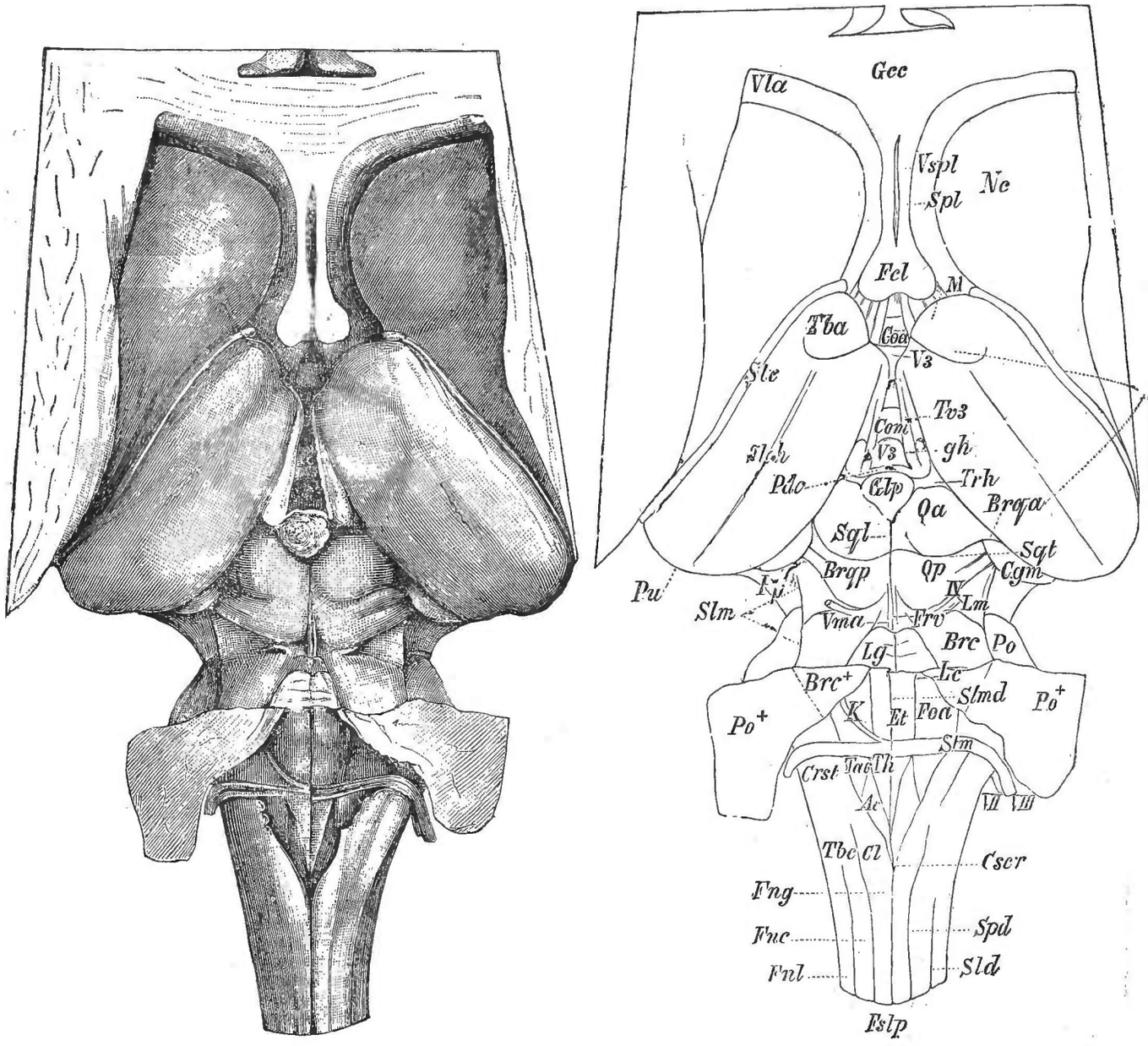

Fig. 12. — Cervello posteriore, medio ed intermedio visti dalla faccia dorsale. Grandezza Naturale.

La maggior parte del cervello anteriore secondario è tolta per mezzo di un taglio orizzontale, due sagittali ed uno trasversale. Le radici nervose sono tolte in gran parte, *Fslp* Fissura longit. posterior., *Spd* Sulcus paramedianus dorsalis, *Sld* Sulcus lateralis dorsalis, *Fng* Funiculus gracilis, *Fnc* Funiculus cuneatus, *Fnl* Funiculus lateralis, *Cscr* Calamus scriptorius, *Tbc* Tuberculum cuneatum, *Cl* Clava, *Crst* Corpus restiforme, *VII* Nervus facialis, *VIII* Nervus acusticus, *Stm* Striae medullares acusticae, *K* bacchetta armonica, *Ac* Ala cinerea, *Th* Trigonum hypoglossi, *Tac* Trigonum acustici, *Et* Eminentia teres, *Foa* Fovea anterior, *Lc* Locus coeruleus, *Sl md* sulcus longitudinalis medianus ventriculi quarti, *Po* Pons tagliato in *Po* +, *Brc* Braccio di unione tagliato in *Brc* +. *Vma* Velum medullare anterius con la Lingula *Lg*. *Frv* Frenulum veli anterioris, *IV* Nervus trochlearis, *Lm* Lemniscus, *Slm* Sulcus longitudinalis mesencephali, *Pp* Piede del peduncolo cerebrale, *Qp* le due eminenze quadrig. posteriori, *Qa* pajo delle eminenze quadrig. anteriori, *Sql* Sulcus corp. quadrig. longit. *Sqt* Sulcus corp. quadrig. transversus, *Cgm* Corpus geniculatum mediale, *Glp* Glandula pinealis, *Pdc* Pedunculus conarii, *Trh* Trigonum habenulae *Gh* Ganglion habenulae, *V 3* Ventriculus tertius, *Tv 3* Taenia ventriculi tertii, *Com* Commissura mollis, *Thos* Thalamus opticus, *Slch* Sulcus choroideus, *Pu* Pulvinar, *Tba* Tuberculum anterius, *Stc* Stria cornea, *M* luogo del Foramen Monroi, *Coa* Commissura anterior, *Fcl* Columnae fornicis, *Spl* Septum pellucidum, *Vspl* Ventriculus septi pellucidi, *Nc* Nucleus caudatus, *Vla* Corno anteriore del ventricolo laterale. *Gcc* Genu corporis callosi.

anche detti Processus cerebelli ad corpora quadrigemina; il nome più comune e più breve si è quello di peduncoli congiuntivi (Brachia conjunctiva, o conjunctoria, Processus cerebelli ad cerebrum (fig. 6 e 12, *Brc*).

Fra i margini interni delle due Brachia conjunctiva havvi una laminetta midollare linguiforme, con la punta rivolta verso il cervello, il velo midollare anteriore già citato (Velum medullare anterius) *Vma*, sul quale riposa la Lingula del cervelletto *Lg*.

Il margine esterno della Brachia conjunctiva un vero non è visibile all'esterno, poichè là dove esse escono dal ponte si trova un'altra laminetta midollare giacente sopra di esse e marcata da un solco superficiale: essa converge ancor più dalla brachia conjunctiva innanzi alla punta del Velum medullare anterius, raggiunge quasi la linea mediana e si caccia sotto le eminenze quadrigemine. Essa è detta Lemniscus, Laqueus, Ruban de Reil, *Lm*, ha una forma triangolare e si divide spesso in due parti mediante un solco superficiale che decorre verso il cervello e la linea mediana. Sul margine anteriore dei peduncoli del ponte, nel solco fra questi e i peduncoli cerebellari superiori, si vede quasi sempre decorrere un fascio isolato, il quale più in là raggiunge pure il margine anteriore del ponte e si caccia nello spazio fra i due peduncoli cerebrali (Taenia pontis), fig. 6, *Tpo;* esso, talora, può essere sollevato per lungo tratto quale cordone completamente libero.

Fu già detto che ai lati del ponte, e più vicino al suo margine cerebrale, si trova da ambo le parti l'origine del Nervus trigeminus, la radice motoria nasce un po' più in alto della sensitiva (fig. 5: *Vm* e V*s*).

Se si libera il cervelletto da tutte le sue connessioni con le altre parti dell'encefalo appare la fossa romboidale, o pavimento del quarto ventricolo (Sinus sive fossa rhomboidalis) fig. 12. Noi abbiamo già detto che essa ha una forma romboidale, con diametro sagittale di circa 3 cm., mentre la maggior larghezza nelle vicinanze dell'origine dell'acusticus raggiunge quasi 2 cm. I margini laterali della fossa romboidale sono formati nella parte inferiore di essa da' corpi rettiformi, in quella superiore dalla Brachia conjunctiva.

Le due diagonali di questo rombo sono segnate nella fossa romboidale, ed in vero la più lunga da un solco superficiale (Sulcus medianus longitudinalis, sinus rhomboidalis) *Slmd*, la trasversale da strie midollari, le quali partendo dalla linea mediana traversano il pavimento del quarto ventricolo circondano la estremità superiore del corpo restiforme (pag. 40) e si riuniscono alla radice dell'acusticus, striae medullares *stm* (striae acusticae). Le strie midollari del pavimento della fossa romboidale variano in alto grado ne' diversi individui, in via eccezionale mancano completamente da una parte o anche da

tutte due: qualche volta sono sviluppate oltre misura, oppure si incrociano durante il loro decorso; si possono pure trovare dei cordoni affatto liberi a mo' di strisce non unite con il pavimento del ventricolo.

Oltre i fasci trasversali descritti, che si continuano nel Nervus acusticus passando sopra la Taeniola cinerea, se ne trovano spesso altri con differente decorso; specialmente uno che cominciando dal Sulcus medianus longitudinalis a lato degli altri fasci midollari si dirige verso le Brachia conjunctiva nella direzione cerebrale laterale, Bacchetta armonica (*Bergman*), fig. 12, K.

L'angolo con il quale la bacchetta armonica, spesso più sviluppata a sinistra, si diparte dalla linea mediana (spesso essa scavalca, alla sua origine, singole strie midollari trasversali) è assai variabile. Qualche volta essa decorre verso l'alto, a lato del Sulcus longitudinalis medianus, parallelamente ad esso. Ugual cosa dicasi della sua grossezza inuguale nei diversi encefali: non di rado esso risulta di numerosi fasci isolati di differente decorso.

La metà inferiore della fossa romboidale presenta, da ciascun lato della linea mediana, tre sezioni. Quella interna ha la forma di un triangolo rettangolo, il cui maggior cateto corrisponde al Sulcus medianus e quello minore alle striae acusticae, mentre l'apice si trova un po' al davanti del Calamus scriptorius. Questo triangolo è costituito da sostanza bianca midollare, corrisponde in parte al nucleo d'origine dell'Hypoglossus e può per conseguenza dirsi Trigonum hypoglossi, *Th.* Esternamente a questo esiste un altro riangolo, il cui apice però raggiunge le striae acusticae: esso è alquanto depresso ai lati, e si rende evidente mediante la sua colorazione grigia. Poichè esso corrisponde approssimativamente al punto d'origine del Nervus vagus (e del glosso pharyngeus), così può dirsi Trigonum vagi. È detto generalmente Ala cinerea, *Ac.* La parte più esterna della metà inferiore della fossa romboidale è rappresentata da una sporgenza, la quale raggiunge la sua maggior estensione verso le striae acusticae e si prolunga un poco nella metà anteriore della fossa romboidale: è questo il Tuberculum acusticum, *Tac*, in corrispondenza del quale giace un gruppo di cellule ganglionari, che molti considerano come uno dei punti d'origine del N. acusticus.

La metà superiore della fossa romboidale si presenta coperta da una laminetta midollare assai sottile, e col margine esterno più marcato che quello della metà inferiore. Quasi come prolungamento del Tuberculum hypoglossi si vede una sporgenza, larga 4 m. m. e rotonda che si porta in avanti ai lati della linea mediana fino alla estremità superiore della fossa romboidale, sotto le eminenze quadrigemine posteriori. Si capisce facilmente che queste eminenze, le quali impropriamente sono dette Fumiculi teres e meglio Eminentiae teres, *Et*, nella

parte più anteriore della fossa romboidale debbano diventare alquanto più strette per l'avvicinarsi della Brachia conjunctiva.

Lateralmente alle Eminentiae teres è una regione depressa, che è detta Fovea anterior, *Foa*, ed è delimitata da una grossa vena superficiale. Che anche il Tuberculum acusticum si estenda nella metà anteriore della fossa romboidale, fu già detto.

Da ultimo si vede nella parte superiore di detta fossa romboidale in vicinanza dell'angolo esterno, per una estensione di 4-6 m.m. fino verso le eminenze guadrigemine, una regione scura, bruna o bleu, la quale senza dubbio in certi cervelli è solo visibile quando si raschiano gli strati superficiali substantia ferruginea, o locus coeruleus, *Lc.* Questo strano colore proviene da ciò che il pavimento trasparente del ventricolo assume una tinta bluastra poggiando sopra un fondo oscuro. Sono cellule ganglionari fortemente pigmentate quelle che danno questo colore alla regione.

All'estremità superiore la fossa romboidale ha ancora una larghezza di 3 mm. e si prolunga sotto le eminenze quadrigemine posteriori, quale acquedotto di Silvio, *AS.*

Il cervelletto non può essere considerato quale rivestimento del cervello posteriore primitivo e del midollo allungato; esso soltanto più tardi si estende dai due lati sopra la fossa romboidale, quale formazione secondaria. Noi dobbiamo piuttosto considerare quali resti di questo rivestimento le seguenti parti:

1.° Il Velum medullare anterius che ricopre l'angolo superiore.

2.° Sopra la parte mediana del ventricolo noi troviamo le Vela medullaria posteriora.

3.° La copertura dell'angolo inferiore si assottiglia in modo tale che essa in gran parte è costituita solo dall'epitelio di un foglietto triangolare del rivestimento cerebrale interno, Tela choroidea cerebelli (Tela choroidea inferior ventriculi quarti, lamina vascolare inferiore, tenda vascolare inferiore), il quale si riunisce verso il cervello con il Velum medullare posterius. Lo si vede quando si separi la parte posteriore del cervelletto dalla medulla oblungata. Quali resti insignificanti della copertura del ventricolo si trovano piccole laminette midollari, le quali si lasciano seguire per un certo tratto nella Tela choroidea; così l'Obex (bacchetta) nel calamus scriptorius fra i rigonfiamenti dei due Funiculi graciles, inoltre verso il cervello fino verso le striae acusticae, la Taenia ventriculi quarti (Ligula, Ala pontis, Ponticulus) *Alp* (Fig. 6). Queste laminette midollari sono assai delicate, si lacerano quindi facilmente nel rimuovere la membrana rivestente cerebrale, con la quale intimamente crescono, e sono soltanto in parte riconoscibili anche nella fig. 7. In corrispondenza del velo midollare posteriore — corrispondentemente alla base della Tela choroidea — questa si inflette nel rivestimento cerebrale interno del verme inferiore.

Alla superficie inferiore della Tela choroidea esiste una striscia di spire vascolari villose che va fino al velo midollare posteriore, il Plexus choroideus cerebelli medialis (Treccia venosa mediana del cervelletto). Un po' al davanti della loro estremità anteriore, presso il Velum medullare posterius, queste strisce si dirigono lateralmente, e decorrendo ai lati del peduncolo del Floccolus, si mettono allo scoperto alla superficie inferiore del cervelletto lateralmente al Nervus acusticus; esse formano quivi una spira alquanto più grande, Plexus choroideus cerebelli lateralis (Ala, plexus nervi vagi, treccia venosa laterale del cervelletto). In quella parte della copertura ventricolare, che si assottiglia a formare la Tela choroidea, si formano nel corso dello sviluppo tre aperture, forse le sole aperture di comunicazione dei ventricoli cerebrali comunicanti con l'esterno. Un'apertura ovale più grossa e facilmente dimostrabile si vede al davanti del calamus scriptorius fra le due trecce venose mediane, il Foramen Magendi, che rimase prima per molto tempo dubbio (Apertura inferior ventriculi quarti, Orifice commun des cavites de l'encéphale dei Francesi). Inoltre si trova, come *A. Key* e *Retzius* hanno dimostrato, regolarmente corrispondente all'angolo laterale della fossa romboidale (Recessus lateralis ventriculi quarti) là dove esce il Plexus choroideus lateralis (Cornucopia) e da ciascun lato un'apertura simile del ventricolo, Aperturae laterales ventriculi quarti. Secondo *Merkel* e *Mierzejewsky* esisterebbe pure nel cervello una simile apertura di comunicazione, che quale fessura prolungata dal corno inferiore, sopra il Gyrus hippocampi, conduce all'esterno. Però questa apertura del ventricolo laterale pare essere sempre un prodotto artificiale.

Lo sviluppo del cervelletto noi dobbiamo rappresentarcelo nel modo seguente: la parte dorsale del cervello posteriore si ispessisce nella sua parte anteriore ed invero dapprima in forma di due rigonfiamenti laterali che si sviluppano soltanto più tardi. Per contrario la parte posteriore, la vera copertura del quarto ventricolo, Membrana otturatoria ventriculi quarti, si assottiglia nella sua parte mediana. Questa parte assottigliata, fondamento della Tela choroidea posterior, viene spinta dall'esterno verso le cavità cerebrali dalla Pia mater che si sviluppa, ripetutamente ripiegata, e forma l'epitelio dei Plexus choroidei posteriores. Le parti periferiche della Membrana obturatoria rimangono del resto sempre sottili membrane midollari, delle quali soltanto i veli midollari posteriori posseggono una grande estensione: l'Obex e la Ligula si sono pure originati a questo modo.

In tutti i mammiferi gli emisferi cerebellari sono relativamente meno sviluppati che nell'uomo, per cui ne guadagna il verme, ed invero tanto più, quanto più noi discendiamo nella scala dei mammiferi: ne segue che la disposizione delle singole parti alla superficie inferiore del cervelletto offre una grande variabilità: essa non è ancora a suf-

ficienza studiata. Nello stesso rapporto degli emisferi cerebellari, diminuisce lo sviluppo del ponte. Nella maggior parte dei mammiferi esso non raggiunge l'origine apparente del Nervus abducens (Fig. 5), le piramidi restano un po' più scoperte verso l'alto, e abbiamo allo scoperto a lato di esse un largo fascio di fibre trasversali, detto Corpus trapezoides.

Negli uccelli gli emisferi cerebellari sono ridotti ad una appendice insignificante: mancano del tutto negli anfibî, pesci e nei rettili. Negli anfibî anche il verme non è più che uno stretto fascio di fibre trasversali, mentre in molti pesci (p. es. molti pesci cartilaginei) il cervello posteriore non solo è molto sviluppato, ma può presentare un numero considerevole di solchi. Il quarto ventricolo possiede negli uccelli un prolungamento dorsale, il quale si inoltra profondamente nella sostanza del cervelletto, Ventriculus cerebelli.

Stilling B., Untersuch. über den Bau des kleinen Gehirns, drei Theile, Cassel 1864 bis 1878. *Lombroso*, Rendic. dell'istit. Lombardo 1871. *Flesch*, Verhandlungen der medicinischen Gesellschaft zu Würzburg 1882. *Bergmann*, Neue Untersuchungen über die innere Organisation des Gehirns, Hannover 1831.

3. Il cervello medio.

Il cervello medio comprende la regione delle eminenze quadrigemine, che ora seguono nella direzione del cervello. Nella descrizione di questa sezione noi menzioneremo anche parti, le quali in vero appartengono già al cervello intermedio, ma esse si connettono in modo tale con le parti costituenti del cervello medio, che debbono essere prese in considerazione contemporaneamente.

Il cervello medio comprende una parte del cervello la cui estensione in lunghezza supera di poco un centimetro, e nella quale si può facilmente distinguere una parte ventrale (basale) ed una dorsale. Queste sono divise l'una dall'altra mediante un solco ben distinto, Sulcus lateralis mesencephali, *slm* (Fig. 6, 12 e 13).

Si vede il Sulcus lateralis, se si osserva la regione dall'alto o di fianco: esso parte dal margine superiore del ponte e forma generalmente il limite laterale del nastro che già conosciamo.

Lateralmente ed in basso del Sulcus lateralis sta il piede del peduncolo cerebrale, Pes peduncoli cerebri (Crusta) (Fig. 5, 6 e 7) *Pp*: è questo un grosso fascio di fibre che misura alla sua uscita dal ponte una larghezza di 12-20 mm. Esso, dopo di aver guadagnato ancora in larghezza durante il suo breve decorso, penetra nella massa cerebrale passando sotto il Tractus nervi optici, *TII* e scompare dalla superficie. Il piede del peduncolo cerebrale presenta all'esterno una divisione in fasci, i quali però non conservano esattamente la sua direzione, ma gli danno l'aspetto di un cordone contorto. Quei fasci i

quali escono dal ponte sul punto più vicino alla linea mediana, tengono una direzione così laterale, per cui assumono un decorso quasi trasversale (fasci dal Lemniscus al piede, *L m P*: d'onde provenga questa nomenclatura, si dirà soltanto più tardi). Ciascun piede del peduncolo cerebrale non va direttamente avanti, ma diverge con quello dell'altro lato formando un angolo di 70⁰-80⁰, per cui fra di essi rimane uno spazio libero triangolare, Trigonum intercrurale (Fossa interpeduncularis), *Tric.*

Un solco profondo, dal quale escono fibre del Nervus oculo-motorius (Sulcus oculomotorii) *SIII*, divide il piede del peduncolo cerebrale, verso il margine interno, dal Trigonum intercrurale. Questo mostra nella linea mediana un solco evidente, il Sulcus substantiae perfor. poster. *Slpp*. La parte mediana della fossa interpeduncularis, larga in avanti e assai stretta in dietro, contribuisce a formare la parete basale del ventricolo cerebrale medio (commessura grigia del pavimento): essa è crivellata da numerosi meati vasali, e viene detta substantia perforata posterior, *Sbpp*, lateralmente decorron nella fossa interpeduncularis due eminenze allungate, parallele al piede del peduncolo cerebrale, le quali appartengono alla cuffia del peduncolo cerebrale, di cui parleremo più tardi (La cuffia è solo visibile allontanando l'uno dall'altro i piedi dei peduncoli cerebrali, per conseguenza non è visibile nella Fig. 5).

La parte del cervello medio situata in alto del Sulcus lateralis mesencephalis comprende dalle due parti due corpi rotondi, i Corpora quadrigemina o bigemina, eminenze quadrigemine, *Qa* e *Qp*. Un solco mediano antero-posteriore, Sulcus corp. quadrig. longitudinalis o sagittalis, *Sql*, il quale alla sua estremità anteriore si allarga in una fossa triangolare (quivi si dispone la ghiandola pineale, Glandula pinealis, *Glp*) e posteriormente bruscamente discende verso il Velum medullare, divide le eminenze quadrigemine di una metà del corpo da quelle dell'altro lato. Lo spazio triangolare anteriore, Trigonum subpineale, mostra spesso una piccola sporgenza mediana, la quale da *Schwalbe* fu detta Colliculus subpinealis. Nel punto dove il solco discende verso il velo midollare, essa è limitata da ciascun lato da un fascio midollare gracile (qualche volta si fondono insieme), Frenulum veli medullaris anterioris, *Frv*.

Un solco trasversale si incrocia ad angolo retto col detto solco antero-posteriore, sulcus corp. quadrig. transversus o frontalis, *Sqt*, il quale in vicinanza della linea mediana divide le eminenze quadrigemine anteriori dalle posteriori.

Le eminenze quadrigemine anteriori, *Qa*, misurano nella direzione sagittale 8 mm. e 12 mm. nella trasversale, le posteriori *Qp*, le quali si distinguono per una superficie che discende bruscamente indietro, misurano nella direzione sagittale 6, nella trasversa 8 mm.

Da ciascuna eminenza quadrigemina parte un nastro bianco ben

marcato, e si dirige in basso, lateralmente ed in avanti: sono le braccia delle eminenze (Brachia conjunctiva); le due braccia di un lato vengono divise l'una dall'altra dal prolungamento del solco trasverso delle eminenze quadrigemine, il quale merita quivi il nome di Sulcus interbrachialis.

Il braccio posteriore, *Brqp*, è subito diviso da un solco superficiale in due fasci (Fig. 6.), dei quali il posteriore scompare nel sulcus lateralis mesencephali lateralmente alle fibre del piede del peduncolo cerebrale, mentre che l'anteriore va ad una sporgenza fusiforme di un diametro longitudinale di circa 1 cm.; essa appare compressa sul Sulcus interbrachialis, ed è detta corpo genicolato interno (Corpus geniculatum mediale, internum) *Cgm*. Quest'ultimo appartiene già alla regione del cervello intermedio.

Il braccio anteriore delle eminenze quadrigemine, *Brqa*, si continua, coperto dal talamo ottico, come un fascio corto diretto lateralmente fin verso il Tractus opticus. Al suo punto d'origine dall'eminenza quadrigemina anteriore esso è in principio molto più largo, però una parte considerevole scompare tosto sotto il corpo genicolato interno.

Al davanti delle eminenze quadrigemine anteriori si sviluppa in molti animali, e in modo assai distinto (nell'uomo soltanto qualche volta in modo ben evidente), un cordone nervoso sottile, il quale va prima verso il midollo, al di sopra delle braccia delle eminenze quadrigemine e quindi sopra il piede del peduncolo cerebrale, verso la Base, Tractus peduncularis transversus, *Tpt*: la sua fine non si vede mai distintamente (Fig. 6).

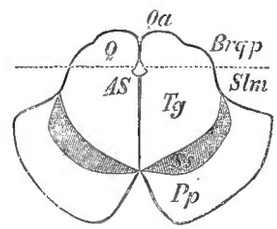

Fig. 13. — Taglio trasversale attraverso il corpo quadrigemino anteriore (mezzo schematico). *Pp* Pes pedunculi, *SS* Substantia nigra Soemmeringi, *Tg* Tegmentum, *AS* Aquaeductus Sylvii, Q regione delle eminenze quadrig. *Qa* eminenz. quad. ant. *Brqp* Braccio dell'eminenza quadrig. poster., *Slm* Sulcus lateralis mesencephali.

Se si taglia il cervello medio perpendicolarmente al suo asse longitudinale un po' nella regione delle eminenze quadrigemine anteriori (Fig. 13), allora appare il prolungamento superiore della fossa romboidale, che conduce ai ventricoli del cervello, l'Aquaeductus Sylvii, *AS*. Da ultimo noi abbiamo a considerare da ambo i lati diversi strati, andando dalla faccia dorsale alla base:

1.° I tubercoli quadrigemini, posti sopra una linea orizzontale, che viene supposta trasversale all'Aquaeductus: essi costituiscono la regione dell'eminenze quadrigemine *Q*.

2.° Uno strato di sostanza grigia mista e bianca, il quale costituisce la regione della cuffia, Tegmentum, *Tg*.

3.° Uno strato il quale per la presenza di numerose cellule nervose intensivamente pigmentate in nero, colpisce già all'esame macro-

scopico per la sua colorazione oscura (Stratum nigrum, Substantia nigra Sommeringi, Stratum intermedium) *ss*.

4.° Da ultimo, alla parte più inferiore e da ambo i lati la sezione trasversale e semilunare del piede del peduncolo cerebrale, *Pp*.

Il punto d'origine del Nervus oculomotorius, *III* (Fig. 5) fu già indicato, esso esce in parte dal Sulcus oculomotorii, però escono pure fibre dal margine interno del piede del peduncolo cerebrale. Non raramente si vede un fascio di radici isolato dalle altre per mezzo di un vaso sanguigno, che nasce più avanti e lateralmente dal peduncolo cerebrale *III'*

Il Nervus trochlearis *IV* nasce come un sottile cordone, qualche volta diviso in due sottili radici, lateralmente alla punta del velo midollare anteriore, in generale dal solco che l'eminenza quadrigemina posteriore forma con il braccio di riunione, al margine interno del Lemniscus (Fig. 6, e 7).

Il cervello medio nei primi tempi dello sviluppo rappresenta una parte relativamente assai grande del cervello, la quale più tardi, restando addietro nello sviluppo, nella maggior parte dei mammiferi viene sopravanzata dagli emisferi cerebrali. In origine le eminenze quadrigemine sono una semplice sporgenza rotondeggiante, nella quale soltanto più tardi si formano i solchi trasversali e longitudinali, cioè verso il quinto o sesto mese della vita embrionale.

Le eminenze quadrigemine nella maggior parte degli animali sono pure assai più sviluppate che nell'uomo: negli animali rapaci, l'eminenza quadrigemina posteriore è in generale più grossa, mentre negli altri mammiferi è l'anteriore che ha il sopravvento. Nell'Ornitorinco esisterebbe un solo pajo di eminenze: ugualmente in tutte le altre classi di vertebrati si trova da ciascun lato un unico rigonfiamento di forma globosa, qualche volta bene evidente, il quale negli uccelli si presenta spinto di lato, raggiungendo per tal modo la base del cervello. Siccome il Tractus opticus prende la sua origine da questi rigonfiamenti, così questa parte del cervello medio è detta Lobo ottico.

Il pajo posteriore delle eminenze quadrigemine non manca completamente nei vertebrati inferiori; egli è che nella parte posteriore della copertura del cervello medio si trova, in tutti i vertebrati, un nucleo nervoso grigio evidente, il quale però nella maggior parte di essi diventa indipendente e forma perciò il paio posteriore.

4. Il cervello intermedio.

I limiti del cervello intermedio dal cervello anteriore secondario e dal medio sono difficili a determinarsi in un cervello sviluppato.

Esso comprende quale parte principale il Thalamus opticus, *Tho*, con i due corpi genicolati, *Cgl* e *Cgm*, il Tractus opticus, *TII*, ed i

Corpora mammillaria, *Cm* (Fig. 5-6 e 7). Per alcuni la parte esterna del Thalamus opticus appartiene già al cervello anteriore secondario, basandosi sopra considerazioni embriologiche, la cui esposizione ci condurrebbe troppo lungi.

Fu già detto che una parte del Thalamus opticus, il Pulvinar, *Pu*, si estende in dietro fino alle eminenze quadrigemine. Se ora la si isola togliendo tutte quelle parti del cervello che la ricoprono, allora appajono le cavità centrali del cervello (Ventriculi). Noi, onde rendere il preparato più utilizzabile, ci contenteremo ora dello studio esterno del cervello intermedio, riservando la dimostrazione della struttura grossolana interna per mezzo di tagli fatti in diverso senso, quando sarà questione del vero cervello.

Il **talamo ottico** (Thalamus opticus, couche optique) si presenta come un grosso corpo allungato, il di cui asse longitudinale si dirige dall'avanti in dietro e dall'interno all'esterno, e che si continna fino alla base del cervello, formando un arco che abbraccia il peduncolo cerebrale (Fig. 6). La superficie superiore del Thalamus, *Thos*, si presenta bianca a causa di un sottile strato di fibre midollari (Stratum zonale), mentre la superficie interna, la quale è separata dalla prima da un margine netto, presenta una colorazione grigia.

Le superfici interne, quasi piane (Fig. 10), *Thom*, dei due Thalami si avvicinano fin quasi a toccarsi, anzi si riuniscono per un piccolo tratto, al davanti della loro linea mediana, per mezzo di un sottile tratto che raramente manca, la Commessura mediana, *Com* (Commissura mollis, media, grisea, trabecula cinerea). Essa è formata da un nastro corto, molle, facilmente lacerabile.

Non raramente (secondo *Ferraz de Macedo* nel 20 $^0/_0$) questa commessura manca completamente, mentre essa in altri casi si mostra doppia e nella dilatazione idro-encefalica dei ventricoli può essere considerevolmente stirata in lunghezza (fino a 17 mm. *Anton*).

La cavità centrale del cervello intermedio è detta terzo (medio) ventricolo, V_3. Alla sua parete posteriore obliqua in avanti si trova l'apertura anteriore dell'Aquaeductus Sylvii, Aditus ad Aquaeductum Sylvii, *AAS* (Fig. 10). Da questo punto e sulla linea mediana parte un solco, il quale si porta in basso ed in avanti, seguendo la parete posteriore ed il pavimento del terzo ventricolo, per terminare in una cavità imbutiforme, Recessus infundibuli, *Rif:* ad essa corrisponde anche dall'esterno, alla base del cervello, dietro il Chiasma nervorum opticorum, *Ch*, una sporgenza grigia conica, il Tuber cinereum (Fig. 5) *Tbc*, la di cui estremità *If* (infundibulum, imbuto) si riunisce con un corpicciuolo elissoide, della grossezza d'un fagiolo, l'Hypophysis, *Hy* appendici del cervello, (Glandula pituitaria).

La superficie superiore bianca del Thalamus, *Tos*, trova il suo limite laterale in un solco, nel quale si trovano oltre una grossa

vena, un ispessimento dell'ependima, come pure nella profondità una striscia midollare che decorre in rapporto al solco; Stria cornea (Fig. 10 e Fig. 12) *Stc* (Stria terminalis, Taenia cornea, Stria Corneale o limitante). Questo solco comincia affatto in avanti nel Thalamus, vicino alla linea mediana, si dirige in dietro e all'esterno e può essere seguito fino nel prolungamento inferiore del ventricolo laterale.

Prescindendo da un inarcamento generale della superficie superiore del Thalamus, si possono riconoscere in essa altre sporgenze (Fig. 12). Si trova sempre nella parte più anteriore sottile del Thalamus un corpicciuolo rotondo della grossezza d'un fagiuolo bene sviluppato (Tuberculum anterius) *Tba;* da esso parte un solco superficiale diretto in dietro e lateralmente, Sulcus Choroideus, *Slch*, il quale divide la superficie superiore del Thalamus in una parte interna ed in un' esterna. In dietro il Thalamus si incurva per formare quella parte che è detta Pulvinar (cuscino) *Pu*. Se si segue più oltre la superficie del Thalamus ora descritta, allora si vede che il Talamo ottico piega in basso e all'esterno diventa più sottile, e si continua nella parte laterale del Tractus nervi optici *TII*, dopo di essersi ancora una volta rigonfiato per formare una eminenza della grandezza di un fagiuolo, *Cgl* (Corpus geniculatum laterale, externum). Il Tractus nervi optici, circonda alla base il peduncolo cerebrale (Fig. 5), e si riunisce più innanzi a quello dell'altro lato nel Chiasma nervorum opticorum *Ch*.

Il corpo genicolato non tocca direttamente il peduncolo cerebrale: si interpone fra di loro la radice interna del Tractus opticus (Fig. 6), la quale va verso il Corpo genicolato interno *Cgm*. *Rauber* chiama Ansa intergenicularis un fascio midollare più pronunciato nel neonato e che sta fra i poli laterali del Corpus geniculatum esterno ed interno

Il margine di separazione fra la superficie superiore ed interna del Thalamus è resa ancora più spiccata da un fascio midollare che diventa indietro assai spesso, Stria medullaris Thalami, Habenula, e che si continua in una laminetta gelatinosa diretta verso la linea mediana (Taenia Thalami, Taenia Ventriculi tertii) (Fig. 10 e 12, Tv_3). Questo fascio si rigonfia in ultimo un po' al davanti del Trigonum subpineale in un corpicciolo in forma di mazza, Ganglion habenulae, *Gh*. Fra questo ed il margine del Thalamus che va indietro esiste un piccolo spazio triangolare, il quale è detto Trigonum habenulae, *Trh*. Nella linea mediana si vede, mediante pregressa preparazione degl'involucri del cervello, la ghiandola pineale (Glandula pinealis, epifisi, Conarium) *Glp*, corpicciolo in forma di cono della lunghezza di 8-12 mm, che poggia con la sua estremità sul solco sagittale esistente fra i corpi quadrigemelli. Dal margine anteriore della glandola pineale, la quale appartiene alla parete posteriore del terzo ventricolo, partono quei fasci di riunione i quali vanno al Ganglium habenulae (Peduncoli Conarii)

Pdc. Sotto la ghiandola pineale, nella parete posteriore del ventricolo medio, si trova una piccola fessura, Recessus infrapinealis (ventriculus conarii), *Rip* (Fig. 10).

Più in basso, fin quasi all'apertura anteriore dell'Aqueductus Sylvii, segue un cordone midollare bianco trasversale e bene pronunciato, il quale togliendo la glandola pineale segna il limite anteriore del Trigonum subpineale, la commessura posteriore (Commissura Posterior).

Le parti del cervello intermedio che si trovano alla base del cervello furono già studiate in gran parte. Prima di tutte il Chiasma nervorum opticorum, *Ch* (Fig. 5); nel suo angolo posteriore il Tuber cinereum, *Tbc*, con l'infundibulum e l'ipofisi e dietro a queste due eminenze bianche non ancora descritte, della grossezza di un pisello, Corpora mamillaria *Cm* (Corpora candicantia). Esse formano pure il vero limite anteriore del Trigonum interpedunculare.

Per quanto si riferisce allo sviluppo del cervello intermedio dal cervello anteriore primario diremo che la vescichetta anteriore primaria si ispessisce nelle sue parti laterali e forma così il rudimento del Thalamus opticus e della regio subthalamica.

Il rivestimento del cervello intermedio però si limita quasi ad uno strato semplice di cellule, il quale in modo simile a quello descritto per il rivestimento della fossa romboidale viene ricacciato nella cavità per l'accrescimento della pia madre molto ricca di vasi, formando la Tela e Plexus choroideus medius; da questi partono prolungamenti nei ventricoli laterali del cervello anteriore secondario, i Plexus choroidei laterales.

La parte posteriore del rivestimento del cervello intermedio si ripiega in alto ed in avanti in un tubo, il tubo epifisario, e quale suo resto noi troviamo nella maggior parte dei vertebrati soltanto la glandula pinealis, mentre in certi animali (alcuni Saurì, e Selaci) esso forma un organo giacente sotto la pelle del cranio, il quale anatomicamente ha molta somiglianza con un occhio (occhio parietale) e si riunisce con la ghiandola pituitaria mediante un cordone nervoso.

Soltanto nell'uomo e nelle scimmie superiori i Corpora mamillaria presentano una divisione netta all'esterno.In tutti gli altri mammiferi esse si presentano come un corpo rotondeggiante semplice e bianco. Un grande sviluppo tutto speciale lo assumono in molti mammiferi i Ganglia habenulae, che nell'uomo rimangono affatto invisibili. In nessuno animale il Pulvinar Thalami raggiunge tanto sviluppo come nell'uomo, per contro la Commissura media presenta in quasi tutta la serie dei mammiferi uno sviluppo essenzialmente maggiore.

5. Il cervello anteriore.

Il cervello anteriore, veduto dall'alto appare diviso in due metà simmetriche, i due emisferi, per mezzo di un profondo solco detto Fissura longitudinalis o fissura del Mantello, Incisura Pallii.

Gli emisferi presentano alla loro superficie libera, la quale quasi ovunque è ricoperta da sostanza grigia (la corteccia cerebrale), numerosi solchi e circonvoluzioni, di cui parleremo più tardi. Innanzi tutto ci occuperemo di quelle masse grigie che si trovano nell'interno del cervello. Dopo che si è messo allo scoperto il Talamo ottico, nel modo come si è detto parlando del cervello intermedio, si vede in avanti e all'esterno di esso divisi l'un dall'altro dalla Stria cornea, una massa grigia nodosa liberamente avanzatasi nella cavità del cervello detto nucleo caudato (Nucleus caudatus, Corpo striato, parte intraventricolare del corpo striato) *Nc*, che raggiunge la sua massima estensione in larghezza al davanti del Talamo ottico e si assottiglia in dietro in un nastro sottile. Questo si dirige più innanzi verso la base, stando all'esterno della Stria cornea, quindi in avanti, e può essere seguito fino alla estremità del lobo temporale. Per questo il nucleo caudato descrive un arco aperto in avanti, la cui estremità superiore si ingrossa per formare la testa, mentre l'arco stesso e l'estremità inferiore rappresentano la coda. Questa ultima parte del nucleo caudato sta in quella parte delle cavità cerebrali, che fu detta corno inferiore.

Se si pratica un taglio orizzontale attraverso un emisfero, così vicino alla superficie dei ventricoli che siano tolte soltanto le sommità del nucleo caudato e del talamo ottico (Fig. 14), allora si trovano nella parte più anteriore di questo un corpiccciolo che misura un mezzo centimetro di diametro che risponde al tuberentum arterius, e termina in dietro abitualmente in punta. È questo il nucleo anteriore (Nucleo superiore, nucleus anterior, superior, Centre antérieur). *Na*. Dalla capsula discretamente pronunciata, che racchiude il Nucleus anterior, parte una laminetta midollare un po' meno pronunciata, Lamina medullaris medialis Thalami optici *Lmm*, diretta in dietro, e divide il talamo ottico in due parti di quasi eguale larghezza, delle quali l'esterna (Nucleo esterno, Nucleus externus), *Nl*, oltrepassa l'interna tanto in avanti, quanto indietro (Nucleo interno, Nucleus internus) *Nm*. Il limite del Thalamus è rappresentato da una lamella bianca, sottile, esterna, la lamina medullaris lateralis Thalami, *Lml*.

Se si conduce un secondo taglio orizzontale attraverso gli emisferi, un mezzo cm. circa sotto la superficie della testa del nucleo caudato (Fig. 15), allora si può avere un'idea del modo con cui la massa grigia del detto nucleo, *Nc*, si estende nel profondo: nel talamo ottico non si scorge più il Nucleus anterior, si può ancora riconoscere la La-

mina medullaris medialis, *Lmm*, per cui sono a distinguersi un Nucleus medialis, *Nm*, ed un Nucleus lateralis, *Nl*. Il limite esterno del talamo ottico è formato dalla Lamina medullaris Thalami lateralis debolmente marcata, *Lml*.

Sopra questo taglio si trova un nuovo corpo grigio, il quale in nessun punto raggiunge la superficie, e da ogni lato è avvolto da una capsula midollare bianca: è il Nucleo lenticolare, Nucleus lentiformis (parte extraventricolare del nucleo caudato) *Nlf*. Il Nucleo lenticolare sta quale cuneo ad angoli smussati fra la parete esterna del Nucleo caudato ed il talamo ottico ed è separato da tutt'e due da masse midollari (capsula interna), *Ci*. Due sottili lamine midollari dividono questa massa grigia in archi concentrici e paralleli al margine esterno del nucleo lenticolare, per cui essa resta divisa in tre segmenti, i quali, andando dall'interno all'esterno, possono dirsi primo, secondo, terzo segmento del nucleo lenticolare, Nlf_1 Nlf_2, Nlf_3. L'interno e il medio appaiono pallidi, come il vicino Thalamus (Globus pallidus), mentre che l'esterno, il maggiore, Nlf_3, ha un colore grigio-scuro, come il nucleo caudato.

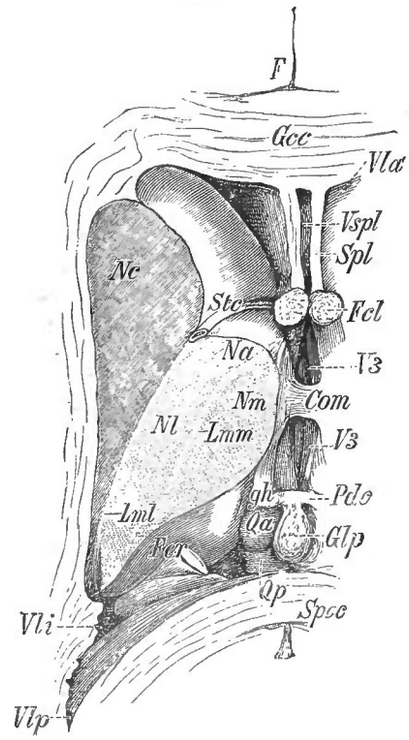

Fig. 14. — Taglio orizzontale attraverso il cervello intermedio e la parte vicina del cervello anteriore, un mezzo centimetro sotto la superficie del Thalamus e del Nucleus caudatus Grandezza Naturale.

Si vede solo la parte che attornia il Nucleus caudatus ed il Thalamus, *Spcc* Splenium corporis callosi, *Gcc* Genu corporis callosi, *Fcr* Crus fornicis, *Fcl* Columna fornicis, *V3* terzo ventricolo, *Vla* corno anter. del ventricolo laterale, *Vli* suo corno inferiore, *Vlp* suo corno posteriore, *Qp* eminenza quadrigemiua poster., *Qa* emin. quad. anter., *Glp* Glandula pinealis, *Pdc* suo peduncolo, *Gh* ganglion habenculae, *Com* Commissura mollis, *Spl* Septum pellucidum, *Vspl* Ventriculus septi pellucidi, *Nc* Nucleus caudatus, *Stc* Stria cornea, *Nel* talamo ottico: *Na* Nucleus anterior, *Nl* Nucleus lateralis, *Nm* Nucleus medialis, *Lml* Lamina medullaris lateralis, *Lmm* Lamina medullaris medialis.

La superficie esterna del nucleo lenticolare corrisponde a quella parte della corteccia cerebrale, che è detta Insula, *I*. Il nucleo lenticolare e l'insula sono separati l'uno dall'altra da due strati bianchi e da uno grigio. Al nucleo lenticolare segue una sottile lamella bianca, la capsula esterna, *Ce* (Capsula externa), alla quale segue una striscia grigia, l'avanmuro *Cl* (Claustrum, Nucleus taeniaeformis Nucleus lateralis). Fra l'avanmuro e l'insula sta una lamella midollare bianca, la quale è detta Lamina Fossae Sylvii (Capsula extrema). Il margine interno dell'a-

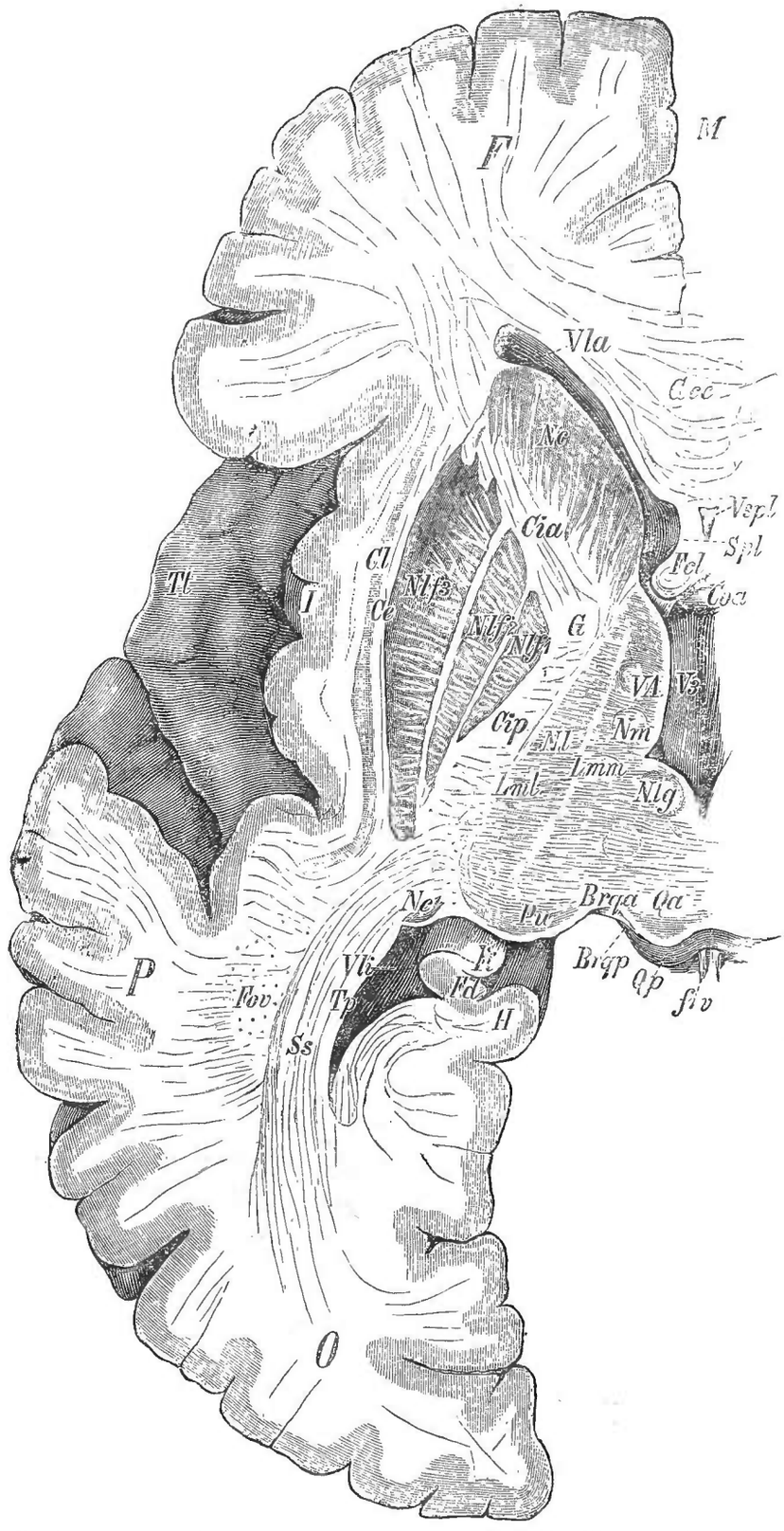

Fig. 15. — Taglio trasversale un centimetro più basso che la Fig. 14. Grandezza Naturale. Il resto dell'operculum laterale all'Insula fu tolto.

F lobo frontale, *P* lobo parietale, *O* lobo occipitale, *I* insula, *Tt* Gyrus temporalis transversus, *H* Gyrus hippocampi, *M* fessura del mantello, *Gu* Genu corporis callosi, *Nc* Nucleus caudatus (testa), *Nc'* Nucleus caudatus (coda), *Nlf* Nucleus lentiformis, *Nlf1* e *2* Globus pallidus, *Nlf3* Putamen, *Cl* Claustrum, *Nl* Nucleus lateralis Thalami, *Nm* Nucleus

vanmuro è nella sua parte mediana parallelo al margine esterno del nucleo lenticolare: il margine esterno dell' avanmuro si modella un poco sulle circonvoluzioni dell'insula, e mostra in rapporto a queste alcune sporgenze. L'estremità anteriore del nucleo lenticolare si estende un po' più in avanti che la testa del nucleo caudato: l'estremità posteriore un po'meno indietro del Thalamus. In tagli piani, nei quali non si è raggiunta la massima sua estensione, si capisce facilmente che il diametro sagittale sia minore. Per poter ben vedere il nucleo lenticolare si pratica un taglio perpendicolare e trasversale attraverso la parte anteriore del Thalamus nell'altro emisfero (Fig. 16). Anche a questo modo esso si presenta nella forma di un cuneo, la cui base è parallela all'insula, e la cui estremità interna sta sotto il Thalamus, come nel taglio orizzontale. Fra il nucleo lenticolare e l'insula si vede di nuovo il nastro grigio dell' avanmuro, circondato dalla Capsula externa e dalla Lamina fossae Sylvii. Quella regione che si trova sotto il Thalamus in simili tagli trasversali o anche praticati più in dietro (Regio subthalmica), e che si compone di sostanza bianca e grigia, sarà descritta parlando della struttura microscopica.

Se il taglio è fatto proprio dietro il Chiasma nervorum opticorum (dunque un po' al davanti di quello rappresentato nella figura 16), si vede ancora meglio che in questa figura la zona esterna del nucleo lenticolare, in diretta comunicazione in basso ed in dentro con una massa grigia, la quale è considerata come ispessimento della corteccia cerebrale di una circonvoluzione temporale, *Am* (Nucleus amygdaliformis).

Fra il nucleo lenticolare e l'amygdaliformis si caccia il Tractus opticus, *II*, che circonda il Pedunculus cerebri nel suo decorso.

La **sostanza midollare del cervello** raggiunge il suo maggior sviluppo al di sopra dei gangli centrali (o gangli basali, nucleo caudato, nucleo lenticolare e talamo ottico). Nei tagli orizzontali, praticati più in alto della superficie superiore del corpo calloso, si vede tutta la massa centrale bianca degli emisferi (Centrum semi ovale Vieusseni) *CsV*. Nei tagli profondi, che interessano contemporaneamente i tre grossi gangli, spiccano all'osservazione quei fasci midollari bianchi, a noi già noti, che circondano il nucleo lenticolare (lo circondano come una capsula), la capsula interna ed esterna: la prima si divide, in un taglio orizzon-

medialis Thalami, *Pu* Pulvinar, *VA* nastro di Vicq d'Azyr, *Lml* Lamina medullaris Thalami lateralis, *Lmm* Lamina medullaris Thalamus medialis, *Ntg* Nucleo rosso della cuffia, *Qa* eminenza quadrigem. anteriore, *Qp* Eminenza quadrigemina posteriore, *Brqa* braccio anteriore e *Brqp* braccio posteriore dell'eminenza quadrig. posteriore, *Frv* Frenulum veli anterioris, *Spl* Septum pellucidum, *Vspl* Ventriculus septi pellucidi, *Coa* commissura anterior, *Fcl* Columna fornicis, *Ce* capsula externa, *Cia* capsula interna, parte anteriore, *Csp* parte posteriore, *G* Ginocchio della capsula interna, *Tp* Tapetum, *Sss* strato midollare sagittale del lobo occipitale, *Fov* fascio occipitale perpendicolare di Wernicke, *F* fimbria, *Fd* fascia dentata, *Vla* corno anteriore del ventricolo laterale, *Vli* Corno inferiore del ventricolo laterale, *Vs* terzo ventricolo.

tale, in due parti, le quali si riuniscono ad angolo molto ottuso (ginocchio della capsula interna) *G;* si distingue una parte anteriore della capsula interna, *Cia*, fra il nucleo lenticolare e quello caudato, ed una posteriore, *Cip*, fra il nucleo lenticolare ed il Thalamus.

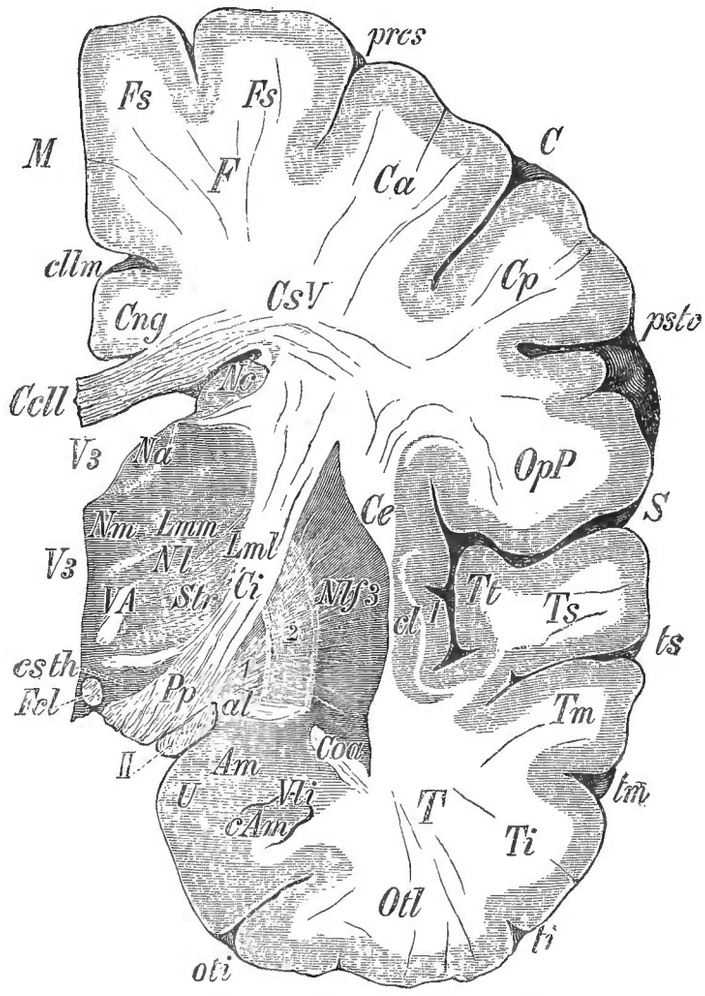

Fig. 16. — Taglio trasversale attraverso l'emisfero cerebrale sinistro dell'uomo (parte posteriore). Grandezza Naturale.

M fessura del mantello, *F* lobo frontale, *T* lobo temporale, *I* Insula, *Fs* Gyrus frontalis super. *Cng* Gyrus fornicatus, *Ca* Gyrus centralis ant. *Cp* Gyrus centr. post. *Op P* lobulo parietale inferiore, parte operculare, *Tt* Gyrus temp. transversus, *Ts Tm Ti* Gyrus temp. sup. medius. inf., *Otl* Gyrus occipito-tempor. lateralis, *U* uncus gyri hyppocampi, *cllm* Sulcus callosus marginalis, *prcs* Sulcus praecent. (parte sup), *C* Solco centrale, *pstc* Sulcus postcentralis, *S* Fissura Sylvii, *ts tm ti* Sulcus tempor. sup. medius, inf., *oti* Sulcus occipito-tempor. infer., *Ccll* Corpus callosum, *CsV* Centrum semiovale Vioussenii, *Ci* capsula interna, *Ce* Capsula externa, *cl* Claustrum, *V3* terzo ventricolo, *Nc* Nucleus caudatus, *Im* Thalamus opticus, *Na Nm Nl* Nucleus ant. med. later., *Lmm Lml* Lamina medullaris medialis et lateralis, *Str* Strato a griglia, *VA* Nastro di Vicq d'Azyr, *csth* Corpus subthalamicum, *Fcl* colonna del fornice, *Pp* Pes pedunculi, *al* Punto di allacciamento del Nucleo lenticolare, *Nlf 1, 2, 3* le tre parti del Nucleo lenticolare, *Coa* Commissura anter., *II* Tractus opticus, *Am* Amygdala, *Vli* Estremità anteriore del corno infer. del ventricolo laterale, *CAm* estremità anteriore del Corno di Ammone.

Noi dobbiamo pure ricordare quali masse midollari bianche il Corpus callosum, il Fornice e la Commessura anteriore.

a) Il **Corpus callosum.** Se noi divarichiamo i due emisferi fino nel

profondo della fissura interemisferica, troviamo un corpo bianco del diametro sagittale di 7-9 cm., il quale si estende da un emisfero all'altro, e presenta una leggera striatura trasversale, il Corpus Callosum *Ccll.*

Oltre questa striatura trasversale, si vedono pure più o meno distintamente in vicinanza della linea mediana due sottili strisce che percorrono il Corpus callosum nella direzione antero-posteriore (striae longitudinales mediales, nervi Lancisii), *stlm*, delimitando un solco, il Rafe. sutura corporis callosi. La parte del corpo calloso che resta libera nel profondo della fessura del mantello, tronco del corpo calloso, corrisponde colla sua irradiazione nella sostanza degli emisferi (Radiatio corporis callosi) ad una parte soltanto del detto corpo. Un taglio sagittale praticato lungo la linea mediana (fig. 17 e 18) dimostra che il Corpo calloso alla sua estremità posteriore, proprio sopra le eminenze quadrigemine, si ispessisce a forma di cercine, ricurvandosi alquanto, splenium Corporis callosi (cercine del corpo calloso), *spcc.* Lo stesso taglio sagittale dimostra che il corpo calloso in avanti piega in basso, ginocchio del corpo calloso, *Gcc* (Genu corporis callosi), per portarsi, dopo di essere divenuto rapidamente più sottile, quasi direttamente in dietro (Rostrum, becco del corpo calloso) *Rcc.* Nella massa midollare centrale le fibre del corpo calloso raggiano in un modo, che sarà più tardi descritto. Quello spazio triangolare che si trova fra il corpo del Corpo calloso da una parte, il ginocchio ed il becco dall'altra, fino al Fornix che sarà subito descritto (fig. 18), viene riempito da due sottili laminette nervose, *splc* (septum pellucidum, setto trasparente o pellucido), fra le quali si trova una fessura mediana perpendicolare chiusa da ogni lato, e che è soggetta a variazioni individuali non insignificanti rispettivamente alla sua grandezza (Ventriculum repti pellucidi, Ventriculus quintus), *Vspl* (fig. 14 e 15). L'angolo inferiore del Septum si continua fra il Rostrum corporis callosi ed il Fornix nel Pedunculus sept. pellucidi (fig. 17 e 19) *Pspl*, alla base del cervello. Il septum pellucidum ed il Fornix si vedono nella fig. 17 fino al segno + e la maggior parte di essi fu tolta.

b) **Il Fornice** (Volta, voute á trois on quatre piliers, trigone cerebral) si presenta come un fascio fibroso longitudinale il quale forma al di sotto del corpo calloso un arco quasi completo (fig. 18) ed in questa guisa sovrasta al Thalamus. Il Fornice parte quale nastro inserito e cresciuto per un solo margine, Fimbria, *Fi*, dal corno inferiore del ventricolo laterale e raggiunge, convergendo con quello dell'altro lato (sono queste le Crura fornicis, i peduncoli posteriori della volta) *fcr*, la superficie inferiore del corpo calloso al davanti dello splenium, alla quale esso aderisce fortemente, mentre è separato dal Thalamus sottogiacente dallo spazio del ventricolo laterale.

Le due Crura fornicis, in conseguenza della loro convergenza, si

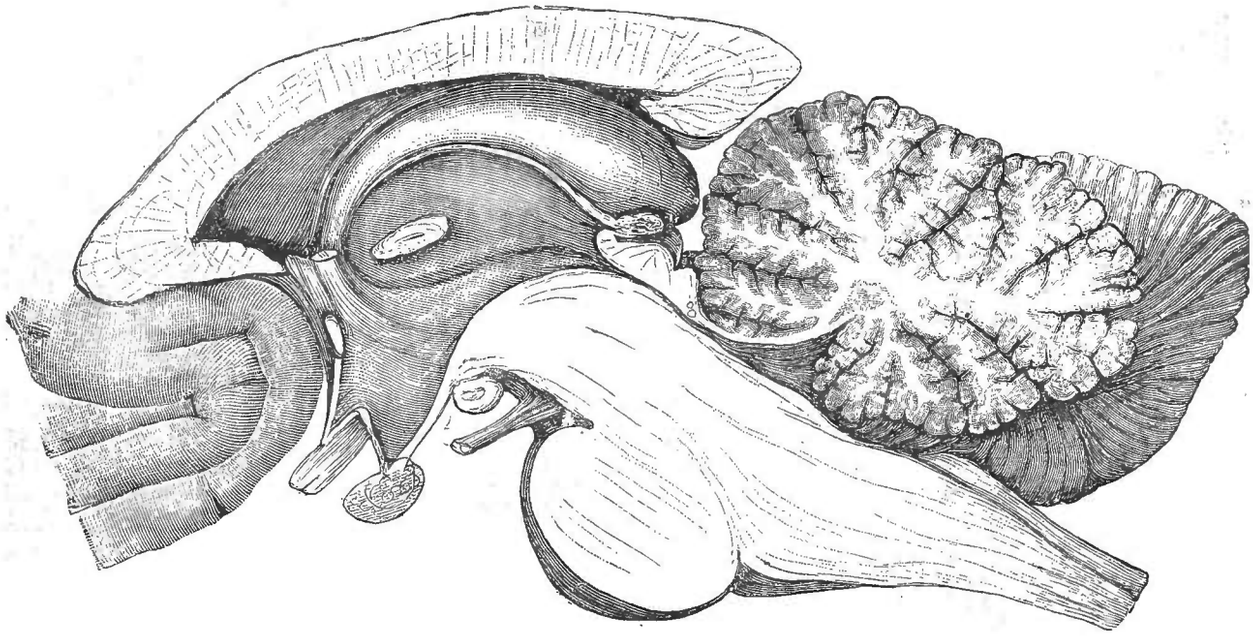

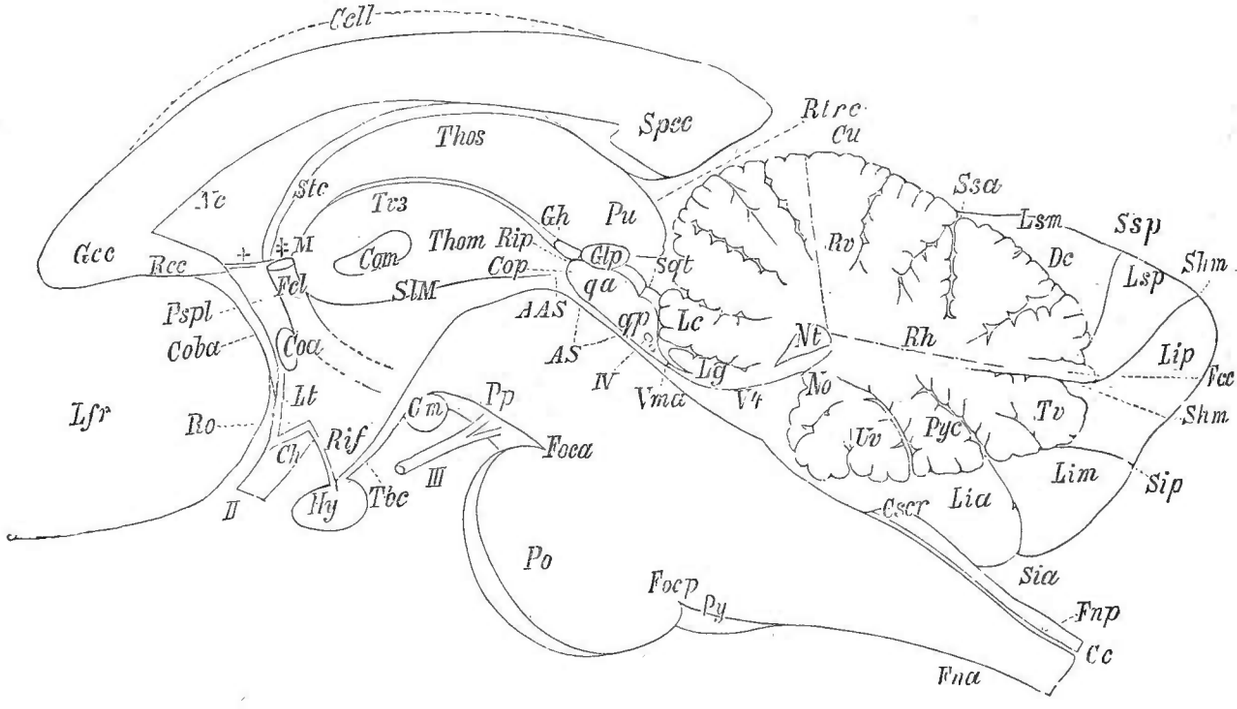

Fig. 17. — Taglio sagittale attraverso il cervello nella linea mediana, metà destra. Grandezza Naturale.

Delle circonvoluzioni cerebrali nella fessura del mantello esiste solo una parte del lobo frontale contrassegnato con *Lfr* *Fna* funiculus ant. medial. spinalis, *Fnp* funiculus posterior med. spinalis, *Cc* Canalis centralis, *Cscr* Calamus scriptorius, *Focp* Foramen coecum post., *Py* Piramide, *Po* Pons, *Foca* Foramen coecum ant., *Pp* Pes peduncoli, *III* Nervus oculomotorius, *Cm* Corpus mamillare, Cerebellum; *Sia* Sulcus inf. ant., *Sip* Sulcus inf. post., *Shm* sulcus horizz. magnus, *Ssp* sulcus sup. post., *Ssa* Sulcus sup. ant., *Lia* Lobus inf. ant., *Lim* Lobus inf. med., *Lip* Lobus inf. post, *Lsp* Lobus sup. post., *Lsm* Lobus sup. med., *V4* quarto ventricolo, *Vma* Velum medullare ant *Lg* Lingula, *Lc* Lobulus centralis, *Cu* Culmen, *Dc* Declive, *Fcc* Folium cacuminis, *Tv* Tuber valvulae, *Pyc* Pyramis

riuniscono al disotto del corpo calloso, un po' al davanti della commessura posteriore; percorrono uno spazio lungo 20-25 m.m. apparentemente come un unico cordone, *fcp* (corpo del Fornice), si saldano completamente al corpo calloso in avanti, si separano di nuovo da esso, per l'interposizione del septum pellucidum, *spcl.* A questo punto il Fornice appare di nuovo diviso in due cordoni quasi rotondi, *fcl* (Columnae fornicis Colorme, peduncoli anteriori del fornice) (fig. 14 e 15, 17 e 18), i quali, nel prolungamento ulteriore del grande arco, si dirigono non solo verso la base, ma anche in dietro: quivi però sono ricoperti da un sottile strato di sostanza grigia, la quale appartiene alla superficie interna del Thalamus opticus. Se si toglie questo sottile strato di sostanza grigia, allora si vedono le colonne del Fornice procedere quali cordoni divisi fino ai Corpora mamillaria (fig. 17), Radix ascendens fornicis (peduncoli ascendenti o discendenti) (secondo *Meynert*)) della vôlta. Da ciascun corpus mamillare togliendo la sostanza grigia si può seguire ancora un fascio che ascende nella sostanza del Thalamus, ed il quale con una leggera inflessione esterna giunge fino al Tuberculum anterius: *Meynert* lo considera come uno speciale prolungamento del Fornice, il quale secondo lui girerebbe intorno al corpo mammillare a mo' di cravatta.

Questo rapporto del fascio con il Fornice è negato da *Gudden* e *Forel*, e per conseguenza spesso non viene descritto quale radice discendente del Fornice (Radix ascendens secondo *Meynert*), ma come nastro di *Vicq d'Azyr* (Fig. 15 e 16, VA). Le due Crura posteriora fornicis richiudono al disotto del corpo calloso uno spazio triangolare con striatura distintamente trasversale e con l'estremità rivolta in avanti (Psalterium, Lyra Davidis), Fig. 20, *Ps.* Esso si compone di una sottile laminetta midollare, la quale sovente non è del tutto aderente alla superficie inferiore del corpo calloso, ma ne è separato da una fessura, Ventricolo di Verga (*Tenchini* e *Staurenghi*) (Fig. 20) VV. La lunghezza totale del Fornice ammonta quasi a 10 cm.

c) **La commessura anteriore.** Commissura anterior, *Coa* (fig. 7, 15, 17 e 18), appare, in un taglio mediano del cervello, quale un fascio bianco trasversale, al davanti dei peduncoli anteriori della vôlta, il quale solo per un piccolo tratto sulla linea mediana rimane libero e

cerebelli, *Uv* Uvula, *No* Nodulus, *Nt*, Nucleus tecti, *Rv* Ramus medullaris verticalis, *Rh* Ramus medullaris horiz, IV incrociamento del nervo trocleare, *Qp* Eminentia quadrig. posterior., *Qa* Em. quadrig. ant. *Sqt*, Sulcus corp. quad. transversus, *AS* aquaeductus Sylvii, *AAS* aditus ad aquaeductus Sylvii, *Glp* Glandula pinealis, *Cop* Commessura post., *Rip* Recessus infrapinealis, *Gh* Ganglion habenulae, *Thos* Thalamus opticus superf. sup., *Thom* sua superficie interna, *Pu* Pulvinar Thalami, *Tvs* Taenia ventriculi tertii, *Com* Commissura mollis, *Slm* Sulcus Monroi, *M* sito del Foramen Monroi, *Fcl* Columna fornicis tagliata in †, *Nc* Nucleus caudatus, *Stc* Stria cornea *Pspl* Pedunculus septi pellucidi tagliato in †, *Coa* Commissura ant., *Lt* Lamina terminalis, *Ro* Recessus opticus, *IJ* Nervus opticus *Ch* Chiasma nervor. opticorum, *Rif* Infundibulum, *Hy* Hypophysis, *Tbc* Tuber cinereum *Cell* Corpus callosum, *Gcc* Genu, *Rcc* Rostrum, *Coba* Commissura baseos alba. *Spcc* splenium, *Rtrc* Rima transversa cerebri.

tosto penetra sotto i corpi striati nella sostanza cerebrale. Sia togliendo le parti che lo ricoprono, sia con tagli frontali ed orizzontali si può seguire facilmente la commessura anteriore quale fascio isolato, il quale va sotto il nucleo lenticolare, prima decorrendo verso l'esterno, poscia piegando in dietro in forma di arco.

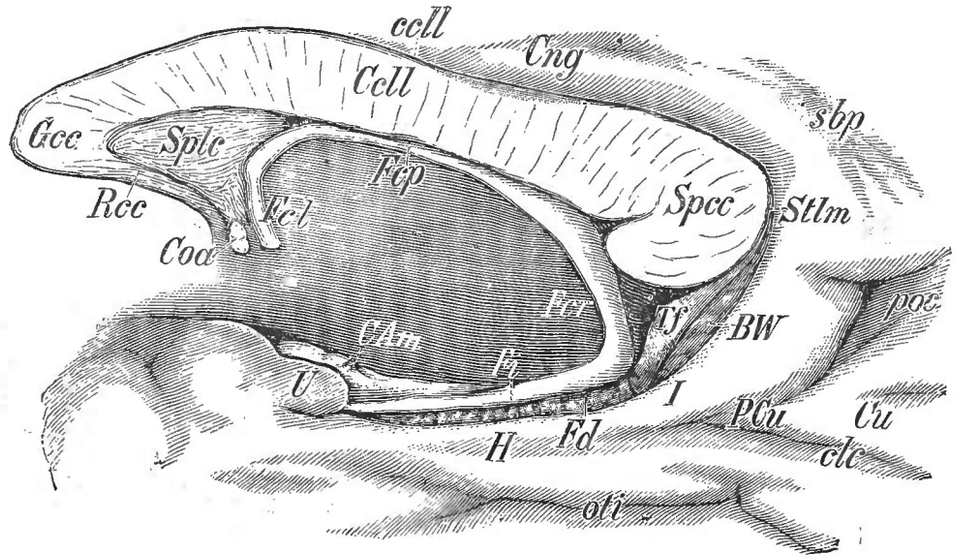

Fig 18. — Parte di un taglio mediano attraverso il cervello Il Thalamus opticus è svelto, le parti del lobo temporale sono un po' divaricate. Grandezza Naturale.

Ccl Corpus callosum, *Rcc* becco del corpo calloso, *Gcc* ginocchio del corpo calloso, *Spcc* cercine del corpo calloso, *Splc* septum pellucidum, *Coa* commissura anterior, *Fcl* Columna fornicis, *Fcp* Corpus fornicis, *Fcr* Crus fornicis, *Fi* Fimbria *CAm* Cornus Ammonis, *Fd* Fascia dentata, *Tf* Tuberentum fasciae dentatae, *Stlm* Stria longitudinalis medialis, *BW* Circonvoluzione del corpo calloso, *Cng* Gyrus cinguli, *I* Isthmus gyri fornicati, *H* Girus hyppocampi, *U* uncus *Cu* Cuneus, *PCu* Pedunculus cunei, *ccl* sulcus corporis callosi, *sbp* sulcus subparietalis, *poc* fissura parieto-occipitalis, *clc* Fissura calcarina, *oti* sulcus occipito-temporalis inferior.

Resta ancora a descriversi quella parte della base cerebrale, la quale è posta al davanti del Chiasma nervorum opticorum e che viene annessa al cervello anteriore (fig. 19).

Noi dobbiamo qui separare la parte laterale dalle mediane. Lateralmente noi troviamo uno spazio di color grigio chiaro, il quale è limitato, in dietro dal Tractus opticus, in avanti dalle circonvoluzioni frontali e lateralmente dalle circonvoluzioni temporali (*T*): la substantia perforata anterior (Lamina cribrosa), *spa*. Specialmente nella parte anteriore e laterale di questo spazio troviamo numerosi fori vascolari, che servono appunto a dare il nome alla regione. Dai lati e proprio dalle circonvoluzioni temporali partono singoli fasci midollari bianchi che si portano sulla substantia perforata anterior, si ripiegano in arco ed in avanti sopra le circonvoluzioni frontali trasversali e raggiungono un cordone bianco e libero, il Tractus nervi olfactorii (Nervo olfattivo) *Trol*. Questo decorre in direzione antero-posteriore, in avanti e un poco verso la linea mediana, è lungo circa 3-5 cm. è porta alla sua

estremità anteriore un rigonfiamento giallo-grigiastro, il Bulbus nervi olfactorii (bulbo olfattivo) *Bol.* La parte mediana della base cerebrale, e precisamente quella al davanti del Chiasma nerv. optic., è più stretta che la substantia perforata, però si estende più in avanti: essa forma la parte più anteriore della commessura arcuata grigia Quella parte, la quale sta subito al davanti del Chiasma, è assai sottile e facilmente lacerabile: la si denomina Lamina terminalis, *Lt* (fig. 17). Una leggera sporgenza trasversale è prodotta dalla commessura cerebrale anteriore coperta da un sottile strato della commessura arcuata grigia.

Davanti a questa sporgenza trasversale si trova sulla linea mediana un solco, sulcus medius substantiae perforatae anterioris, *slm*, il quale va fino al becco del corpo calloso, *Rcc.*

Sotto il becco del corpo calloso si vedranno uscire, lateralmente al Sulcus medius, due sporgenze longitudinali e dirigersi in dietro lentamente, estendendosi a lato della corteccia cerebrale: peduncolo del septum pellucidum (Pedunculus septi pellucidi), *Pspl.* I Pedunculi septi pellucidi piegano lateralmente e si perdono sopra la substantia perforata anterior.

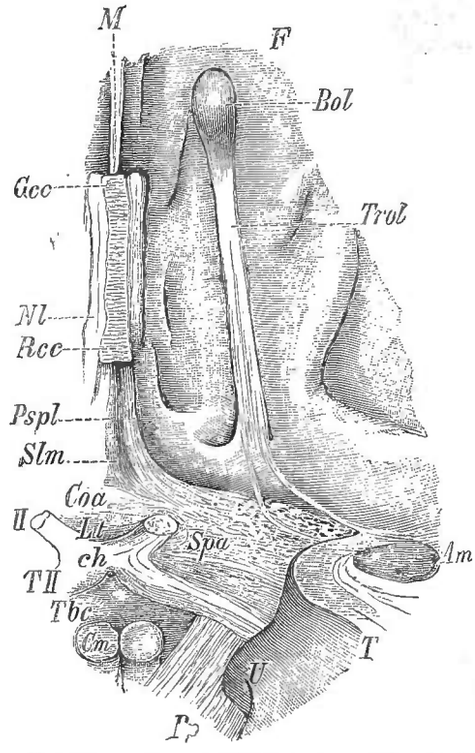

Fig. 19. — Parte della base cerebrale. Emisfero sinistro al davanti del Chiasma nerv. optic. L'estremità del lobo temporale è stata tagliata. *Pp* Pes peduncoli, *Cm* Corpus mamillare, *Tbc* Tuber cinereum, *TII* Tractus opticus, *Ch* Chiasma, *II* Nervus apticus, *T* lobo temporale, *U* uncus, *Am* nucleo amigdaliforme, *Spa* substantia perforata anterior, *Lt* Lamina terminalis, *Coa* Inarcamento nella commissura arcuata grigia, *Pspl* Pedunculus septi pellucidi, *slm* sulcus medius subst. perf. ant., *Rcc* Rostrum corporis callosi, *Gcc* Genu corp. callosi, *NL* Nervus Lancisii, *M* fessura del mantello, *F* lobo frontale, *Bol* Bulbus olfactorius, *Trol* Tractus olfactorius.

Dei primi abbozzi del cervello anteriore primario e secondario noi abbiamo già parlato. Sul pavimento del cervello anteriore primario si forma più tardi un grosso ispessimento, il corpo striato e il nucleo lenticolare (almeno la sua parte esterna, Putamen). Un grosso fascio fibroso parte dalla corteccia cerebrale e attraversa questa sostanza grigia, per poi proseguire più in basso verso il midollo: essa resta per tal modo divisa in due parti, una superiore, interna, che sporge nel ventricolo (Nucleus caudatus), ed una inferiore, esterna (Nucleo lenticolare): il fascio fibroso bianco rappresenta la capsula interna. Noi,

percorrendo il corso naturale della descrizione, avemmo già occasione di parlare della Tela choroidea media quando ci occupammo dello sviluppo del cervello intermedio. Là dove il rivestimento del cervello intermedio (ed anche del cervello anteriore primario), che conserva la stessa sottigliezza tutta la vita, confina con la vescichetta cerebrale anteriore secondaria (sviluppantesi più tardi), si forma un arco spesso di fibre nervose, il Fornice.

Il corpo calloso si presenta come una formazione tardiva. Le superfici interne delle due vescichette cerebrali anteriori, guardantisi l'un l'altra, si riuniscono fra di loro in tal modo che la parte superiore ed inferiore di queste due superfici (almeno nella loro parte anteriore) restino libere, e in questo punto di riunione fibre nervose si stendono più tardi da un emisfero all'altro (fibre del corpo calloso); per conseguenza la fessura fra le due vescichette degli emisferi si scinde in una parte superiore, libera, la fessura del mantello, e in una parte inferiore chiusa, Ventriculus septi pellucidi. La parte delle vescichette degli emisferi divisa dalla rimanente superficie libera superiore per mezzo delle fibre del corpo calloso, forma il Septum pellucidum. Le vescichette cerebrali anteriori secondarie, le quali presentano nell'uomo uno sviluppo tutto speciale, danno origine, come fu già detto, al mantello cerebrale, Pallium: esse si circondano da ogni parte con sostanza grigia, che costituisce la corteccia cerebrale. Le due vescichette emisferiche mandano, alla loro faccia inferiore, una ripiegatura in avanti, la cui cavità comunica con il ventricolo laterale (suo corno anteriore), è il lobus olfactorius, la cui cavità centrale, più tardi, si chiude nell'uomo, rimanendo però sempre dimostrabile.

Per merito di *Edinger* noi abbiamo potuto concludere sopra molti fatti riflettenti il modo di comportarsi delle singole regioni del cervello anteriore in tutta la serie dei vertebrati: egli ha dimostrato che non in tutti gli animali si sviluppa dalla vescichetta cerebrale anteriore primaria un cervello anteriore secondario. Nelle Razze s'ispessisce soltanto la parete anteriore del cervello anteriore primario in un'enorme e massiccia formazione, la quale comprende pure in sè il ganglio della base: in molti squali però si possono già riconoscere al davanti di questa massa le due piccole ripiegature quali primi abbozzi degli emisferi. Il cervello anteriore dei pesci ossei possiede alla base un grosso ganglio; corpus striatum, che prima, in modo erroneo, si considerò quasi sempre come rappresentante degli emisferi cerebrali, mentre la parte dorsale della vescichetta cerebrale anteriore, il mantello cerebrale, è rappresentata da uno strato epiteliale sottile, che viene necessariamente lacerato con i metodi ordinarî di preparazione.

Dai pesci insù noi troviamo in tutti gli animali un distinto mantello cerebrale, il quale si ripiega sopra i nuclei della base: quanto più elevato è l'animale, tanto più pronunciato è il mantello cerebrale,

sia la corteccia grigia, quanto la sostanza bianca midollare ad essa annessa.

I lobi olfattori nella maggior parte degli animali sono più sviluppati che nell'uomo; specialmente certi pesci cartilaginei hanno bulbi olfattori enormemente sviluppati. Negli uccelli il senso dell'olfatto in generale è assai poco sviluppato, e con esso anche le regioni cerebrali connesse con questo senso. Degli apparati centrali dell'olfatto nei mammiferi parleremo diffusamente più tardi a proposito del primo paio craniano.

Il corpo calloso è poco sviluppato nei mammiferi inferiori: nei Monotremi e negli Edentati esso manca quasi del tutto, nelle altre classi dei vertebrati completamente.

In molti mammiferi il Fornice si presenta relativamente grande e invero tanto più che la sostanza grigia del corno di Ammone si estende in avanti sopra il talamo, lungo il Fornice.

6. Ventricoli del cervello.

Quantunque l'anatomia dei ventricoli cerebrali appaja semplice, tuttavia non è possibile formarsi un giusto concetto dei loro rapporti morfologici con il cervello, se non che basandosi sopra considerazioni embriologiche. Al disotto del cercine del corpo calloso (fig. 17) si trova una fessura trasversale (Fissura trasversa cerebri anterior, Fissura *Bichati*, Rima transversa) *Rtrc*, la quale rappresenta l'entrata, per altro chiusa dalle membrane interne del cervello, nelle cavità cerebrali. Se si toglie la parte superiore degli emisferi con il corpo calloso ed il Fornice (per l'ulteriore preparazione si lascia pendere il fornice d'un lato), non si ottiene ancora l'aspetto della fig. 7, ma si presenta alla vista una lamina fibrosa ricca di vasi. Questa sovrasta alla superficie dei due Thalami optici, e prende la forma di un triangolo equilatero. La base del triangolo corrisponde alla fessura trasversale, l'estremità anteriore alle colonne del Fornice, mentre che i margini laterali si saldano ai Thalami in dentro della Stria cornea e parallelamente ad essa (fig. 20) questa lamina è la Tela choroidea superior, *Tchs* (Velum triangolare, interpositum, lamina vascolare superiore). Nel margine esterno della Tela si aggiungono spire vasali villose che si sviluppano maggiormente nella parte posteriore (i così detti plessi coroidei) e che si designano quali plessi venosi laterali del cervello, *Plchl.* Il Plexus choroideus lateralis raggiunge il suo maggior sviluppo in una linea col margine posteriore della Tela coroidea, dove esso si rigonfia per formare il detto plesso; da questo punto esso si continua più oltre quale cordone rotondeggiante, piega seguendo il decorso del Fornice, in basso e più lungi in avanti, ed arriva così fino alla estremità anteriore di quella

parte del ventricolo laterale, che noi conosceremo tosto quale corno inferiore.

Se il Fornice, *F*, non fu ancora tolto, allora si vede che il suo margine esterno sottile è unito con la Tela choroidea in una linea, la quale decorre pure parallela alla stria cornea e al punto d'inserzione della Tela al Thalamus, ma in dentro di essi. Questo punto è segnato nel Thalamus per mezzo di un solco superficiale, sulcus choro-

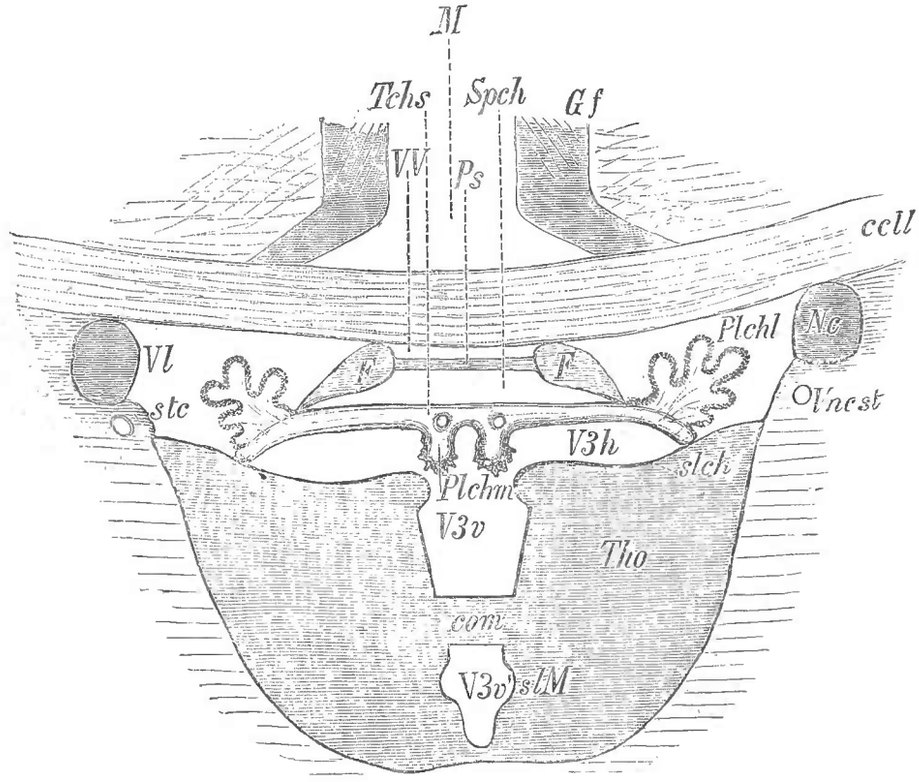

Fig. 20. — Schema dei ventricoli del cervello e del Plexus choroideus.
Tho Thalamus opticus, *Tv3* Taenia ventriculi tertii, *Nc* Nucleus caudatus, *stc* stria cornea, *Vnest* Vena striae corneae, *Cell* Corpus callosum, *Gf* Gyrus fornicatus, *M* fessura del mantello, *V3* terzo ventricolo, *V3v* sua parte principale, *V3h* parte orizzontale, *slch* sulcus choroideus, *slM* sulcus Monroi, *Com* Commissura mollis, *Vl* Ventriculus lateralis, *Tchs* Tela choroidea superior., *Plchm* Plexus choroideus med., *Plchl* Plexus choroideus lateralis, *F* Fornix, *Ps* Psalterium, *spch* spazio sopracoroidale, *VV* ventricolo di Verga.

ideus, *slch* (fig. 12 e 20). Si descrive quale Plexus choroideus medius, *Plchm*, due sottili striscie con villosità coroidali situate alla superficie inferiore della Tela choroidea, le quali decorrono in vicinanza della linea mediana dalla punta del triangolo fino alla sua base.

Mediante l'aderenza descritta della Tela choroidea superior ai Thalami, tutto lo spazio cavo nell'interno del cervello resta diviso in tre parti principali: in una mediana, il ventricolo medio, V_3, ed in due laterali simmetriche, i ventricoli laterali, *Vl*. Oltre a ciò resta ancora, fra la Tela choroidea ed il Fornice, ivi compreso il Psalterium, *Ps*, e perciò sotto il ventricolo di *Verga*, uno spazio, il quale nello schema fu appositamente ingrandito, spatium suprachoroideum, *spch*.

Il **Ventricolo mediano** (terzo ventricolo, ventriculus tertius) si compone di due parti, una verticale ed una orizzontale, per cui in un taglio trasversale appare sotto forma di T.

Lo spazio verticale giacente fra le due superfici interne e grigie dei Thalami (fig. 20, V_3 *v* e V_3 v', e fig. 14, 15 e 16) è la parte principale del ventricolo medio. Nella sua parte posteriore si apre l'Aquaeductus Sylvii, Aditus ad Aquaeductum, *AAS* (fig. 17), di qui il suo pavimento discende bruscamente fino all'estremità dell'Infundibulum *Rif.* La parete anteriore del ventricolo è formata dalla Lamina cinerea terminalis a noi già nota, *L t.* La sua parte più inferiore è spinta in dentro dal Chiasma verso il ventricolo, per cui sul davanti di essa sta un rientramento del ventricolo (Recessus chiasmatis, Recessus opticus), *Ro.* Il margine superiore libero della parte verticale di esse è formata dalla stria medullaris Thalami, alla quale in generale i Plexus choroidei medii sono uniti per l'intermediario della Taenia ventriculi tertii, Tv_3. In avanti, dove la stria medullaris è già venuta affatto vicina ai peduncoli anteriori del Fornice, rimane fra questo ed il Thalamus un foro, fig. 17 in *M*, Foramen Monroi, attraverso il quale il Plexus choroideus lateralis si insinua con una vena dal ventricolo laterale e si ripiega nel Plexus choroideus medius. Questo Foramen Monroi rappresenta pure l'unica comunicazione diretta fra il ventricolo mediano ed i ventricoli laterali.

Alla superficie interna del Thalamus si osserva un solco superficiale, il quale va in arco leggermente ondulato sotto la Commissura mollis, dal Foramen Monroi all' Aditus ad Aquaeductum Sylvii, *Slm.*

La parte orizzontale del terzo ventricolo, V_3h la quale spesso nella dimostrazione non è calcolata, abbraccia lo spazio che è chiuso in alto dalla superficie inferiore della Tela choroidea superior ed in basso dalla superficie inferiore del Thalamus fino al punto di riunione alla Tela. Si capisce facilmente che questa fessura orizzontale, corrispondentemente alla forma della Tela choroidea media, in avanti diventa sempre più sottile e termina ad angolo acuto.

I **due ventricoli laterali** (Ventriculi laterales, tricomes) *Vl*, giacciono nell'interno di ciascun emisfero cerebrale e comunicano per mezzo del Foramen Monroi con il ventricolo medio: però essi non stanno in diretta comunicazione fra di loro.

Siccome l' emisfero cerebrale nel suo insieme è da considerarsi quale un arco aperto in avanti, e che ha nell'uomo un prolungamento posteriore, così anche ciascun ventricolo laterale rappresenta una cavità in forma di arco, dalla cui convessità parte, dirigendosi in dietro, un prolungamento fisso per il lobo occipitale.

Noi distinguiamo in ciascun ventricolo laterale (fig. 12, 14, 15) una parte principale media (Cella media) e uscendo da questa, un prolungamento anteriore (Corno anteriore) *Vla*, quindi il prolungamento

testè citato rivolto in dietro (Corno posteriore) *Vlp*, e finalmente la parte inferiore dell'arco, il corno inferiore, *Vli*.

Il **corno anteriore** è quella parte del ventricolo laterale, che corrisponde alla testa del corpo striato e che raggiunge un po' più innanzi il lobo frontale. La sua parete interna è formata dal Septum pellucidum: il corpo calloso forma la parete anteriore ed il letto.

La **cella media** comincia all' incirca al Foramen Monroi. Il suo tetto è formato dalla parte mediana del corpo calloso, sul pavimento della cavità si trova (andando dall'esterno all'interno) la coda del Nucleus caudatus, la stria cornea, la parte esterna del Thalamus ed il Plexus choroideus lateralis (fig. 12 e 20). Si può pure ammettere alla base della Cella media la superficie superiore del Fornice, essendo che esso aderisce al corpo calloso soltanto con il suo margine interno.

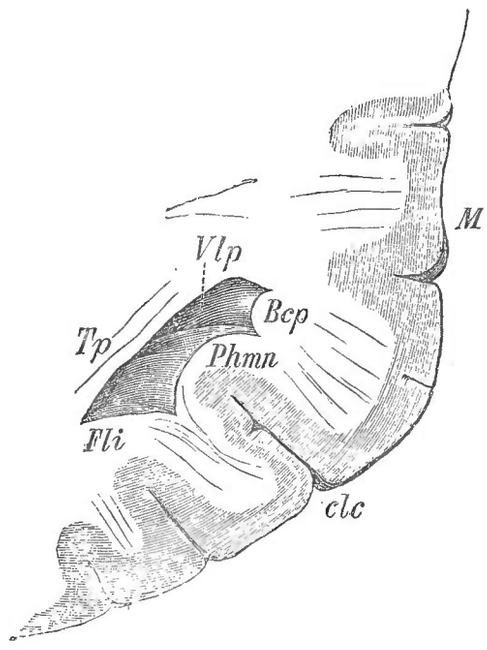

Fig. 21. — Taglio trasversale attraverso l'emisfero cerebrale destro (parte posteriore), dietro lo splenium corporis callosi. Grandezza naturale.

M superficie interna dell'emisfero, *clc* fissura calcarina, *Vlp* Corno posteriore del ventricolo laterale, *Bep* Bulbus cornu posterioris, *Phmm* Pes hyppocampi minor. *Fli* fasciculus longitudinalis inf., *Tp* Tapetum.

Il **corno posteriore** del ventricolo laterale (fig. 21) comincia circa nello spessore dello splenium corporis callosi e si estende in generale fino quasi all'estremità posteriore dell'emisfero. Sulla parete superiore esterna il corno posteriore ha striature che gli vengono dalla parte posteriore del corpo calloso, il Tapetum, *Tp*. La parete interna ed inferiore, se si pratica un taglio trasversale immediatamente indietro dello splenium, è formata da tre cercini più o meno distinti. Il più superiore corrisponde alle fibre che partono dallo splenium corporis callosi, Forceps posterior (Bulbus cornu posterioris), *Bcp*. Il cercine mediano (Calcar avis, Pes hippocampi minor, piccolo piede di ippocampo), *Phmn*, risulta dal fatto, che alla superficie interna del cervello si insinua profondamente un solco costante, la Fissura calcarina, *clc*, che inarca la parete ventricolare. Questa sporgenza è assai pronunciata in molti cervelli ed allora spesso leggermente intagliata nella direzione trasversale, d'onde può sorgere una lontana somiglianza con l'artiglio di un uccello. La sporgenza più inferiore, e la meno convessa, è formata da un fascio fibroso decorrente nella sostanza bianca, Fasciculus longitudinalis inferior, *Fli*. Il Plexus choroideus non penetra nel corno posteriore.

Il **corno inferiore** (fig. 22), *Vli*, si estende in avanti verso quella parte del cervello che è detta lobo temporale, finisce a fondo cieco, circa 2 cm. in dietro della sua estremità: esso per la esistenza della Fessura hippocampi, *h* (solco di Ammone), è apparentemente aperto verso la superficie interna degli emisferi. La parete supero-esterna del corno inferiore è rappresentata in gran parte dal Tapetum, *Tp*. inoltre decorrono quivi ancora la coda del Nucleus caudatus, *Nc*. e la stria cornea Stc in avanti. In vicinanza dell'estremità anteriore del corno di Ammone la coda del corpo striato, ridotta ad un sottile

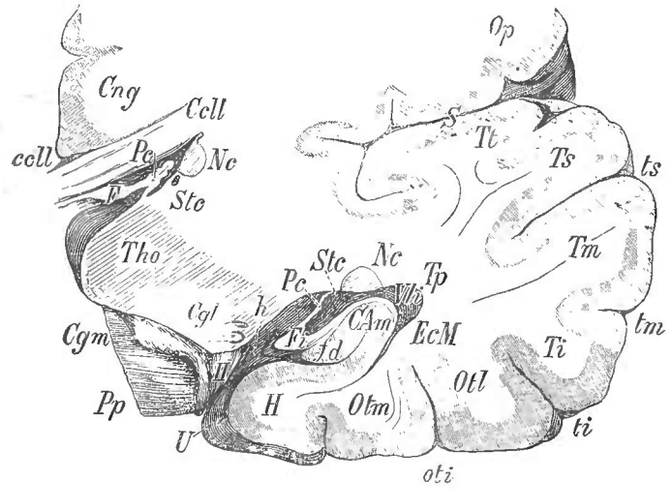

Fig. 22. — Taglio trasversale attraverso l'emisfero cerebrale destro parte anteriore) dietro l'Uncus. La parte superiore è tolta.

Ccll Corpus callosum, *F* fornix, *Pc* Plexus choroideus lateralis, *stc* stria cornea, *Nc* Nucleus caudatus, *Tho* Thalamus opticus, *Cgl* corpus geniculatum laterale, *Cgm* corpus geniculatum mediale, *Pp* Pes pedunculi, *II* Tractus opticus, *Vli* Corno inferiore del ventricolo laterale, 4 fissura hyppocampi, *U* Uncus, *H* Gyrus hyppocampi, *Fd* fascia dentata, *Fi* Fimbria, *CAm* Cornu Ammonis, *EcM* Eminentia collateralis Meckelii, *Tp* Tapetum, *Cng* Gyrus cinguli, *ccll* sulcus corporis callosi, *Op* Operculum, *S* fissura Sylvii, *Tt* Gyrus temp. transversus, *Ts*, *Tm*, *Ti* Gyrus temp. superior, medius ed inferior, *Otl*, *Otm* Gyrus occipito-temporalis lateralis et medialis, *ts*, *tm*, *tc* sulcus temporalis sup. medius et inferior, *oti* sulcus occipito-temporalis inferior.

nastro grigio comincia subito ad ingrossare e si porta nel nucleo amigdaliforme già menzionato (fig. 16 e 19).

Per imparare a conoscere le parti giacenti sul pavimento del corno inferiore, cerchiamo di penetrare dalla parte interna attraverso la Fissura hippocampi, *h*. Noi troviamo quivi (fig. 22 e 23) una successione di parti, le quali giacciono le une a lato delle altre e presentano tutte un decorso longitudinale; ed invero 1. una larga circonvoluzione, Gyrus hippocampi (Subiculum cornu Ammonis), *H;* alla sua superficie si osserva un leggero strato bianco reticolare, Substantia reticularis Arnoldi; 2. più o meno nascosto nel fondo di un solco, un cordone grigio ripetutamente intagliato, la Fascia dentata, *fd;* 3. un cordone

bianco triangolare o piatto, la Fimbria, *Fi;* esso ricopre la Fascia dentata in generale in modo tale, che questa è solo visibile se lo si toglie. 4. quindi segue un' intumescenza bianca considerevole, il corno d'Ammone (Cornu Ammonis, grosso piede d'ippocampo, Pes hippocampi major), *CAm*, il quale in avanti ingrossa e là lascia vedere distinte intagliature; 5. Non raramente nel fondo del corno inferiore si trova ancora una sporgenza, la Eminentia collateralis Meckelii, *EcM*, la quale (anche il Pes hippocampi minor del corno posteriore) per la presenza di un profondo solco cerebrale è inarcata, *oti*. L'eminentia collateralis è divisa dal cornu Ammonis da un solco profondo, che divide per così dire

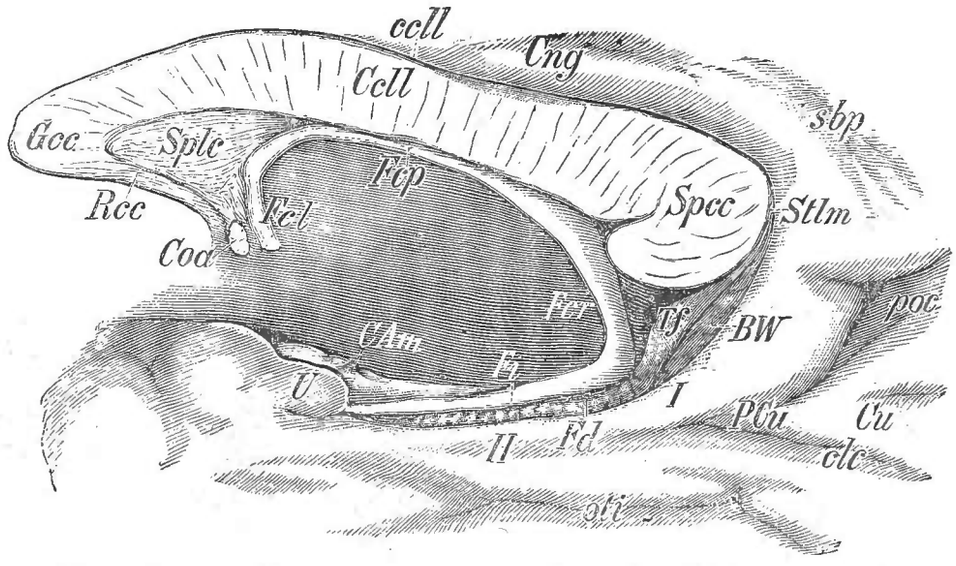

Fig. 23. — Parte di un taglio mediano attraverso il cervello. Il Thalamus opticus è svelto. Le parti giacenti nel lobo temporale sono un poco divaricate. Grandezza naturale.
Ccl Corpus callosum, *Rcc* Becco del corpo calloso, *Gcc* Ginocchio del corpo calloso, *Spcc* Cercine del corpo calloso, *splc* septum pellucidum, *Coa* Commissura anterior, *Fcl* Columna fornicis, *Fcp* Corpus fornicis, *Fcr* Crus fornicis, *Fi* Fimbria, *CAm* Cornu Ammonis, *Fd* Fascia dentata, *Tf* Tuberc. fasciae dentatae, *Stlm* stria long. medialis, *B W* Circonvol. del corpo calloso, *Cng* Gyrus cinguli, *I* Isthmus Gyri fornicatis, *H* Gyrus hyppocampi, *U* Uncus, *Cu* Cuneus, *PCu* Pedunculus cunei, *ccll* sulcus corporis callosi, *sbp* sulcus subparietalis, *poc* Fissura parieto-occipitalis, *elc* fissura calcarina, *coti* sulcus occipito-temporalis inferior.

il Subiculum, e che io voglio denominare Fissura subiculi interna, però non è nettamente limitata verso il Tapetum.

Di queste parti ora accennate, il Subiculum e la Fascia dentata in modo completo e la Fimbria in massima parte giacciono al di fuori del corno inferiore. La Fimbria ha un sottile nastro al quale si unisce il Plexus choroideus lateralis, *Pc*, soltanto la parte della Fimbria situata lateralmente a questo nastro guarda realmente sul corno inferiore: il corno di Ammone e l'Eminentia collateralis sono dunque quelle che formano propriamente il pavimento del corno inferiore.

Se si seguono indietro le differenti parti ora citate, fino allo Splenium corporis callosi, allora si vede le seguenti parti:

1. Il Subiculum cornu Ammonis si continua al di sopra del corpo calloso quale Gyrus cinguli, *Cng*

2. La Fascia dentata ha rappresentato nel corno inferiore l'ultima estremità libera della corteccia cerebrale: più oltre prolungandosi si trasforma in uno strato sottile di sostanza grigia unito al Gyrus cinguli, appena riconoscibile ad occhio nudo e situato al disopra del corpo calloso, l'Induseum griseum, il di cui margine interno libero appare inspessito, e forma pure le Striae longitudinales mediales (Nervi Lancisii) *stlm* (fig. 19 e 23) riconoscibili senza ulteriore preparazione. Un poco prima che la Fascia dentata raggiunga lo Splenium corporis callosi e si prepari a salire, fortemente ridotta, alla faccia superiore del corpo calloso, si rigonfia ancora sotto forma di bulbo, press'a poco come se essa fosse spinta in basso dallo Splenium: Tuberculum fasciae dentatae, *Tf* (*Zuckerkandl*). Fra questo ed il Gyrus hippocampi che sale si trovano in generale da ultimo nel profondo alcuni piccoli tubercoli di sostanza corticale, che si continuano con questa circonvoluzione, che in certi animali sono molto meglio sviluppati e furono descritti da *Zuckerkandl* quale circonvoluzione del corpo calloso. In via eccezionale essi sono sviluppati nell'uomo in un corpo discretamente evidente contorto a mo' di cordone, il quale si estende al di sotto del Gyrus cinguli fino alla superficie superiore del corpo calloso.

3. La Fimbria giunge al Crus fornicis, *Fcr*, per cui lo Splenium corporis callosi deve inoltrarsi fra il Fornice ed il prolungamento della Fascia dentata e rimane fra le due parti dette, divaricantesi, uno spazio triangolare visibile dalla superficie inferiore del corpo calloso.

Partendo dal Foramen Monroi fino all'estremità anteriore del corno di Ammone, noi troviamo, corrispondentemente all'arco principale del ventricolo laterale e del Fornice, una fessura arcuata, attraverso la quale dal lato interno il Plexus choroideus penetra nel ventricolo laterale (fig. 20 e 22).

La storia dello sviluppo mostra, però, che una vera fessura non esiste (Fissura choroidea, Fessura trasversale del cervello, Fissura transversa cerebri, Fessura limitante, solco dei plessi venosi), che piuttosto il Foramen Monroi, quale resto della unione embrionale fra il cervello anteriore primario e secondario, forma l'unico adito aperto per penetrare nel ventricolo laterale. I plessi venosi, i quali prendono origine dalla primitiva falx cerebri, si sviluppano già in un' epoca fetale precoce. Nel loro ulteriore sviluppo ricoprono la parete interna della vescichetta emisferica verso l' interno di questa vescichetta, il futuro ventricolo laterale, ed in vero in una linea la quale cominciando dal Foramen Monroi si estende in arco sopra il Thalamus (la fessura trasversa futura). In corrispondenza di questa linea si assottiglia in tutta l'estensione del Plesso la parete dell'emistero da esso sospinta e da ultimo non forma più che il rivestimento epiteliale dei plessi venosi, il quale per conseguenza completa per tutto il decorso della fessura trasversale la vera chiusura del ventricolo, sebbene ridotta considerevolmente.

I solchi principali.

1. La Fissura Sylvi (Fossa Sylvi, Fessura di Silvio, Fossa, Fissura lateralis, fig. 24). Essa si distingue essenzialmente dalle altre scis-

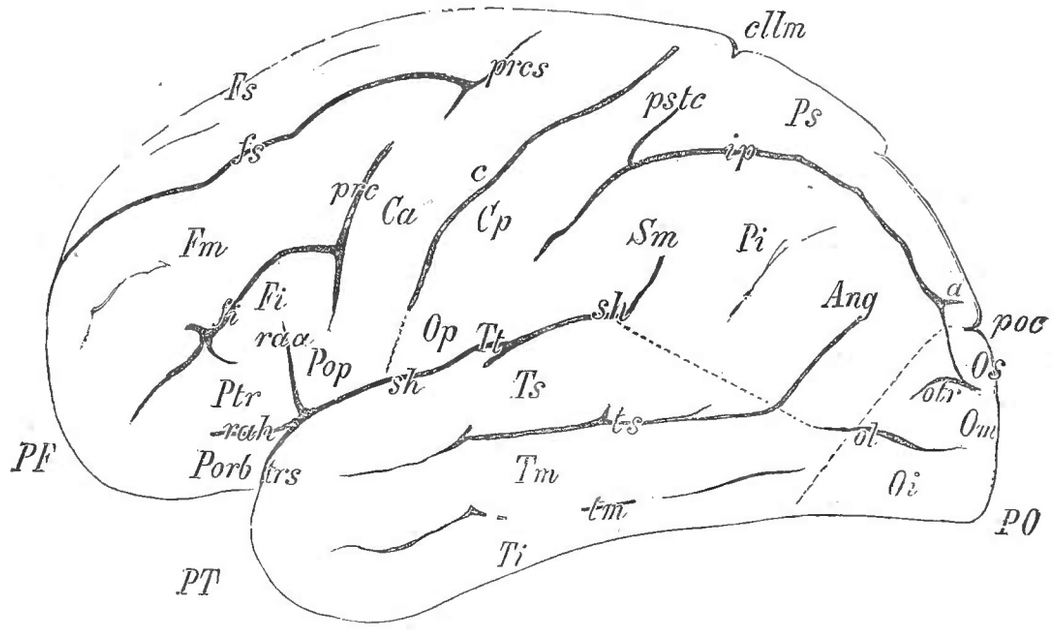

Fig. 24. — Emisfero cerebrale sinistro visto di lato $^1/_2$.
PF polo frontale, *PT* Polo temporale, *PO* Polo occipitale, solchi: solco di Silvio, *trs* truncus, *rah* Ramus anterior horizontalis, *raa* Ramus anterior ascendens, *sh* Pars horizontalis, *c* fessura centrale, *poc* fissura parieto-occipitalis, pars lateralis, *fs* sulcus front. superior, *fi* sulcus front. inferior, *prc* sulcus praecentralis inferior, *prcs* sulcus praecentralis superior, *cllm* sulcus calloso marginalis, *ip* fissura interparietalis, *psto* sulcus postcentralis, *a* piccolo ramo laterale costante del solco interparietale al davanti del solco parieto-occipitale, *otr* sulcus occipitalis transversus, *ol* sulcus occipitalis lateralis, *ts* sulcus temporalis superior, *tm* sulcus temporalis medius. Circonvoluzioni: *Fs* Gyrus frontalis superior, *Fm* G. front. medius, *Fi* G. frontalis inferior, *Porb* pars orbitalis, *Ptr* pars triangularis, *Pop* pars opercularis, *Op* Operculum, *Ca* Gyrus centralis anterior, *Cp* Gyrus centralis posterior, *Ps* Lobulus parietalis superior, *Pi* Lobulus parietalis inferior, *sm* Gyrus supramarginalis, *Ang* Gyrus angularis, *os* Gyrus occipitalis sup.; *Om* Gyrus occip. medius, *Oi* Gyrus occip. inferior, *Ts* Gyrus temporalis superior, *Tt* Gyrus temp. transversus, *Tm* Gyrus Temporalis medius, *Ti* Gyrus temp. inferior. I limiti; quattro lobi principali sono segnati da una linea punteggiata, acciocchè non si confondano con i solchi.

sure principali anche per il suo modo di originarsi. Essa si sviluppa in modo tale che tutto l'emisfero durante l'accrescimento della vescichetta cerebrale secondaria s'incurva attorno al tronco centrale ed in questo modo forma un arco aperto in basso ed in avanti, il quale rinchiude una regione pure rivestita di corteccia, dapprima ovale, quindi triangolare, l'Insula.

Mentre l'Insula nell'ulteriore sviluppo rimane modellata come in origine, possono le parti che spettano al mantello cerebrale liberamente crescere: esse si incurvano da tre parti (in avanti, in alto ed in basso) sull'insula in modo che giungono (fig. 25) fino a toccarsi, formando così una fessura, la Fissura Sylvii, nella cui profondità, se si divaricano le circonvoluzioni fra di loro, si trova l'Insula.

Per questo avvicinarsi delle circonvoluzioni da tre lati resta determinata la forma della Scissura di Silvio: essa consta cioè di un tronco iniziale corto (Truncus fissurae Sylvii) *trs*, il quale dalla substantia perforata anterior bruscamente ascende alla superficie esterna dell'emisfero: quivi si inflette nel tronco principale (Ramus horizontalis posterior) *sh* che decorre quasi orizzontale, risalendo un po' soltanto nella parte posteriore. All'estremità anteriore del tronco orizzontale, si staccano generalmente due solchi laterali corti, che s'insinuano profondamente nell'insula, dei quali il primo orizzontale è diretto in avanti (Ramus anterior horizontalis) *rah*, l'altro perpendicolarmente in alto (Ramus anterior ascendens) *raa*.

La parte posteriore della scissura di Silvio, generalmente si ripiega all'insù, e viene allora detta Ramus posterior ascendens. La lunghezza della scissura di Silvio a sinistra è generalmente maggiore (*Eberstaller*).

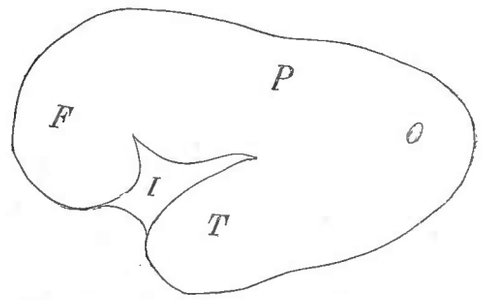

Fig. 25. — Emisfero sinistro di un embrione umano di cinque mesi. *I* Insula, *F* Lobo frontale, *P* Lobo parietale, *O* Lobo occipitale, *T* Lobo temporale.

2. Sulcus centralis (Sulcus Rolandi, fessura centrale, Fissura transversa, scissura perpendicularis) *c*. Questo solco decorre pure totalmente o quasi alla superficie convessa; essa comincia press'a poco alla metà del margine del mantello (fig. 26) senza raggiungerlo (secondo *Eberstaller* 2 cm. indietro della sua parte centrale), e da questo punto si porta obliquamente in basso, ed in avanti verso il ramo orizzontale della scissura di Silvio, in generale senza raggiungerlo. La sua estremità inferiore giace circa 3 cm. dietro il Ramus ascendens della scissura di Silvio. Poichè essa non è tanto profonda da produrre una sporgenza arcuata della parete ventricolare, a rigor di termine non doveva essere classificata fra i solchi principali: però la sua costanza, la profondità e il suo precoce apparire sono circostanze le quali giustificano l'averla così classificata.

3. Fissura parieto-occipitalis (Fissura occipitalis, Fissura occipitalis perpendicularis) *poc*. Essa appartiene in massima parte alla superficie interna, e per piccolo tratto alla superficie esterna. Per conseguenza si distinguono in esse due parti, le quali hanno avuto diverse denominazioni: la parte interna (Fissura perpendicularis interna, fig. 27) e la parte esterna (parte superiore, Fissura perpendicularis externa) fig. 26. La si vede alla superficie interna facilmente distinguibile dagli altri solchi e per la profondità ed il decorso, 4 o 5 cm. al davanti dell'estremità posteriore dell'emisfero: essa va dal margine del man-

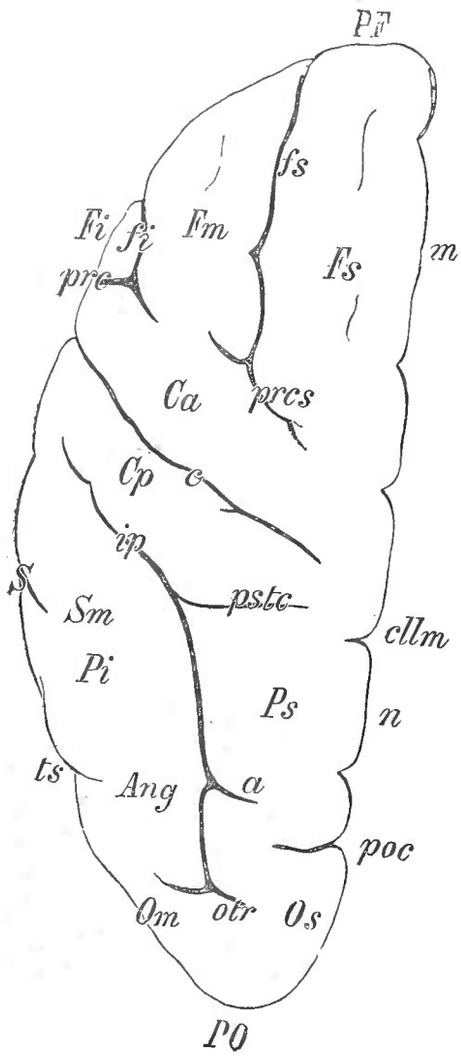

Fig. 26. — Emisfero cerebrale sinistro visto dall'alto.

PF polo frontale, *PO* polo occipitale, solchi: *s* fissura sylvii, *c* fessura cerebrale, *poc* fissura occipito-parietalis, *fs* sulcus frontalis superior, *fi* sulcus front. inf. *prc* sulcus praecentralis inferior, *prcs* sulcus praecentralis sup., *cllm* sulcus calloso-marginalis, *ip* fissura interparietalis, *pste* sulcus centralis post., *a* ramo laterale da *ip* al davanti del solco parieto-occipitale, *otr* sulcus occipitalis transversus, *ts* sulcus temporalis superior. Circonvoluzioni: *Fs* Gyrus frontalis superior, *Fm* Gyrus front. medius, *Fi* Gyrus front. inferior. *Ca* Gyrus centralis anterior, *Cp* Gyrus centralis posterior, *Ps* Lobulus parietalis superior, *Pi* Lobulus parietalis inferior, *sm* Gyrus supramarginalis, *Ang* Gyrus angularis, *Os* Gyrus occipitalis superior, *Om* Gyrus occipitalis medius.

La lunghezza del corpo calloso nella fessura del mantello va da *m* fino a *n*.

tello in basso e molto in avanti, e si unisce ad angolo acuto con un altro solco, la Fissura calcarina, di cui parleremo tosto. La Fissura parieto-occipitalis rimonta, come si disse, sulla superficie convessa (parte laterale) dove essa generalmente termina dopo breve decorso (1-2 cm.): in via eccezionale si estende alquanto più in basso.

4. Fissura calcarina (Fissura occipitalis horizontalis, pars posterior fissurae hippocampi) *clc*, fig. 27. Essa appartiene esclusivamente alla superficie interna, comincia in vicinanza dell'estremità posteriore dell'emisfero, in generale con due corte branche, decorre orizzontalmente in avanti, si unisce con la Fissura parieto-occipitalis e termina sotto lo splenium del corpo calloso.

Finalmente fra i solchi principali noi ne dobbiamo annoverare ancora due, i quali, veri solchi, delimitano alla superficie interna l'arco marginale embrionale, ma non sono più completamente riconoscibili in un cervello a completo sviluppo.

1. Il solco arcuato, il quale da un lato corrisponde al limite superiore del corpo calloso, Sulcus corporis callosi (*ccll*) (dal *Sabatier* detto anche impropriamente ventricolo), in basso è rappresentato da un solco il quale fa sporgere il corno di Ammone nel corno inferiore del ventricolo laterale, onde è detto Fissura hippocampi *(h)* fig. 22 e 27.

2. La Fissura choroidea, la quale in un cervello sviluppato è solo accennata e non più nel dominio della vera corteccia cerebrale. Noi la troviamo rappresentata dal ripiegamento, già più volte menzionato, del Plexus choroideus nel ventricolo laterale (pag. 79).

I singoli lobi del cervello.

Nella divisione degli emisferi in lobi si è cercato di avere come punto di partenza i solchi principali: questi però non costituiscono dei limiti completi, per cui la divisione risulta sempre più o meno arbitraria. Noi chiamiano lobo frontale (Lobus frontalis) quella regione

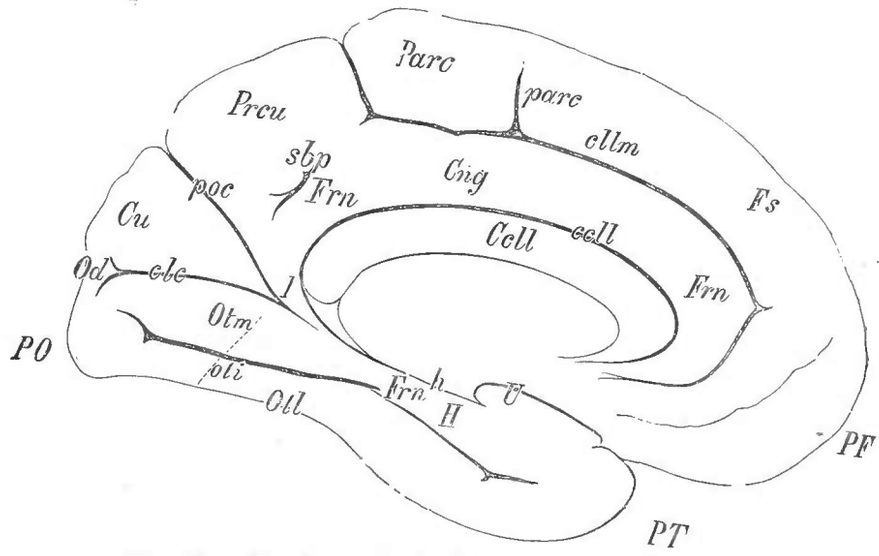

Fig. 27. — Emisfero cerebrale sinistro, superficie interna, $^1/_2$.
PF polo frontale, *PO* polo occipitale, *PT* polo temporale, *Ccll* Corpus callosum, solchi: *cllm* sulcus calloso marginalis, *parc* sulcus paracentralis, *ccll* sulcus corporis callosi, *sbp* sulcus subparietalis, *poc* fissura parieto-occipitalis, *clc* fissura calcarina, *oti* sulcus occipito-temporalis inferior, *h* fissura hippocampi. Circonvoluzioni: *Fo* Gyrus frontalis superior, *Parc* Lobulus paracentralis, *Prcu* Praecuneus, *Cu* Cuneus, *Frn* Gyrus fornicatus, *Cng* Gyrus cinguli, *I* isthmus gyri fornicati, *H* Gyrus hyppocampi, *U* uncus, *Od* Gyrus descendens, *Otm* Gyrus occipito-temporalis medialis. *Otl* Gyrus occipito-temporalis lateralis. Il limite fra il lobo occipitale e quello temporale è segnato dalla linea punteggiata, come nella Fig. 24.

che sta al davanti della fessura centrale e va in basso fino alla scissura di Silvio. Dietro la fissura centrale comincia il lobo parietale (Lobus parietalis), il quale si estende in dietro fino alla Fissura parieto-occipitalis, in basso fino alla Fissura Sylvii; per cui manca una delimitazione precisa sia dal lobo occipitale situato in dietro, sia dal lobo temporale giacente sotto la scissura di Silvio.

Corrispondentemente a ciò la delimitazione è artificiale e differente secondo i diversi autori. Per mantenerci fedeli il più che sia possibile al tipo di circonvoluzioni cerebrali stabilite da *Ecker*, noi consideriamo quale punto di repere un leggero incavo alla faccia inferiore dell'emisfero, il quale corrisponde all'angolo superiore della rocca petrosa, solo riconoscibile in un cervello fresco, appena estratto dalla

scatola craniana: il lobo occipitale sarà limitato da una linea che va dalla Fissura parieto-occipitalis all'incavo detto. Ancora più difficile è lo stabilire i limiti del lobo temporale (Lobus temporalis, temporo-sphenoidalis). In generale la scissura di Silvio si piega in alto in avanti della sua estremità posteriore e ad angolo ben pronunciato. Da quest'angolo noi possiamo tirare in dietro ed in basso una linea, fino a quel solco che noi impareremo a conoscere quale Sulcus occipitalis lateralis (*ol*, fig. 24). Al di sotto ed al davanti di questa linea sta il lobo temporale.

Ci resta ancora a ricordare una parte del cervello, facile a limitarsi, situata nel profondo della scissura di Silvio (Insula Reili, lobo intermedio, lobus caudicis, Lobus intermedius, apertus, centralis, lobus insulae).

A proposito di questa divisione in lobi debbono farsi alcune osservazioni. Quella circonvoluzione che decorre al davanti della fessura centrale, la circonvoluzione centrale anteriore, è qualche volta annessa al lobo parietale. Alla superficie interna il limite fra il lobo frontale e quello parietale non è evidente. Se noi ce lo immaginiamo in un prolungamento ideale della fessura centrale, allora quel lobulo caratteristico, detto lobulo paracentrale, resta diviso in due parti. Anche per quella circonvoluzione lunga, la quale circonda il corpo calloso, noi dobbiamo ammettere una simile divisione artificiale: è appunto per questo che, come vedremo più tardi, l'ultima circonvoluzione spesso è considerata quale lobo cerebrale speciale.

Da molti, specialmente da *Eberstaller*, è detto che il lobo occipitale non si estende alla superficie esterna fino alla base, nè tanto in avanti, quanto è detto nella nostra divisione.

Non si deve dimenticare che la divisione degli emisferi in lobi non può essere che artificiale se non si fonda pure sulla interna organizzazione del cervello; essa serve soltanto per una facile orientazione, specialmente alla superficie; noi dunque possiamo rimanercene tranquilli per i difetti che sempre si riscontrano in simili metodi di divisione.

1. *Lobo frontale.*

Noi distinguiamo in esso tre superfici: la esterna, l'interna e la basale; quest'ultima, poichè riposa sopra la vôlta ossea dell'orbita, fu anche detta superficie orbitale. Alla superficie esterna si trovano tre solchi costanti:

1.° Il Sulcus praecentralis, *prc* + *prcs* (solco frontale perpendicolare, Sulcus praerolandicus) decorre al davanti della fessura centrale quasi ad essa parallela.

2.° Il Sulcus frontalis superior, *fs* (solco frontale superiore) e

3.° Il Sulcus frontalis inferior, *fi* (solco frontale inferiore), partono dai due tronchi del Sulcus praecentralis e decorrono in avanti parallele al margine del mantello.

Di regola il Sulcus praecentralis, che comincia al di sopra della Fissura Sylvii, non raggiunge il solco frontale superiore, e per questo è detto Sulcus praecentralis inferior: però si trova sempre all'estremità posteriore del solco frontale superiore almeno un certo solco, il quale, decorrendo nella direzione del Sulcus praecentralis verso il margine del mantello, deve essere considerato quale un suo prolungamento *prcs* (Sulcus praecentralis superior): in generale questo Sulcus praecentralis superior si continua pure un po' in basso e all'esterno.

Per mezzo di questi solchi restano limitate quattro circonvoluzioni:

1.° Gyrus centralis anterior, *Ca* (circonvoluzione centrale anteriore, Gyrus frontalis ascendens, praecentralis, premier pli ascendant: è una circonvoluzione parallela alla fessura centrale, ne forma il limite anteriore e parte dalla Fissura Sylvii percorrendo tutta la superficie esterna dell'emisfero. Partono da essa per portarsi in avanti:

2.° Il Gyrus frontalis superior, *Fs* (superiore, prima, terza) (*Meynert*) circonvoluzione frontale, Gyrus frontalis marginalis):

3.° Il Gyrus frontalis medius, *Fm* (media, seconda circonvoluzione frontale).

4.° Il Gyrus frontalis inferior, *Fi* (inferiore, terza, prima (*Meynert*) circonvoluzione frontale, *pli* surcilier, circonvoluzione di Broca per il lato sinistro).

Il Gyrus frontalis superior raggiunge lo spigolo del mantello, lo sorpassa per raggiungere la superficie interna dell'emisfero. Nella sua porzione che appartiene alla superficie interna, come pure il Gyrus frontalis medius, è spesso complicato da solchi superficiali, terziarî incostanti.

Il Gyrus frontalis medius è per lo più diviso, specie in avanti, in una parte superiore ed una inferiore da un solco incompleto parallelo ai due solchi frontali, detto Sulcus frontalis medius (*Eberstaller*).

Il Gyrus frontalis inferior, partendo dall'estremità inferiore della circonvoluzione centrale anteriore, deve circondare il Ramus anterior ascendens ed il Ramus anterior horizontalis della Fissura Sylvii, per cui si divide in tre parti: *a*) la Pars opercularis, *Pop*, fra il Sulcus praecentralis ed il Ramus ascendens fissurae Sylvii; un solco con decorso obliquo (Sulcus diagonalis operculi) divide in generale questa parte della circonvoluzione in due metà poste una dietro l'altra; *b*) Pars triangularis, *Ptr* (Cap de la circonvolution de Broca) fra il Ramus ascendens ed il Ramus horizontalis: *c*) la Pars orbitalis, *Porb*, al davanti del Ramus horizontalis: l'ultima decorre già alla superficie orbitale del lobo frontale.

Circonvoluzioni di passaggio fra le singole circonvoluzioni frontali, specialmente fra la superiore e la media, esistono spesso e rendono allora più difficile l'orizzontarsi.

Tutt'e tre le circonvoluzioni frontali si lasciano seguire alla superficie inferiore od orbitale del lobo frontale. Quivi il modo di comportarsi dei solchi e delle circonvoluzioni è molto incostante (fig. 28).

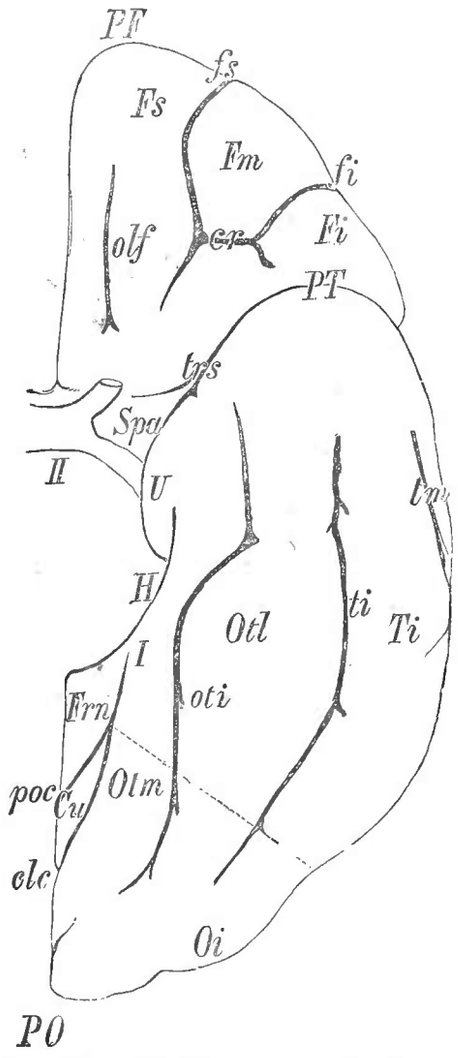

Fig. 28. — Emisfero cerebrale sinistro visto dalla base, $^1/_2$.

PF Polo frontale, *PT* polo temporale, *PO* polo occipitale, *H* Chiasma nervorum opticorum, *spa* substantia perforata anterior, solchi: *olf* sulcus olfactorius, *fs* sulcus frontalis superior, *fi* sulcus frontalis inferior, *cr* sulcus cruciatus, *trs* Truncus fissurae Sylvii, *tm* sulcus temporalis medius, *ti* sulcus temp. inferior, *oti* sulcus occipito-temporalis inferior, *poc* fissura parieto-occipitalis, *clc* fissura calcarina. Circonvoluzioni: *Fs* Gyrus frontalis superior, *Fm* G. frontalis medius, *Fi* G. front. inferior, *Ti* G. temporalis inf., *Otl* Gyrus occipito-temporalis lateralis, *Otm* G. occipito-temporalis medialis, *Di* Gyrus occipitalis inferior, *Cu* Cuneus, *Frn* Gyrus fornicatus, *I* Isthmus, *H* Gyrus ippocampi, *U* Uncus.

Si può spesso vedere che la circonvoluzione superiore frontale (quivi essa è la interna) e la inferiore (quivi esterna) vanno in dietro fino alla substantia perforata anterior, *spa*, e si riuniscono per mezzo di una piega di riunione, presentando un notevole schiacciamento, per cui la circonvoluzione frontale mediana non può raggiungere la substantia perforata. L'insieme dei solchi, *cr* (Sulcus cruciatus orbitalis, cruciformis, triradiatus) forma un *H* o un *X*. Parallelamente alla fessura del mantello e nella circonvoluzione frontale interna (superiore) si vede quivi un solco costante nel quale si dispone il Tractus olfactorius, Sulcus olfactorius, *olf* (Sulcus rectus).

Il considerare la superficie orbitale del lobo frontale quale un lobo a parte (lobus orbitalis) non ha ragione d'essere. La superficie interna del lobo frontale, sarà meglio descritta più tardi in una alla superficie interna degli altri lobi.

La parte più anteriore del lobo frontale è descritta quale polo frontale *PF* Il solco frontale inferiore discende, quasi mai interrotto fino alla superficie orbitale. Di regola si trovano nelle vicinanze del polo frontale, circa in corrispondenza del margine fra la superficie esterna e l'orbitale, molti solchi orizzontali trasversi, i quali possono anche unirsi a costituire un solo solco di 3-5 cm. di lunghezza, detto Sulcus fronto-marginalis (*Wernicke*).

2. *Lobo parietale.*

Questo lobo ha una superficie esterna ed una interna, delle quali la prima soltanto merita considerazione. Noi troviamo quivi un unico solco tipico, il Sulcus interparietalis, *ip* (Sulcus parietalis, solco parietale, Fissura parietalis + par-occipitalis di *Wilder*). Esso comincia dietro il Sulcus centralis, al disopra della Fissura Sylvii, sale in principio parallelamente alla prima, si ripiega poscia indietro, in un arco assai convesso in dentro e scavalca il confine immaginario del lobo parietale, estendendosi ancora nel lobo occipitale.

Della sua parte iniziale sale verso la fessura del mantello un prolungamento parallelo al solco centrale, senza tuttavia raggiungerla, cosicchè ne risulta un terzo solco trasversale (il Sulcus praecentralis e il Sulcus centralis sono gli altri due), che deve essere descritto quale Sulcus centralis posterior (postrolandicus) (*pstc*). Le interruzioni del solco interparietale del resto sono frequenti, specie a destra. Quasi costante è un braccio assai corto e laterale, il quale decorre al davanti della scissura parieto-occipitale verso la linea mediana (*a*).

Si distinguono nel lobo parietale tre circonvoluzioni:

1. Il Gyrus centralis posterior, *Cp* (circonvoluzione centrale posteriore, Gyrus ascendens parietalis, Gyrus postrolandicus, deuxieme pli ascendant; esso è limitato in avanti dal solco centrale che circonda in alto ed in basso onde portarsi nella circonvoluzione centrale anteriore, a cui è parallela. La sua parte superiore è di regola stretta e si differenzia per ciò dalla circonvoluzione centrale anteriore larga.

2. Gyrus parietalis superior, *Ps* (Lobulus parietalis superior, circonvoluzione parietale superiore, precuneo, Praecuneus, Gyrus parietalis primus, lobulo parietale superiore), è quella parte del lobo parietale, che è situata dietro il Gyrus centralis posterior e sopra il solco interparietale, sorpassa il margine del mantello e si estende alla superficie interna, dove è detto Praecuneus, *Prcu* (Precuneo).

3. Gyrus parietalis inferior, *Pi* (Lobulus parietalis inferior, Lobulus tuberis, circonvoluzione parietale inferiore, lobulo parietale inferiore, Gyrus parietalis secundus). La parte del lobo parietale situata sotto il solco interparietale circonda prima l'estremità posteriore della scissura di Silvio, *sm* (Gyrus submarginalis), più oltre circonda in modo simile il solco temporale superiore parallelo alla scissura di Silvio proveniente dal lobo temporale. Quest'ultima parte è detta Gyrus angularis, *Ang* (Plì courbe). Il Gyrus parietalis inferior non ha limiti netti verso il lobo occipitale.

Il Gyrus frontalis inferior, con eccezione della Pars orbitalis, l'arco di unione fra l'estremità inferiore delle due circonvoluzioni centrali ed il Gyrus parietalis inferior per il tratto che esso sta al disopra

dell'insula, vengono collettivamente dette opercolo (operculum insulae) Se si solleva l'operculum, oppure si pratica un taglio trasversale attraverso l'emisfero (fig. 16), allora si vede che una parte considerevole di corteccia cerebrale dell'opercolo provvista di solchi numerosi e incostanti guarda verso la Fossa Sylvii ed il lobo temporale.

La superficie interna del lobo parietale sarà descritta più tardi.

3. *Lobo occipitale.*

Il lobo occipitale ha nell'insieme la forma di una piramide triangolare, la cui base guardi i lobi parietale e temporale ed il cui vertice è rappresentato dall'estremità del lobo occipitale (Polo occipitale) *PO*. Noi quindi dobbiamo distinguere in esso tre facce, una esterna, una interna ed una basale, delle quali quivi descriveremo soltanto la esterna.

Fra i numerosi solchi incostanti esistenti alla superficie esterna si possono riconoscere facilmente i due seguenti:

1. Sulcus occipitalis transversus, *otr* (solco occipitale trasverso, porzione trasversale posteriore del solco interparietale). Questo solco sta dietro la porzione esterna del solco parieto-occipitale ed in generale il solco interparietale si getta in esso: esso decorre con lunghezza assai variabile trasversalmente sul lobo occipitale. Lo si può considerare come analogo al solco delle scimmie.

2. Sulcus occipitalis lateralis, *ol* (Sulcus occipitalis longitudinalis inferior). Questo solco decorre quasi secondo il prolungamento ideale del tronco principale del solco temporale superiore, che descriveremo più tardi, e alla parte inferiore del lobo occipitale in dietro fino quasi all'estremità del lobo occipitale (*Eberstaller* lo considera quale limite inferiore del lobo occipitale). Tre circonvoluzioni non sempre ugualmente ben limitate convergono verso l'estremità del lobo occipitale:

1. Gyrus occipitalis superior, *Os* (superiore, prima circonvoluzione occipitale, Gyrus occipitalis primus, parieto-occipitalis medialis).

2. Gyrus occipitalis medius, *Om* (media, seconda circonvoluzione occipitale).

3. Gyrus occipitalis inferior, *Oi* (inferiore, terza circonvoluzione occipitale, Gyrus temporo-occipitalis).

Il Gyrus occipitalis superior va per mezzo di una curva di passaggio che circonda il solco parieto-occipitalis (Gyrus paroccipitalis di *Wilder*, premiér pli de passage di Gratiolet) nel gyrus parietalis superior. Il Gyrus occipitalis medius è la continuazione del Gyrus parietalis inferior (Gyrus angularis) e il Gyrus occipitalis inferior da ultimo si unisce con la circonvoluzione media temporale (in parte anche l'inferiore).

4. *Lobo temporale.*

Esso possiede una faccia esterna ed una inferiore, che si continuano l'una nell'altra. Noi abbiamo in esso quattro solchi i quali decorrono tutti nel senso sagittale secondo la lunghezza; essi, cominciando dal solco di Silvio, sono:

1.° Sulcus temporalis superior, *ts* (solco temporale superiore, solco parallelo, sulcus temporalis primus), solco assai costante ed evidente. Il suo tronco principale è prima diretto indietro verso il lobo occipitale, quindi piega in alto ed è circondato dal Gyrus angularis.

2.° Sulcus temporalis medius, *tm* (solco medio temporale, sulcus temporalis secundus), assai spesso interrotto da ponti di passaggio.

3.° Sulcus temporalis inferior. *ti* (Solco temporale inferiore, sulcus temporalis tertius).

4.° Sulcus occipito-temporalis inferior, *oti* (solco longitudinale inferiore interno, sulcus longitudinalis inferior. Fissura collateralis).

I due primi solchi si vedono guardando di lato l'emisfero, gli altri due appartengono già alla faccia inferiore.

La circonvoluzione della faccia esterna del lobo temporale forma, come nel lobo frontale, tre cordoni longitudinali paralleli.

In avanti all'estremità temporale, *PT* (Extremitas temporalis, Polo temporale), queste tre circonvoluzioni si riuniscono a formare un corpo globoso, come pure una parte delle circonvoluzioni che stanno alla faccia inferiore.

1. Gyrus temporalis superior, *Ts* (circonvoluzione temporale superiore, Gyrus inframarginalis, circonvoluzione parallela, Gyrus temporalis primus). In dietro esso si continua nel lobulo parietale inferiore: esso forma il limite inferiore della scissura di Silvio. Se si divaricano i singoli lobi cerebrali in modo da osservare distintamente la fossa di Silvio, allora si vede che, in guisa simile a ciò che avveniva per l'opercolo, anche una porzione considerevole di corteccia del lobo temporale, dapprima nascosta, si presenta allo sguardo (Superficie superiore del lobo temporale) (fig. 15 e 16). Noi troviamo quivi due o tre, in via eccezionale quattro circonvoluzioni, le quali, partendo dal Gyrus temporalis superior, vanno obliquamente in dietro verso l'angolo inferiore dell'insula, Gyri temporales transversi (*Heschl*) de' quali il più anteriore, Gyrus temporalis transversus anterior, T t. è il più costante e lungo (fig. 15).

2. Gyrus temporalis medius, *Tm* (circonvoluzione temporale media, Gyrus temporalis secundus).

3. Gyrus temporalis inferior, *Ti* (circonvoluzione temporale inferiore, Gyrus temporalis tertius). Questa circonvoluzione forma il passaggio dalla superficie esterna alla basale del lobo occipitale.

4. Gyrus occipito-temporalis lateralis, *Otl* (Gyrus seu lobulus fusiformis, circonvoluzione fusiforme), fra il Sulcus temporalis inferior e il Sulcus occipito-temporalis inferior, in generale assai largo nel mezzo, e per conseguenza più o meno fusiforme. In dietro questa circonvoluzione si lascia in generale seguire fino alla estremità occipitale dell'emisfero, essa quindi forma una parte essenziale della superficie basale del lobo occipitale.

5. Gyrus occipito-temporalis medialis, *Otm* (Gyrus seu lobulus lingualis, circonvoluzione linguiforme), fra il Sulcus occipito-temporalis inferior e la Fissura calcarina: esso parte ugualmente dall'estremità del lobo occipitale, alla cui faccia inferiore esso occupa la maggior parte dello spazio. In avanti si assottiglia e va circa al disotto dello splenium del corpo calloso in una circonvoluzione fin qui non ancora descritta, il Gyrus hippocampi. Questo rappresenta la sesta circonvoluzione temporale decorrente nel senso sagittale: poichè esso rappresenta in certo qual modo la superficie interna del lobo temporale; così esso è descritto in una alle rimanenti circonvoluzioni della superficie interna dell'emisfero.

Superficie interna dell'emisfero.

Alla superficie interna (fig. 29) la configurazione ad arco dell'emisfero raggiunge la massima evidenza, ed in vero essa non solo spicca nell'insieme, ma anche nelle singole parti.

Già il taglio antero-posteriore del corpo calloso, *Ccll*, ci dà la figura di un arco. Intorno ad esso gira una circonvoluzione, la quale comincia al di sotto del becco del corpo calloso, nel lobo frontale, si dirige in dietro verso lo splenium, seguendo il corpo calloso diviso da esso dal sulcus corporis callosi, *ccll*; più oltre raggiunge il lobo temporale estendendosi quasi fino alla sua estremità anteriore, Gyrus fornicatus, *Frn*. Questa circonvoluzione si compone dunque di due parti, una sovrasta al corpo calloso, Gyrus cinguli *Cng* (Gyrus corporis callosi, spesso anche questa sola parte è detta Gyrus fornicatus) ed un'altra parte libera, Gyrus hippocampi, *H* (subiculum cornu Ammonis). La parte del Gyrus fornicatus, nella quale le due dette divisioni si riuniscono, è assai assottigliata *I*. (Isthmus gyri fornicati); quivi tocca superficialmente il Gyrus occipito-temporalis medialis, mentre si può constatare nel profondo una più larga unione con il lobo occipitale, ed in vero con la superficie interna dello stesso. *Cu* (il cuneo); Peduncolo del cuneo *PCu* (fig. 18). All'estremità anteriore del lobo temporale. il Gyrus hippocampi si rigonfia assai e forma perciò una specie di uncino *U* (Uncus, Gyrus uncinatus, circonvoluzione dell'uncino). Il limite interno di quell'arco, che forma il Gyrus fornicatus, corrisponde al solco arcuato embrionale; esso è rap-

presentato al di sopra del corpo calloso dal sulcus corporis callosi, *ccll*, nella sua parte inferiore della Fissura hippocampi, *h*.

Broca considera il Gyrus fornicatus (compreso il Tractus olfactorius) come un lobo cerebrale, Lobus limbicus: in egual modo *Schwalbe* stabilisce il suo Lobus falciformis, basandosi su fatti embriologici: esso è formato essenzialmente dal Gyrus fornicatus, Septum pellucidum e dalla Fascia dentata.

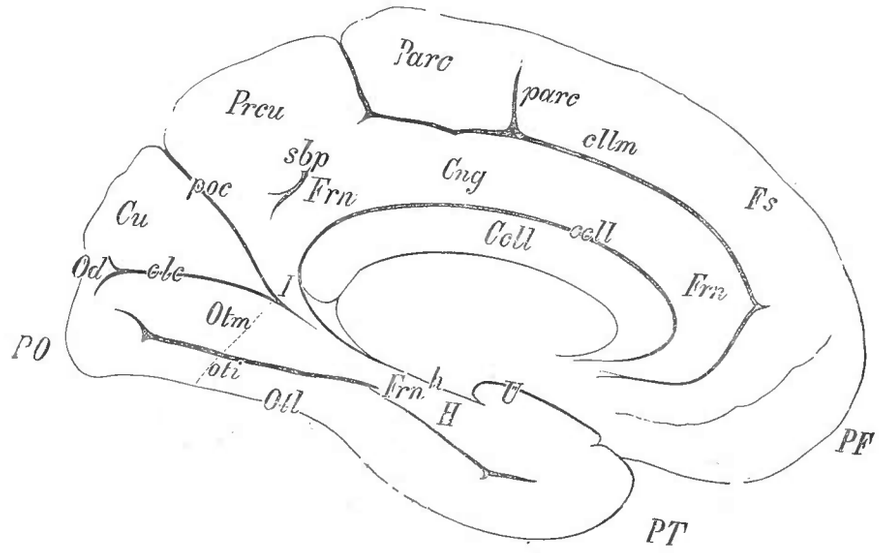

Fig. 29. — Emisfero cerebrale sinistro, superficie interna, $^1/_2$.
PF Polo frontale, *PO* Polo occipitale, *PT* polo temporale, *Coll* Corpus callosum. Solchi: *cllm* sulcus calloso-marginalis, *parc* sulcus paracentralis, *ccll* sulcus corporis callosi, *sbd* sulcus subparietalis, *poc* fissura parieto-occipitalis, *clc* fissura calcarina, *oti* sulcus occipito-temporalis inferior, *f* fissura hippocampi. Circonvoluzioni: *FS* Gyrus frontalis superior, *Parc* Lobulus paracentralis, *Prcu* Praecuneus, *Cu* Cuneus, *Frn* Gyrus fornicatus, *Cng* Gyrus cinguli, *I* Isthmus gyri fornicati, *H* Gyrus Hippocampi, *U* uncus, *O* Gyrus descendens, *Otm* Gyrus occipito-temporalis medialis, *Otl* Gyrus occipito-temporalis. Il limite fra il lobo temporale ed occipitale è segnato dalla linea punteggiata.

Le parti della superficie interna dell'emisfero che non sono occupate dal Gyrus fornicatus, occupano parti della corteccia che appartengono alle circonvoluzioni già descritte. Sono dunque queste circonvoluzioni che corrispondono al margine del mantello e per conseguenza appariscono tanto alla superficie esterna, quanto alla interna dell'emisfero.

Un solco, sulcus calloso-marginalis *cllm* (solco del corpo calloso, sulcus fronto-parietalis internus), il quale comincia al disotto del ginocchio del corpo calloso e decorre in un arco parallelo al corpo calloso, circa nel mezzo fra il corpo ed il margine del mantello, forma il limite superiore del Gyrus cinguli. Un po' al davanti dello splenium questo solco piega in alto, incide il margine del mantello, estenden-

dosi ancora un po' sulla superficie esterna dell'emisfero, dietro la scissura centrale (la quale pure spesso raggiunge la superficie interna): i due solchi si comprendono l'un l' altro in modo caratteristico sotto forma di uncino, per lo che in casi dubbî il riconoscimento del solco centrale viene molto facilitato (*Eberstaller*).

Il sulcus calloso-marginalis giunto circa alla metà del corpo calloso manda in alto un ramo corto (Sulcus paracentralis, *parc*). Dopochè il solco calloso marginale ha piegato in alto verso il margine del mantello, il prolungamento del suo decorso iniziale arciforme è rappresentato soltanto da una leggera impressione o da un solco incostante, sulcus subparietalis *sbp*.

Noi dunque, astraendo dal Gyrus fornicatus, troviamo alla superficie interna, cominciando dall'estremità frontale, un numero variabile di parti.

Esse sono le seguenti:

1. Il Gyrus frontalis superior, *Fs*.

2. L'arco di riunione fra l'estremità superiore delle due circonvoluzioni centrali, Lobulus parietalis, *Parc* (lobulo paracentrale); esso si estende in dietro fino alla porzione ascendente del Sulcus calloso-marginalis; in avanti il limite è dato dal Sulcus paracentralis.

3. Il Praecuneus, *Prcu* (Precuneo; lobulus quadratus, superficie interna del Gyrus parietalis superior, quadrato): esso si estende in dietro quale regione corticale quadrangolare, — press'a poco della stessa grandezza del Lobulus paracentralis — fino alla Fissura parieto-occipitalis. Eccezionalmente si indica pure con questo nome il lobulo parietale superiore alla superficie connessa del cervello, il quale si getta nel Praecuneus.

4. Il Cuneus, *Cu* (Cuneo. Lobulus triangularis, superficie interna del Gyrus occipitalis superior), una singolare regione corticale triangolare fra la Fissura parieto-occipitalis e la Fissura calcarina. L'estremità anteriore di questo triangolo decorre nel profondo quale piccola circonvoluzione fino all'Isthmus gyri fornicati (fig. 18) ed è detta peduncolo del cuneo (*PCu*).

5. Noi vediamo il Gyrus descendens, *Od*, discendere quale piccola circonvoluzione dietro i due rametti della Fissura calcarina, verso l'estremità occipitale ed unire il Cuneus, con

6. il Gyrus occipito-temporalis medialis *Otm*.

Insula.

L'insula è coperta da tre lati da parti corticali esuberanti nel loro sviluppo. Ciò fa sì che l'insieme dell'Insula rappresenti una piramide triangolare assai bassa, la di cui base, rivolta verso l'interno, riposa sul centro cerebrale, mentre l'apice, il polo dell'insula, in gene-

rale si avanza all'esterno. Essa è divisa da tutte le altri parti della corteccia cerebrale per mezzo del sulcus circularis Reili, il quale manca solo nel punto, in cui l'insula si getta in avanti ed in basso nella Lamina perforata anterior (Limen Insulae) (nella fig. 28 in *trs*).

L'Insula resta divisa (*Guldberg* ed *Eberstaller*) da un solco costante (Sulcus centralis Insulae) già evidente al sesto o settimo mese in una parte maggiore, anteriore (Pars frontalis) e in una posteriore più piccola (Pars parieto-occipitalis). Il Sulcus centralis Insulae decorre dal Limen insulae in alto e indietro, un po' parallelo al solco di Rolando. Altri solchi secondarî, i quali hanno una direzione simile, suddividono le due parti ora descritte in un certo numero di circonvoluzioni, che soglionsi designare quali Gyri recti (operti sive breves) insulæ. *Eberstaller* chiama Gyri breves soltanto le tre o quattro circonvoluzioni della parte anteriore dell'insula, le quali, con eccezione della anteriore si riuniscono convergendo al polo dell'insula. Le circonvoluzioni più lunghe dell'insula posteriore (generalmente sono due) vanno in basso direttamente nelle circonvoluzioni esistenti al polo temporale.

Nel caso che i rapporti semplici delle circonvoluzioni che ora abbiamo descritto possano essere mascherati per la presenza di solchi e circonvoluzioni atipiche, riesce spesso assai difficile ad uno inesperto l'orizzontarsi in questa confusione apparente della superficie cerebrale. Si comincia per conseguenza dalla Fessura di Silvio, la quale non può essere confusa con nessuno altro solco, quindi si cerca il solco centrale. Ma siccome, specialmente a prima vista, un errore è possibile, per la ricerca delle circonvoluzioni centrali si dà quale punto di repere restringimento in generale assai pronunciato che la circonvoluzione centrale posteriore offre nella sua parte più alta; come pure l'avanzarsi del sulcus calloso-marginalis sul margine del mantello indietro della estremità superiore del solco centrale.

Se poi si sia trovato anche il solco parieto-occipitale là dove esso si estende sopra la superficie esterna dell'emisfero, oltrepassando il margine del mantello, si dispone già di un numero di punti di repere che bastano per orizzontarsi.

In ogni caso si raccomanda al principiante di studiare sopra molti cervelli la disposizione dei solchi e delle circonvoluzioni, onde potersi rapidamente orizzontare a prima vista in questo loro intreccio complicatissimo.

Fino a che la superficie cerebrale sarà ancora ricoperta dagli involucri che le sono proprii, il rintracciare i solchi riuscirà sempre assai difficile.

Varietà ed Anomalie delle circonvoluzioni cerebrali.

Noi abbiamo descritto i solchi principali, i solchi collaterali tipici ed i rapporti, quali essi possono trovarsi in maggiore o minore facilità in ogni emisfero cerebrale normale.

Le differenze non essenziali nel decorso di questi solchi primarî e secondarî, come pure il modo di comportarsi atipico e vario dei solchi terziarî, spiegano le differenze individuali che noi incontriamo alla superficie del cervello. Anche i due emisferi di uno stesso cervello sono sempre essenzialmente differenti in rapporto al decorso dei solchi e delle circonvoluzioni, ed in verità tanto più, quanto più il cervello è ricco in circonvoluzioni. Anche negli animali noi riscontriamo simili variazioni individuali che esistono pure fra i due emisferi.

La forma nel cranio è di grande importanza per l'aspetto generale delle circonvoluzioni. Così, mentre nei cranî dolicocefali anche le circonvoluzioni ed i solchi corrispondenti tendono a svilupparsi nel senso della lunghezza, nei crani brachicefali predomina nei solchi e nelle circonvoluzioni la tendenza allo sviluppo nella direzione trasversale. Le sinostosi precoci possono in modo simile alterare il decorso delle circonvoluzioni (*Zuckerkandl*).

Per la formazione dei tipi di razze (ammesso che questi esistano), i quali non sempre sono dati da una formazione tipica del cranio, il materiale finora accumulato, malgrado numerosi tentativi, è ancora insufficiente.

Si è spesso inclinati a mettere in rapporto fra di loro la ricchezza in circonvoluzioni del cervello con una maggiore capacità intellettuale: però un tale rapporto non si può sempre dimostrare in singoli casi. Si è pure qualche volta osservato che quelle circonvoluzioni, il cui significato fisiologico è ben determinato, apparivano sviluppate in modo sorprendente in quelli individui che si distinguevano per uno sviluppo maggiore della funzione a quella corrispondente. L'esempio più conosciuto ce lo offre la circonvoluzione frontale inferiore, la quale sta in strettissimo rapporto con la facoltà del linguaggio. *Rüdinger* ammette che nei cervelli dei buoni oratori si può riconoscere un sorprendente sviluppo di questa circonvoluzione: anche nel cervello, del resto assai piccolo, di *Gambetta* la Pars triangularis era molto contorta, in certo qual modo raddoppiata (*Duval*). La Pars opercularis può d'altra parte essere così poco sviluppata, che una parte delle circonvoluzioni dell'insula rimane allo scoperto e così resta visibile dall'esterno.

Più volte si è tentato di trovare una differenza costante fra il tipo delle circonvoluzioni dei due sessi però si sono trovate soltanto scarse ed incostanti differenze (*Huschke*, *Wagner*, *Rüdinger*). Fu specialmente notato il più forte sviluppo del lobo frontale nell'uomo: da

ultimo il Sulcus centralis sarebbe più lungo che nella donna (*Passet*). Per mezzo di misure accurate, *Eberstaller* potè constatare, che la fissura Sylvii nella donna è in media un po' più lunga.

Alla nascita i solchi principali sono già formati nell'uomo, i secondarî e terziarî abbisognano ancora di un certo tempo per raggiungere il loro completo sviluppo (secondo *Sernoff* solo un mese). Del resto, la forma generale dei solchi muta durante tutto il periodo dello sviluppo in modo, che alcune parti del cervello si sviluppano di più, altre invece rimangono in dietro, per cui può darsi che l'angolo aperto in avanti formato da ciascun solco centrale con il margine del mantello, misuri nel fanciullo in media 52 gradi, e a sviluppo completo 70 gradi (*Hamy*), *Eberstaller* calcola questo angolo negli adulti da 70-75 gradi, senza differenza notevole nei due sessi.

Quale conseguenza di un marasma servile, o per altre cagioni (p. es. per malattie mentali croniche), si sviluppa un'atrofia cerebrale, così che le circonvoluzioni diventano più sottili ed i solchi più larghi. Per contro, nella ipertrofia della sostanza cerebrale, le circonvoluzioni sono compresse contro le pareti ossee del cranio ed appiattite.

Circonvoluzioni larghe si trovano pure in cervelli, i quali, senza essere direttamente ipertrofici, si distinguono per il loro volume, mentre cervelli piccoli fanno l'impressione di possedere uno speciale sviluppo dei solchi, perchè questi debbono necessariamente essere più avvicinati fra di loro.

Una moltiplicazione singolare dei solchi, i quali però solcano soltanto superficialmente le circonvoluzioni, è detta Poligiria. In questo caso si trova, specialmente alla circonvoluzione frontale superiore, delle piccole sporgenze della corteccia cerebrale, le quali constano di sostanza corticale.

La frequenza di vere anomalie delle circonvoluzioni è diversamente ammessa, dal momento che alcuni vedono una anomalia, dove gli altri vedono soltanto una varietà.

Il Sulcus centralis può p. es. discendere superficialmente fino alla scissura di Silvio, oppure esserne allontanato più che non sia nelle condizioni normali; questi due casi non possono con ragione essere considerati quali vere anomalie, però la si deve supporre; se per un eccezionale sviluppo di una circonvoluzione, quasi sempre giacente nel profondo (nel prolungamento posteriore del Gyrus frontalis medius), esso resta diviso in due metà, una superiore e l'altra inferiore (Heschl), oppure se si trova uno sdoppiamento del Sulcus centralis (*Giacomini*), in quest'ultimo caso si tratta quasi sempre di un solco postcentrale dipartentesi dal solco interparietale. Non raramente la circonvoluzione centrale anteriore, specialmente nella sua metà: superiore, è interrotta da un solco più o meno sviluppato: ciò può anche osservarsi contemporaneamente nei due emisferi. Il Sulcus postcentralis o l'estremità an-

teriore del Sulcus interparietalis discendono qualche volta fino alla scissura di Silvio: però questa comunicazione con la scissura di Silvio è soltanto superficiale. La Fissura calcarina è non raramente interrotta, talora anche due volte (*Richter*). Comunque però le anomalie delle circonvoluzioni, nello stretto senso della parola, sono molto rare.

Anomalie più sorprendenti noi troviamo quali manifestazioni teratologiche, p. es. nella ciclopia, nella microcefalia in una alla mancanza di certe regioni corticali, come l'assenza del corpo calloso, del lobo occipitale (Inoccipitia, *Richter*) dell'organo dell'olfatto (arhinencephalia di *Kundrat*) — però anche in conseguenza di processi patologici distruttivi) sviluppatisi nella vita intra od extrauterina), p. es. nella Porencefalia (una perdita di sostanza estendentesi fino ai ventricoli laterali, e chiusa all'esterna dai soli involucri cerebrali).

Una delle più interessanti e rare anomalie teratologiche delle circonvoluzioni consiste in ciò, che i due emisferi non sono completamente divisi fra di loro, per cui le singole circonvoluzioni scavalcano la fessura del mantello (*Hadlich, Wille, Kundrat, Arnold, Turner*).

Significato fisiologico delle circonvoluzioni cerebrali.

Una esatta conoscenza dei rapporti topografici della superficie cerebrale si ebbe solo da che si venne alla persuazione che alle singole regioni della corteccia cerebrale corrisponde un differente significato fisiologico.

Benchè alcuni fisiologi persistano nel sostenere che una simile localizzazione delle differenti funzioni della corteccia cerebrale non è possibile, o appena in parte, tuttavia l'esperienza clinica mercè un considerevole numero di diagnosi topiche, perfettamente riuscite, prova in modo irrefutabile che singoli territorî della corteccia stanno più o meno in rapporto con determinate funzioni. Pur troppo i fatti clinici non sono sempre in completo accordo con i risultati dell'esperienza fisiologica. Un completo accordo nella ripartizione delle funzioni nella corteccia cerebrale senza dubbio non fu finora possibile fra i partigiani della teoria della localizzazione, per cui noi ci accontenteremo di citare quei punti che noi dobbiamo accettare come definitivamente stabiliti. Siccome noi ci dobbiamo attenere alle idee espresse da *Exner*, così devesi prima di tutto aver riguardo ai seguenti fatti:

I singoli centri corticali o territorî corticali non devono essere creduti esattamente circoscritti e deliminati dai centri vicini: essi rappresentano piuttosto il punto in cui il rapporto con quella determinata funzione è spinto al massimo, donde essa si estende successivamente ad una grande parte del cervello, da ciò ne consegue che i territorî corticali si fondono l'un l'altro e in parte si sovrappongono.

Noi dobbiamo attenerci a questo modo di vedere nella breve espo-

sizione che segue e dobbiamo comprendere il significato funzionale delle singole parti corticali soltanto nel senso detto, cioè quale massimo rapporto fisiologico.

Il Gyrus frontalis superior ed il medius non sono ancora bene conosciuti nella loro funzione, spesso si è voluto metterli in rapporto con le alte funzioni psichiche, con l'intelligenza: senza poter dare di ciò una dimostrazione assoluta. È molto più verosimile che la funzione intellettuale risulti dalla funzione collettiva dei diversi territorî corticali associati e intimamente connessi fra di loro; sono anche questi gyri che offrono le maggiori alterazioni nella Dementia paralytica.

Il Gyrus frontalis inferior, il Gyrus centralis anterior e posterior, il lobulus paracentralis ed un poco ancora la parte più anteriore del Gyrus parietalis superior formano riuniti insieme una regione, la quale è descritta quale zona corticale motrice (territorio motorio, sfera motoria). Quivi sta localizzata l'attività motrice della corteccia cerebrale, ed in vero specialmente in rapporto con i muscoli delle due metà opposte del corpo ed in grado molto ristretto con i muscoli dello stesso lato. In quale modo si esplichi questa attività motrice della corteccia, se in via riflessa, o in via diretta, non può qui essere discusso. Con molta verosimiglianza devonsi qui pure ricercare i centri per la sensibilità muscolare.

La ripartizione dei singoli gruppi muscolari in questo territorio, è la seguente:

Muscoli della lingua — Gyrus frontalis inferior, ed invero Pars opercularis, e verosimilmente anche la Pars triangularis (al lato sinistro: centro del linguaggio articolato).

Muscoli della faccia — parte inferiore del Gyrus centralis anterior con eccezione del punto più declive.

Muscoli del laringe (specialmente per quanto si riferisce alla fonazione) — la parte posteriore della circonvoluzione frontale inferiore, nel punto di passaggio nella circonvoluzione centrale anteriore.

Muscoli delle estremità superiori — parte mediana del Gyrus centralis anterior, estendendosi un poco sul Gyrus centralis posterior.

Muscoli delle estremità inferiori — parte superiore dei due Gyri centrales, Lobulus paracentralis ed un poco ancora la parte anteriore del Gyrus parietalis superior.

Per i rimanenti muscoli volontari non citati una localizzazione sicura non è ancora possibile. Secondo *Schäfer* e *Horsley*, i muscoli del dorso sarebbero innervati dalla circonvoluzione frontale superiore, e invero dalla parte che è situata al davanti del Lobulus paracentralis.

I muscoli involontari, secondo tutte le probabilità, non stanno in simile diretta dipendenza della corteccia cerebrale. Per ciò che si riferisce ai muscoli volontari può del resto essere stabilita la seguente legge. Quanto più un gruppo di muscoli è soggetto all'influenza della

volontà, tanto più è pronunciata la sua localizzazione nella corteccia cerebrale: al contrario quanto più un gruppo muscolare si sottrae all'influenza della volontà, tanto minori sono i suoi rapporti con la corteccia e lo spazio corrispondente al suo centro.

Una grande parte del lobo parietale funziona in un modo non ancora ben chiaro.

Il lobo occipitale (specialmente il Cuneus), forse anche la circonvoluzione occipitale superiore e la parte circostante del lobo parietale (specialmente il Gyrus angularis, *Ferrier*), stanno in rapporto non dubbio con il senso della vista: noi abbiamo quivi il territorio delle sensazioni visive per la metà temporale dello stesso lato e per la metà nasale della retina dell'altro lato. Se anche i centri corticali motori dei muscoli oculari esterni stiano in questa regione, forse nelle parti vicine del lobo parietale, rimane ancora indeciso.

Il lobo temporale ha verosimilmente rapporti con le sensazioni uditive, come l'occipitale le ha con quelle visive: però questo vale solo per la circonvoluzione temporale superiore, al massimo ancora per la media. La parte più anteriore del lobo temporale, specialmente la regione dell'uncus è intimamente connessa anatomicamente con l'apparato centrale dell' olfatto. La parte rimanente assai considerevole di questo lobo finora non è conosciuta nei suoi rapporti fisiologici. Molto oscure sono ancora le nostre conoscenze sopra la localizzazione della sensibilità cutanea nella superficie cerebrale. L' opinione espressa da molti, che le parti corticali che innervano certi muscoli, debbonsi anche considerare quali centri della sensibilità cutanea di quella parte di pelle che sovrasta gli stessi muscoli, finora non è stata clinicamente bene provata.

Dall'esposizione che abbiamo fatto si vede, che una delimitazione precisa dei singoli centri nervosi corticali non esiste. Probabilmente si presentano variazioni individuali in non piccolo grado. Le regioni corticali assai considerevoli, come fu detto, che stanno nascoste nel profondo dei solchi, si connettono funzionalmente con le parti descritte.

In generale non fu ancora possibile di risolvere la questione principale, se cioè i solchi abbiano soltanto lo scopo di aumentare la superficie del cervello, oppure anche quello di dividere quest'ultima in territorî di diverso significato fisiologico. Dopo le considerazioni fisiologiche esposte, questo doppio significato dei solchi deve essere attribuito soltanto alla massa descritta.

Non può esistere alcun dubbio che l'involucro osseo ed il suo contenuto (il cervello) s' influenzino scambievolmente nel loro sviluppo (pag. 96); però sarebbe erroneo il voler riferire l'origine e la disposizione delle circonvoluzioni cerebrali esclusivamente alla resistenza offerta dalle pareti craniche.

Resta in ogni caso assodato, che per la presenza di solchi sul

cervello si ottiene un aumento della superficie. Lo stesso vale per le circonvoluzioni cerebellari, per quelle dell'oliva inferiore e del corpus dentatum cerebelli. Nei solchi del cervello e del cervelletto s'insinuano ripiegature della pia madre assai ricca in vasi, per cui riesce possibile la nutrizione della corteccia; i solchi cerebrali sono quindi a considerarsi quali fessure nutritive (*J. Seitz*).

Per tutte le circonvoluzioni del sistema nervoso centrale vale la legge, che tanto più esse sono piccole e tanto più sottile si è la sostanza grigia circumambiente. Per conseguenza di circumvoluzioni occipitali sono le più sottili di tutto il cervello, e quelle del cervelletto ancora più.

Anche l'anatomia comparata non potè finora offrire che pochi nuovi punti di vista relativamente ai solchi del cervello. In quest'ordine entra il cervello più ricco in circonvoluzioni dei grossi animali, però la ricchezza in solchi, a lato degli altri fattori, dipende tanto dalla grossezza dell'animale, che dalla sua intelligenza (*Krueg*).

Sullo *sviluppo dei solchi* alla superficie cerebrale abbiamo già detto qualche cosa, man mano che procedevamo nella descrizione. Noi abbiamo veduto che si sviluppa dapprima la fossa Sylvii. Nel terzo e nel quarto mese si mostrano alcuni solchi, i quali del resto debbonsi considerare quali solchi primarî transitorî; infatti al quinto mese essi sono già scomparsi, mentre si vanno formando come solchi primari, o totali persistenti: 1. Il solco arcuato (Sulcus corporis callosi + fissura hippocampi), 2. la fissura choroidea, 3. fissura parieto-occipitalis, 4. fissura calcarina, e da ultimo 5. la fessura di Silvio.

Soltanto al sesto mese o dopo si formano i solchi secondarî, e invero prima i più importanti: Sulcus centralis, praecentralis, interparietalis, calloso-marginalis. A questi si aggiungono altri solchi in numero crescente, per cui alla nascita la formazione dei solchi e delle circonvoluzioni si presenta quasi compiuta: secondo *Sernoff* nella quinta settimana della vita postembrionale sono presenti tutti i solchi e le circonvoluzioni.

Uno *studio comparato delle circonvoluzioni* negli animali può solo prendere in considerazione i cervelli dei mammiferi, poichè nelle rimanenti classi dei vertebrati non esiste alcuna circonvoluzione cerebrale.

Anche fra i mammiferi ne esistono alcuni, specialmente piccoli, i quali presentano una superficie cerebrale liscia o quasi liscia. *Owen* li denominò mammiferi a cervello liscio, per distinguerli dai girencefali, che presentano solchi e circonvoluzioni.

Nello stesso ordine appartiene ai grossi animali il cervello molto solcato, però la ricchezza in solchi, a lato di altri fattori, dipende tanto

dalla grossezza dell'animale, quanto dalla sua intelligenza (*Krueg*). Una esposizione (riflettente parti omologhe), comparata dei rapporti delle circonvoluzioni urta ancora in troppe difficoltà. *Leuret* ha per primo tentato di stabilire un ingegnoso sistema fondato su certe concordanze delle circonvoluzioni cerebrali e radunare tutti i mammiferi in 14 gruppi: quivi però furono riuniti in un gruppo animali, i quali non soltanto sono molto lontani nella serie animale, ma presentano differenze essenziali nelle rimanenti parti del cervello.

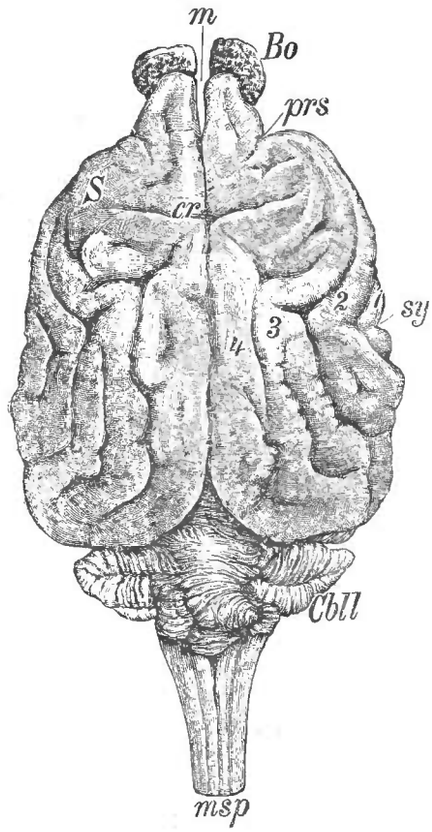

Fig. 30. — Cervello di cane veduto dall'alto. Grandez. Nat.

1, 2, 3, 4. Le quattro circonvoluzioni ad arco, *Bo* bulbus olfactorius, *Cbll* Cerebellum, *cr* sulcus cruciatus, *m* fessura del mantello, *msp* Medulla spinalis, *prs* Sulcus praesylvius, S Gyrus sygmoideus, *sy* fessura di Silvio.

Partendo dalla fissura Sylvii, si osserva che le circonvoluzioni principali formano nella maggior parte degli animali (ciò si vede assai evidente negli animali rapaci) un arco più o meno curvo con asse trasversale, intorno al solco di Silvio: basandosi su ciò, si sono designate quali circonvoluzioni primitive tipiche (*Huschke*). Però sono specialmente i cervelli dei primati e dell'uomo, che solo con un certo sforzo possonsi riportare a questo tipo.

Negli animali rapaci noi troviamo risultare, per la presenza di due o tre solchi arcuati, tre (p. es. Lutra, Mustela) o quattro (p. es. Canis, felis) circonvoluzioni arcuate disposte intorno alla scissura di Silvio (fig. 30, 1, 2, 3, 4).

In avanti meritano pure considerazione due altri solchi speciali, i quali sono assai caratteristici ed hanno significato fisiologico, per cui meritano di essere descritti. Dal margine del mantello parte un solco trasverso, estendendosi alquanto sulla superficie dell'emisfero: siccome i solchi corrispondenti di due emisferi tagliano il margine del mantello ad angolo retto e formano così un solco crociato, si dà a questo il nome di sulcus cruciatus (fig. 30, *cr*); e quella piega che parte dalla circonvoluzione arcuata superiore e circonda questo solco fu detta Gyrus Sigmoideus (fig. 30. S). Il secondo solco degno di menzione parte dal solco che delimita l'emisfero verso il Lobus olfactorius, e si porta obbliquamente in alto e in avanti; sulcus praesylvius (fig. 30, *prs*); la sua estremità superiore ed anteriore vedesi al davanti del Gyrus Sigmoideus, anche osservando il cervello di cane dall'alto.

Anche il cervello dei Cetacei, particolarmente ricco in circonvo-

luzioni, presenta quattro circonvoluzioni arcuate complicate da numerose piccole sporgenze.

Singolari rapporti noi troviamo nelle scimmie. Mentre le più piccole (Apali) presentano un cervello quasi affatto privo di solchi, negli animali più grossi di questo genere, noi vediamo innanzi tutto un solco, il quale può essere riconosciuto quale corrispondente al solco centrale (fig. 31, *c*).

Inoltre si osserva in essi (con eccezione delle scimmie antropomorfe) un solco profondo, il quale limita in avanti il lobo occipitale quasi affatto privo di circonvoluzioni, il solco delle scimmie (fig. 31, *a*).

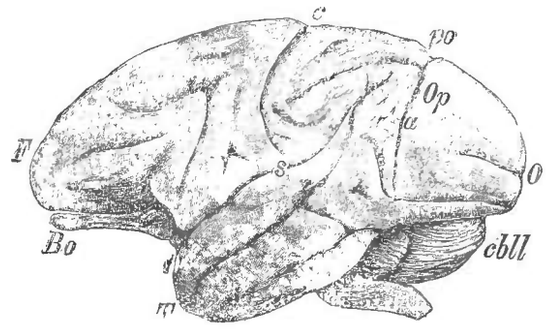

Fig. 31. — Cervello di Cercopithecus. Visto di lato. Grandezza Naturale.
a fessura delle scimmie, *Bo* Bulbus olfactorius, *c* fessura centrale, *cbll* cervelletto, *F* polo frontale, *O* polo occipitale, *Op* operculum, *po* Sulcus parieto-occipitalis, *s* fessura di Silvio, *T* polo temporale.

Il solco delle scimmie, nelle vicinanze del margine del mantello, passa superficialmente nella fissura parieto-occipitalis, per cui si potrebbe essere indotti a considerarlo soltanto quale parte esterna assai sviluppata di quest'ultima. Infatti, esso risulta dal fatto che il lobo occipitale scivola in avanti sopra la parte del lobo parietale situata nel profondo (circonvoluzioni di passaggio del *Gratiolet*), formando un coperchio (Operculum) facile a togliere. Il cervello delle scimmie antropomorfe si avvicina al tipo umano nella maggior parte dei rapporti.

Baracchi C., Sulle circonvoluzioni cerebrali. Modena 1879. *Beer B.*, Ueber die Furchen der Convexität der Grosshirnhemisphären des menschlichen Fötus. Wr. medic. Presse 1889. *Benedikt*, Anatomische Studien an Verbrechergehirnen. Wien 1879. *Betz*, Nachweis zweier Gehirncentra. Centralblatt f. d. medic. Wisseuschaft 1874. *Bischoff Th.*, Die Grosshirnwindungen des Menschen. Abh. d. k. bayer. Akad. d. Wissensch. 1868. *Bischoff Th.*, Das Hirngewicht des Menschen. Bonn 1880. *Broca P.*, Anatomie comparée du cerveau. Revue d'anthropologie 1878—1879. *Calori*, Del cervello nei due tipi brachicefalo e dolicocefalo. Bologna 1870. *Chiarugi G.*, La forma del cervello umano. Sieoa 1886. *Eberstaller O.*, Zur Oberflächenanatomie der Grosshirnhemisphären. Wr. medic. Blätter 1884. *Eberstaller O.*, Zur Anatomie und Morphologie der Insula Reilii. Anatom Anzeiger II 1887. *Eberstaller O.*, Das Stirnhirn. Wien 1890. *Ecker A.*, Die Hirnwindungen des Menschen. 2. Aufl. 1883. *Exner S.*, Untersuchungeo über die Localisation der Functionen in der Grosshirnriode des Menschen. Wien 1881. *Ferrier*. The functions of the brain. 2 Aufl. London 1886. *Flesch M.*, Untersuchungen über Verbrechergehirne. Würzburg 1886

Gavoy, Atlas d'Anatomie topographique du cerveau. Paris 1882. *Giacomini C.*, Varietà delle circonvoluzioni cerebrali dell' uomo. Torino 1882. *Giacomini C.*, Guida allo studio delle circonvoluzioni cerebrali dell' uomo. Torino 1884. *Gratiolet*, Mémoire sur les plis cérébraux de l'homme et des primates. Paris 1854. *Goldberg*, Zur Morphologie der Insula Reilii. Anatom. Anzeiger II, 1887. *Hamy*, Contribution à l' étude du developpement des lobes cérébraux. Revue d' Anthropologie 1873. *Hervè G.*, La Circonvolution de Broca. Paris 1888. *Heschl R.*, Die Tiefenwindungen des menschlichen Grosshirns und die Ueberbrückung der Centralfurche. Wr. med. Wochenschrift 1872. *Heschl R.*, Ueber die vordere quere Schläfenwindung. Wien 1878. *Hitzig* Untersuchungen über das Gehirn. Berlin 1874. *Krueg J.*, Ueber die Furchung der Grosshirnrinde der Ungulaten Zeitschr. f. wissenschatliche Zoologie 1875. *Krueg J.*, Ueber die Furchen auf der Grosshirnrinde der zonoplacentalen Säugethiere. Zeitschr. f. wissenschaftliche Zoologie 1880. *Kundrat*, Ahinencephalie. Graz 1882. *Lachi*, Le circonvoluzioni cerebrali dell' uomo. Siena 1880. *Leuret* und *Gratiolet*, Anatomie comparée du système nerveux. Paris 1839—1857. *Lussana*, Compendio anatomico delle circonvoluzioni cerebrali. Milano 1866. *Mendel* « Gehirn ». *Eulenburg's* Real-Encyklopädie. 2. Aufl. 1886. *Meynert*, Die Windungen der convexen Oberfläche des Vorderhirns Arch. f. Psych. 1877, VII. B. *Mingazzini*, Ueber die Entwickelung der Furchen und Windungen des menschlichen Gehirns. Moleschott's Unters. XIII. Bd. 1888. *Mingazzini*, Ueber die Furchen und Windungen des Gehirns des Primaten und der menschlichen Frucht. Moleschott's Unters., XIV. *Monselise*, Le pieghe degli emisferi cerebrali. Verona 1879. *Nothnagel*, Ueber die Localisation der Gehirnkrankheiten. Wiesbaden 1887. *Obersteiner*, Die motorischen Leistungen der Grosshirnrinde. Wr. med. Jahrb. 1878. *Owen*, On the Anatomy of Vertebrates III. 1868. *Passet*, Ueber einige Unterschiede des Grosshirns nach dem Geschlecht. Arch. f. Anthropologie 1883, XIV. Bd. *Pansch*, Die Furchen und Wülste am Grosshirn des Menschen. Berlin 1879. *Pozzi*, Circonvolutions cérébrales Dictionn. encyclop. 1875. *Rüdinger*, Ein Beitrag zur Anatomie des Sprachcentrums. Jubiläumsschrift f. Bischoff 1882. *Rüdinger*, Ein Beitrag zur Anatomie der Affenspalte. Festschr. f. Henle 1881. *Rüdinger*, Vorläufige Mittheilungen über die Unterschiede der Grosshirnwindungen nach dem Geschlechte. München 1877. *Schäfer* und *Horsley*, Proc. Royal Soc., XXXVI. Bd. und Philos. Trans. CLXXIX. Bd. *Schnopfhagen*, Ueber die Entstehung der Windungen. Psych. Jahrb. IX. Bd. *Seitz*, Ueber die Bedeutung der Hirnfurchung. Wien 1887. *Semon* und *Horsley*, Exper. Invest. of the central motor innervation of the Larynx. Phil. Trans. CLXXXI. Bd. 1890. *Sernow*, Die individuellen Typen d. Hirnwindungen. Moskau 1877. *Tenchini*, Sopra alcune varietà della Scissura di Rolando. Riv. sperimentale di freniatria. 1883. *Turner*, The Convolutions of the human cerebrum. Edinburg 1866. *Wagner R*, Vorstudien zu einer wissenschaftl. Morphologie des Gehirns. Göttingen 1860—62. *Weisbach*, Die Supraorbitalwindungen des menschlichen Gehirns. Wr. med. Jahrb. 1870. *Wernicke*, Das Urwindungssystem des menschlichen Gehirns. Arch. f. Psychiatrie. VI. 1886. *Wilder*, Human cerebral fissures. American Naturalist 1886. *Zuckerkandl E.*, Ueber den Einfluss des Nahtwachsthums und der Schädelform auf die Richtung per Gehirnwindungen. Wr. med. Jahrb. 1883. *Zuckerkandl E.*, Ueber Defecte an der Sprachwindung. ibid. *Zuckerkandl E.*, Ueber das Riechcentrum. Stuttgart 1887.

Volume e peso del cervello.

Da uno studio sul volume del cervello noi non ci dobbiamo attendere (nel caso più favorevole) senonchè una conclusione sul grado delle funzioni intellettuali, alle quali l'organo è destinato. Osservisi però che se noi giungiamo a questo risultato, egli è specialmente per numerose circostanze esterne, spesso soltanto sociali, e ciò anche il più minuzioso studio del cervello non può e non potrà mai rivelare. Questa sola considerazione basta già per provarci, che un assoluto rapporto fra volume del cervello e intelligenza non può essere stabilito.

Ma un fatto molto più importante può ancora essere citato; di due cervelli di uguale volume può uno distinguersi per una maggiore

attività, per il fatto che la sua struttura è più perfezionata, e che i singoli elementi che lo compongono, sono sopratutto più atti a quelle date funzioni.

Di regola non si usa misurare il volume del cervello, ma se ne ricerca il peso. Per conseguenza noi avremo inanzi tutto a ricercare in quale rapporto il peso del cervello sta con le sue più alte funzioni.

Relativamente al metodo da seguirsi per la ricerca del peso del cervello diremo che devonsi prima togliere le membrane cerebrali interne. Queste e il siero contenuto negli spazi subaracnoidei, pesano in media, secondo *Broca*, nell'uomo gr. 55,8, nella donna 48,7. Nei pazzi *Morselli* trovò (anche comprendendo quei casi nei quali erano presenti alterazioni di alto grado delle meningi), questi numeri più alti, cioè gr. 124,5 e gr. 93,3.

Anche il punto di divisione fra cervello e midollo spinale non è ugualmente inteso dai diversi autori, per cui ne risulta una differenza di più grammi. Da ultimo a seconda della quantità maggiore o minore di liquido che cola dalle cavità cerebrali, si ha pure una notevole differenza nel peso generale.

Se si prende in considerazione soltanto i cervelli di adulti, allora noi otteniamo un peso medio per l'uomo di 1360 grammi e per la donna di 1230.

Fra i dati che possono avere una certa influenza sul peso del cervello, astraendo dal sesso, sono ancora da ricordare, l'età, la lunghezza del corpo e il peso del corpo, la razza e da ultimo certi stati morbosi, i quali cagionano un aumento o una diminuzione del peso del cervello.

Per quanto riguarda l'età abbiamo, che il cervello già per tempo presenta un considerevole sviluppo e raggiunge il limite massimo verso il ventesimo anno, limite al quale si mantiene circa fino al sessantesimo anno nell'uomo (fino al cinquantesimo nella donna); dopo questa età si ha una diminuzione costante nel peso del cervello.

Il rapporto fra il peso del cervello e il peso di tutto il corpo viene designato quale peso relativo del cervello.

Esso, secondo *Thurnam*, viene calcolato nell'uomo adulto nel rapporto di 1 : 33 e nella donna di 1 : 31,9. Nei neonati questo rapporto viene calcolato da 1 : 5,8 — 1 : 6,5 : per cui in essi il cervello è relativamente più voluminoso che negli adulti.

Se si paragona i pesi dei cervelli di diverse persone con riguardo alla lunghezza del corpo, allora si vede che i primi aumentano con maggior lentezza di questa: così a mo' d'esempio in uomini di 150 cm. di altezza per ogni centimetro di lunghezza del corpo abbiamo gr. 8,7 di cervello, però con una altezza di 190 soltanto gr. 7,1.

Per quanto poi riguarda le razze, il materiale che possediamo è

ancora insufficiente per pretendere che i risultati da esso ottenuti presentino la dovuta perfezione.

Quando non vi sia possibilità di pesare il cervello, la misura dei solchi interni del cranio costituisce un discreto punto di appoggio per concludere sul peso del cervello, naturalmente a patto di fare alcune correzioni. Con questo metodo ci è data la possibilità, di studiare il peso del cervello delle razze, le quali sono rappresentate nelle nostre raccolte antropologiche soltanto dal cranio, e anche di razze le quali si sono estinte. Così *Broca* trovò il contenuto medio di 115 crani del dodicesimo secolo, di cmc. 1426, quello di 125 crani del diecinovesimo secolo (specialmente di Parigini) di cmc. 1461,5, quindi considerevolmente maggiore; da tutto questo egli conclude ammettendo un aumento del peso del cervello.

Soltanto pochi animali possedono un cervello più pesante di quello dell'uomo.

Fra i più pesanti è quello dell'elefante; esso raggiunge il peso di 4000-4600 grammi. Anche il cervello delle grosse fiere raggiunge 3000 grammi (*Beauregard*), per contro il cervello del cavallo pesa soltanto 600-680 gr., quello del toro 400-450 gr., il cervello del gorilla non oltrepassamai 500 grammi.

Il peso relativo del cervello negli animali è sottoposto ad oscillazioni ancora maggiori che nell'uomo. Non è giusto quanto si dice, che cioè l'uomo possegga il maggiore peso relativo del cervello, egli è superato in ciò da alcuni uccelli cantatori e da alcune piccole scimmie.

Se si tenta un parallelo fra il volume del cervello, e rispettivamente fra il suo peso e la funzione intellettuale, allora si giunge alla conclusione che esso deve accettarsi soltanto con grandi riserve.

Senza dubbio lo studio di molti cervelli ci dice che i più pesanti sono più numerosi fra uomini colti, mentre per contrario i cervelli leggeri predominano nelle classi inferiori poco colte; però in un singolo caso un cervello pesante non può essere considerato come segno di sviluppata intelligenza, ed ugualmente un cervello piccolo (a meno che non vengano oltrepassati certi limiti) non devesi considerare come espressione di facoltà intellettuali limitate. Il grande uomo di stato Gambetta aveva un cervello di 1100 grammi soltanto, d'altra parte si conoscono tre cervelli che oltrepassano il peso di 2000 grammi; cioè quello di un operaio a nome Rustan (secondo *Rudolfi* di 2222 grammi, secondo più recenti dati però oltrepasserebbe soltanto di poco i 2000), quello del grande poeta Turgenjeff, 2012 grammi, e quello di un uomo di mediocre intelligenza e delle migliori società, di circa 2028 grammi (*Obersteiner*); quale limite inferiore oltre il quale il peso del cervello non può scendere senza essere collegato con una diminu-

zione considerevole delle funzioni dello spirito — Idiozia — può essere stabilito quello di 1000 grammi per l'uomo, di 900 per la donna. Eccezionalmente leggero era il cervello di una donna morta in un ricovero di Vienna e la cui intelligenza erasi sviluppata a metà soltanto; 470 grammi (*Hess*).

I cervelli degli idioti possono scendere fino a 300 grammi, il più leggero fu descritto da *Marschall* e pesava 241 grammi. Il cervello dell'idiota Mottex pesava 369 grammi.

Ne consegue quindi questa legge:

Un rapporto fra il peso del cervello e l' intelligenza esiste solo nel senso, che, in generale, nelle razze intellettualmente più elevate e nei ceti con prevalente lavoro intellettuale si trovano i cervelli più pesanti, e che il peso del cervello deve oltrepassare un limite minimum perchè le funzioni intellettuali si compiano in modo normale.

Partendo dal fatto che propriamente soltanto la corteccia cerebrale cade in considerazione per giudicare delle funzioni intellettuali, si è anche cercato di misurare direttamente *tutta la superficie* del cervello.

Siccome in questo caso bisognerebbe penetrare fra le singole circonvoluzioni, così il compito di misurare la superficie di un cervello umano può essere risolto soltanto con gravi difficoltà. Di tutti i metodi tentati a questo scopo, quello di *Hermann Wagner*, quantunque assai lungo, è ancora quello che ha dato risultati più vicini al vero. Si rivestiva il cervello in tutta la sua superficie con piccoli foglietti d'oro, i quali venivano riuniti ed eventualmente pesati, e così rappresentavano la superficie generale del cervello. La superficie cerebrale del matematico Gauss ammontava a 221,005 millimetri quadrati (quindi un quadrato con lati di poco meno di $^1/_2$ metro); *Wagner* calcolò la superficie del cervello di un operajo soltanto 187,672 m.m.q.

Di grande significato sarebbe una esatta conoscenza del *peso delle singole parti del cervello.* Però siccome la divisione del cervello in singole parti è sempre più o meno arbitraria, così si procederà con molta precauzione nel giudicare dei numeri ottenuti con queste pesate.

Meynert, dividendo il cervello in mantello cerebrale, tronco cerebrale e cervelletto, ottenne con accurate pesate il seguente rapporto procentuale:

	Mantello cerebrale	Tronco cerebrale	Cervelletto
Uomini	78,5	11,0	10,5
Donne	78,3	11,1	10,6.

In queste ricerche il peso del mantello cerebrale oscillava fra 1250 e 570 grammi, quello del tronco cerebrale fra 168 e 84, e quello del cervelletto fra 180 e 99.

Non si deve sorvolare sul fatto che *Meynert* pesò soltanto i cervelli di adulti pazzi:

I due emisferi del cervello hanno pres'a poco lo stesso peso: però *Boyd* trovò quasi sempre l'emisfero sinistro più pesante di alcuni grammi di quelli di destra.

Una suddivisione di un emisfero cerebrale in singoli lobi non è fissata da linee di divisione nette e ben stabilite, per cui questo fatto avrà un contraccolpo sulle singole pesate parziali.

Per quanto si riferisce al *peso del cervello dei pazzi* le ricerche di *Meynert* dànno che il più piccolo peso si osserva nella dementia paralytica e poscia nell'alcoolismo cronico. Nei paralitici l'atrofia del cervello interessava quasi completamente il tronco cerebrale: il cervelletto quasi non era affetto.

Come noi abbiamo detto, il peso del cervello negli idioti scende ancora più in basso e raggiunge in essi il valore minimo. Le differenze in peso dei due emisferi sono più frequenti nei pazzi; una differenza di peso di più di 20 grammi deve in ogni caso essere già considerata come anormale.

Da un grande numero di pesate *Pfleger* conclude che in coloro i quali muojono per malattie croniche il cervello si presenta del 2-5 % più leggero e che questa perdita di peso è ugualmente ripartita fra le tre principali parti del cervello.

I metodi per calcolare il *peso specifico* del cervello in toto, sono in generale abbastanza incerti; per contro quello di *Sankey*, per la ricerca del peso specifico di piccoli pezzi del cervello, è in generale da consigliarsi: cessa quivi anche la necessità di una pesata accurata.

Si preparano soluzioni saline (da preferirsi il solfato di magnesia) di densità stabilite, e invero da 1,024, 1,026, 1,028 e così di seguito fino a circa 1,050, quindi in tutto 14 differenti soluzioni. Si sceglie un piccolo pezzo delle regioni cerebrali da studiarsi e si immerge in una di queste soluzioni: se esso cade sul fondo, il suo peso specifico è maggiore di quello del liquido; se galleggia, il suo peso specifico è minore; se poi esso sta in qualunque parte del liquido, allora si è trovato il vero peso specifico. Se p. es. esso cade sul fondo a 1,034 e galleggia a 1,036, allora il suo peso specifico sta nel mezzo, ed è rappresentato da 1,035. Si deve osservare attentamente il modo di comportarsi del pezzo al momento dell'immersione nel liquido, ed evitare per quanto è possibile l'aderenza di bolle di aria.

La tabella che segue mostra i numeri medî ottenuti mediante un grande numero di pesate.

Cervello											Cervelletto				
Emisfero sinistro				Emisfero destro											
Corteccia															
F.	P.	O.	T.	F.	P.	O.	T.	Midoll.	C. Stri.	Tcil. ot.	Corteccia	Midol.	C. dnt.	Pont.	Md. o.
1.0308	1.0326	1.0360	1.0330	1.0307	1.0325	1.0362	1.0326	1.0412	1.0378	1.0402	1.0376	1.0412	1.0400	1.0413	1.0371

La corteccia frontale è sempre la più leggera, quella occipitale la più pesante; la corteccia parietale e quella temporale occupano un posto intermedio. Il midollo centrale del cervello e del cervelletto sono ugualmente e molto pesanti, soltanto il ponte sembra un po' più pesante.

Il thalamus opticus ha un peso specifico più alto del corpus striatum. Una maggior ricchezza in midollo fa specialmente aumentare il peso specifico. Si divise in tre strati uguali la corteccia di una circonvoluzione centrale anteriore, e si trovò il peso specifico di essi dall'esterno all' interno di 1,028, 1,034, 1,036.

Quindi lo strato più interno con le sue grosse fibre raggianti si presenta il più pesante. Le fibre tangenziali della superficie sono disposte in strato troppo sottile e quindi non in grado di coprire il difetto delle fibre raggiate ancora numerose nello strato medio. A questo diverso peso specifico nei varî strati corticali devesi aver riguardo nello studio della corteccia delle diverse regioni dell'emisfero.

Quale influenza esercitino diversi fattori, quali l'età, le malattie e così di seguito nel peso specifico del cervello e le sue parti, potrebbe essere definito soltanto da una serie assai numerosa di osservazioni.

Parchappe, Sur le volume de la tête et de l'encephale chez l' homme. Paris 1837. *Reid,* Monthly Journal of. med. science 1843. *Peacock,* Monthly Journal of. med. science, VII, 1846. *Huschke*, Schädel, Hirn und Seele. 1854. *Wagner R.*, Vorstudien zu einer künftigen wissenschaftlichen Morphologie des Gehirns. Abh. d. k. Gesellsch. d. Wiss. zu Göttingen, IX und XI. Bd. 1860 und 1862. *Wagner H.*, Massbestimmungen der Oberfläche des grossen Gehirns. Göttingen 1864. *Thurnam,* On the weight of the brain. Journ. of ment. sc. 1866. *Meynert*, Das Gesammtgewicht und die Theilgewichte des Gehirns. Vierteljahrschr. f. Psychiatrie I. 1867. *Davis*, Contribut. tow. determining the weight of the brain in differ. races of man. 1868. *Weisbach,* Gehirngewicht, Capacität und Umfang des Schädels. Wr. med. Jahrb. 1869. *Le Bon*, Rech. anatom. et mathem. sur le volume du cerveau. Revue d' Anthropol. 1879. *Bischoff Th.*, Das Hirngewicht des Menschen. Bonn 1880. *Pfleger Lud.*, Untersuchungen über das Gewicht des menschlichen Gehirns. Jahrb. f. Psych 1881. *Tigges*, Das Gewicht des Gehirns und seiner Theile bei Geisteskranken. Allg. Zeitschr. f. Psych 1888. XLV. Bd. *Morselli,* Sul peso dell'encefalo. Riv. sperim. XIII. 1888. *Obersteiner*, Ein schweres Gehirn. nebst Bemerkungen über das specif. Hirngewicht. Centralbl. f. Nervenh. 1890. *Sankey*, Brit. and for. med. Review 1853, *Bastian,* On the specific Gravity of different parts of the human brain. Journ. of ment. sc. 1861.

TERZA PARTE

ELEMENTI D'ISTOLOGIA DEL SISTEMA NERVOSO CENTRALE.

Per potersi formare un giusto concetto sulla struttura del sistema nervoso centrale, è assolutamente necessario conoscere esattamente tutti gli elementi di cui esso si compone.

Non è a credere che siano soltanto elementi nervosi quelli che entrano a costituire il sistema nervoso centrale; essi sono intrecciati con elementi di differente natura, che servono loro di sostegno e presiedono alla loro nutrizione.

Io do qui appresso un elenco di tutti i tessuti che possono trovarsi nel sistema nervoso centrale e che noi descriveremo nell'ordine qui esposto.

A Tessuti nervosi:
1. Fibre nervose.
2. Cellule nervose.

B. Tessuti non nervosi.
1. Epitelî.
2. Vasi.
3. Tessuti di sostegno
   a) Tessuto connettivo.
   b) Neuroglia.

Tessuti nervosi.

1. Fibre nervose.

Noi vedremo tosto che si debbono distinguere differenti specie di fibre nervose — a tutte però è comune una parte, la cui presenza soltanto è caratteristica, ed e il **Cilindro dell'asse** (Cylinder axis, nastro primitivo, fibra dell'asse). Lo si distingue difficilmente nelle fibre nervose periferiche fresche: esso è solo visibile dopo il trattamento con differenti reagenti, così che si potè a lungo dubitare della sua preesistenza nelle fibre viventi e presentarlo quale prodotto artificiale.

Per rendere evidente il cilindro dell'asse, si hanno molti metodi. Si prende un nervo assai fresco d'un animale ucciso poco prima — il nervus ischiadicus della rana si presta assai bene per le sue grosse fibre — se ne dissocia una parte sopra un vetrino porta-oggetti nel modo più rapido e preciso che sia possibile, senza altra aggiunta che di un po' di siero, avendo cura di dissociare le singole fibre fra di loro. In seguito si lascia cadere sul preparato una goccia di Collodion e si copre con un vetrino copri-oggetto. Dopo ciò si vedrà tosto i cilindri dell'asse decorrere quali nastri di tinta scura nell'interno delle fibre: però questo preparato si conserva soltanto per breve tempo; più semplice riesce il dissociare le fibre nervose in $^1/_2$ di alcool di *Ranvier* (2 parti di acqua e 1 parte di alcool al 90%).

Se si immerge per 24 ore un pezzo di nervo fresco, grossolanamente dissociato, in una soluzione debole di acido iperosmico (0.1%), e lo si dilacera dopo di averlo ben lavato, allora si ottiene un preparato, che in una ad altri numerosi dettagli che saranno più tardi descritti, lascia pure vedere il cilindro dell'asse quale nastro chiaro situato nel centro. Queste fibre si possono poscia colorare con picro-carminio o fucsina.

Per isolare le fibre nervose periferiche fresche, ciò che sovente è assai difficile, *S. Mayer* suggerisce il seguente metodo: si separa dalla continuità di un grosso nervo un pezzo lungo circa $^1/_2$ cm. ed in modo tale che esso rimanga unito al muscolo. Quindi lo si separa da questo senza scuoterlo onde trasportarlo sopra un base a fondo oscuro. Tosto si osserva che la guaina nervosa si retrae, in corrispondenza delle due sezioni dal suo contenuto, che si presenta come la vera sostanza nervosa rifrangente, mista solo con una piccola parte di tessuto non nervoso. Quindi si fissa con uno stiletto il nervo in un punto determinato, ed in questo modo si può, per mezzo di una leggera trazione fatta con un altro stiletto, far uscire un sottile fascio fibroso che sporga già da una delle estremità sezionate della guaina, che si lascia dissociare senza speciale resistenza.

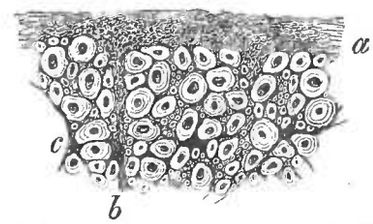

Fig. 32. — Taglio trasversale del cordone anteriore del midollo spinale. Coloraz. al carminio. Ingrandimento 150. *a* strato periferico corticale grigio, *b* piccolo setto. Nella sostanza midollare si vedono altre grosse e piccole fibre nervose tagliate trasversalmente, tre cellule connettive, una di esse è segnata con *c*.

I tagli colorati al carminio praticati in midollo spinale o allungato induriti in bicromato di potassa dànno preparati nei quali le fibre nervose presentano i cilindri dell'asse distintamente coloriti in rosso, tanto in sezioni trasversali che in altre longitudinali (fig. 32). Nello stesso modo possonsi preparare i tronchi nervosi periferici, oppure lacerandoli.

Nei metodi di preparazione ora esposti il cilindro dell'asse appare

quale nastro omogeneo, il quale lascia scorgere in generale numerose spire e sinuosità nell'interno delle fibre nervose, però esse devonsi ritenere quali prodotti artificiali dell'induramento (fig. 33). Le fibre nervose, indurite nell'alcool secondo *Fleischl*, conservano meglio il loro cilindro dell'asse.

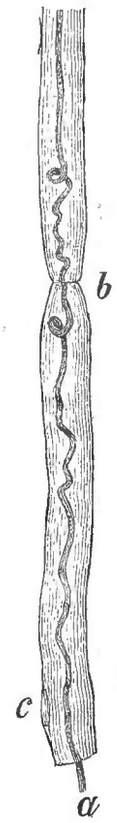

Fig. 33. — Fibra periferica midollata. Induramento in bicrom. di potassa. Coloraz. in carminio. Preparazione per dilaceraz. Ingrandimento 200. *a* Cilindro dell'asse attorcigliato, *b* strozzamento di *Ranvier*, *c* nucleo della guaina di *Schwann*.

Adoperando altri metodi, si riesce a scoprire nuovi particolari nella struttura del cilindro dell'asse. L'opinione più comune lo considera come un tubo cavo (guaina del cilindro dell'asse) riempito di una sostanza vischiosa (secondo altri assai fluida), nella quale sta un discreto numero di fibrille (fibrille primitive). Il loro numero dipende dallo sviluppo del cilindro dell'asse (*Kupffer* contò nelle grosse fibre del nervo sciatico della rana oltre cento fibrille primitive). Il loro diametro, del resto inuguale, è quasi sempre così piccolo che anche con forti ingrandimenti riesce impossibile di misurare la loro grossezza. Queste fibrille sono in generale assai stipate nel centro del cilindro dell'asse, mentre che la periferia ne appare spesso priva. Le fibre nervose nel cordone ventrale del gambero essendo del tutto fresco, ed esperimentando in una goccia di sangue dello stesso animale, mostrano queste fibrille disposte quale cordone centrale (*Remak*, *Freud*). Dopo la macerazione di fibre nervose fresche in debole soluzione di acido cromico (1:2000), la struttura fibrillare del cilindro dell'asse diventa qualche volta ancor più evidente. Per preparati durevoli *Kupffer* raccomanda il seguente metodo: il nervo è fissato nel luogo che occupa normalmente. Ciò si ottiene, secondo *Ranvier*, poggiando il pezzo di nervo fresco sopra un bastoncino (p. es. uno zolfanello); il bastoncino fu in precedenza un poco incavato nella sua parte mediana, ed il nervo viene fissato su di esso con due legature praticate alle due estremità. Il nervo ed il bastoncino vengono immersi per due ore in una soluzione di acido osmico al 0,5%, per altre due ore sono lavati in acqua distillata e da ultimo vengono immersi per due giorni in una soluzione acquosa concentrata di fucsina acida. *Jacobi* trova che una soluzione acquosa concentrata di bruno di *Bismarck*, usata in ugual modo, è migliore.

Quindi si disidrata per 6-12 ore in alcool assoluto, si rischiara il nervo in olio di garofano, si avvolge con paraffina (si lascia per 24 ore in paraffina ad una temperatura superiore di poco al suo punto di liquefazione), e da ultimo si fanno tagli longitudinali e trasversali. I preparati così ottenuti mostrano le fibrille primitive assai distinte

(fig. 32). In quei punti delle fibre nervose che noi impareremo più tardi a conoscere quali strozzature del *Ranvier*, le fibrille del cilindro dell'asse si presentano più compatte (*Boveri*).

Apathy vede queste fibrille primitive nei nervi viventi soltanto nella parete esterna del tubo dell'asse; le immagini suddescritte risulterebbero soltanto dal raggrinzamento prodottosi all'occasione dell'induramento. Un certo numero di nuovi indagatori trova teso in tutto il cilindro dell'asse un finissimo reticolo, un tessuto di sostegno: in questo soltanto decorrerebbero le fibrille primitive (*M. Joseph*), oppure queste non esisterebbero; il tessuto di sostegno stesso sarebbe da considerarsi quale sostanza contrattile (*Heitzmann*).

Fig. 34. — Fibra nervosa periferica di rana. Acido iperosmico e bruno di Bismarck. *a* Taglio longitudin., *b* taglio trasversale. Ingrandimento 1000.

Dalle ricerche di *Leydig* e *Nansen*, alle quali si associa in parte *Retzius*, la struttura del cilindro dell'asse risulterebbe affatto diversa. Esso sarebbe formato da un grande numero di tubi primitivi strettamente adagiati gli uni agli altri, costituiti da una guaina connettiva estremamente sottile (Spongioplasma) e da un contenuto vischioso (Jaloplasma). I punti ingrossati delle guaine fra i tubi primitivi darebbero l'immagine apparente delle fibrille primitive; per conseguenza non sarebbero queste ultime, ma per l'appunto quei punti, che si sono ritenuti finora come sostanza interposta fluida, che costituirebbero la parte fisiologicamente più importante del cilindro dell'asse.

In considerazione del fatto, che, relativamente alla fina struttura del cilindro dell'asse, le opinioni sempre più si fanno disparate e, specialmente in riguardo alle sostanze conduttrici nei nervi, la teoria delle fibrille e quella dell'jaloplasma si trovano di fronte, dovevano le diverse opinioni essere quivi menzionate.

Se si lascia macerare un piccolo pezzo di sostanza bianca del midollo spinale di un animale da poco ucciso, in una soluzione acquosa di nitrato di argento (1 : 400) per 8-14 giorni ed allo scuro, quindi si dilacera in una goccia di glicerina e si espone il preparato per poco tempo all'azione della luce, allora si trova molti cilindri dell'asse provvisti di midollo, i quali appajono colorati in bruno dall'argento per un lungo tratto del loro percorso. Con un'ispezione accurata si vede che questa colorazione in generale non è continua, ma che invece si ha una successione di nastri oscuri e chiari. La lunghezza di queste striscie è variabile (1-4 μ), però rimane di regola costante in un piccolo decorso del cilindro dell'asse, così che esso presenta una striatura trasversale fina ed uniforme, contrariamente alla striatura longitudinale che i metodi precedenti ci avevano presentato (fig. 33).

Questa colorazione bruna con l'argento interessa solo in apparenza il cilindro dell'asse stesso; infatti è una membrana delicata, estremamente sottile, che rappresenta il tubo nel quale la sostanza liquida del cilindro dell'asse è contenuta insieme alla fibrilla.

Fig. 35. — Cilindro dell'asse della sostanza bianca del midollo spinale, la cui guaina si presenta striata trasversalmente mediante trattamento con nitrato d'argento, strie di *Frommann*. In *a* cilindro dell'asse nudo. Ingrandimento 400.

Guaina del cilindro dell'asse. Si vede spesso il cilindro dell'asse coagulato ed incoloro sporgere per un piccolo tratto dalla sua guaina. Come si ottenga questo singolare prodotto dell'impregnazione con l'argento, non può ancora dirsi, però sarebbe del tutto erroneo il volerlo unicamente considerare quale un prodotto artificiale. Lo spessore del cilindro dell'asse, non sta sempre in diretto rapporto con la larghezza delle strie trasversali. Queste, descritte per primo da *Frommann* (d'onde il nome di strie di *Frommann*) si trovano nei nervi periferici, come pure nelle fibre ancora sprovviste di mielina del midollo di animale neonato.

La guaina del cilindro dell'asse nella maggior parte delle fibre nervose è circondata ancora da uno o più involucri, cioè la guaina midollare. la guaina di *Schwann* e la guaina delle fibrille. Queste tre membrane si trovano nella maggior parte delle fibre nervose periferiche, per conseguenza esse formeranno subito per noi materiale di osservazione.

La guaina midollare, andando verso l'esterno, segue immediatamente alla guaina del cilindro dell'asse: nelle fibre nervose fresche essa comincia tosto a coagulare specialmente negli strati esterni, d'onde ne consegue l'aspetto delle fibre dette a doppio contorno (fig. 34). Più tardi la mielina coagula fino al cilindro dell'asse in una massa globosa, così che la fibra nel suo insieme riesce ancor più alterata, come fu specialmente studiato da *Boll.* Alle estremità della fibra nervosa questi prodotti della coagulazione escono sotto forma di gocce, speciali, rotonde, multiformi, a doppio contorno, gocce di mielina.

Fig. 36. — Una fibra nervosa midollata fresca del nervus ischiadicus della rana. Coagulazione incipiente della mielina, in *a* il cilindro dell'asse è un po' libero, in *b* gocce di mielina fuoruscenti. Ingrandimento 200.

L'origine di queste formazioni mieliniche devesi ricercare con *Gad* e *Heymanns,* nel rigonfiamento della lecitina presente nella guaina mielinica con formazione di membrane di precipitazione. Con acido osmico si colorano solo queste membrane delle gocce mieliniche, non il loro contenuto.

La più gran parte dei materiali di colorazione, p. es. il carminio, sono assai poco assorbiti dalla mielina, per conseguenza anche nei preparati induriti, e dopo trattamento con i materiali di colorazione su esposti, essa rimane priva di colore. Un taglio trasversale, praticato in un nervo periferico o nel midollo spinale, mostra quindi attorno ai cilindri dell'asse lo spazio chiaro della mielina, ed in vero a strati concentrici. Spesso alcuni di questi strati concentrici della mielina restano colorati (fig. 32); ne consegue che in un taglio trasversale le guaine mieliniche di alcune fibre rimangono affatto prive di colore, mentre che altre sono distintamente colorate, sebbene spesso solo in alcuni degli strati concentrici.

Fig. 37. — Fibra nervosa periferica del nervus ischiadicus della rana, dopo trattamento con osmio, *a* strozzamento del Ranvier, *b* nucleo della guaina di *Schwann*. Oltracciò si osserva nella guaina midollare tinta in scuro, molte incisure del *Lantermann*. Ingrandimento 200.

Ciò dipende, come pure la struttura concentrica della mielina, dal modo di procedere della coagulazione e non già da una differenza fisiologica ed istologica fra le fibre colorate e quelle prive di colorazione. In tagli longitudinali specialmente, appajono molte fibre le cui guaine sono interrotte da tratti colorati e pallidi. Soltanto la parte esterna periferica della guaina mielinica sarebbe birifrangente (*Bechterew Diomidow*); ne risulterebbe quindi la conclusione che lo strato periferico della guaina midollare sarebbe nella sua struttura essenzialmente diverso dallo strato periassile. Molti metodi di colorazione, specialmente la fucsina acida e l'ematossilina di *Weigert*, come pure molti preparati d'oro hanno per scopo la colorazione della membrana mielinica.

Le fibre nervose che furono immerse per 24 ore, in tutta la loro lunghezza fisiologica, in una debole soluzione di acido iperosmico (0,1 fino 0,2 %) e vengono osservate in glicerina dopo averle in precedenza ben lavate, mostrano sempre distintamente, che la guaina midollare non decorre ininterrotta sul cilindro dell'asse, ma per contro lascia ad intervalli uguali (nella rana fra 1-2 m. m.) degli spazi liberi verso i quali la mielina discende dai due lati a forma di pannocchia, mentre nel centro si vede decorrere il cilindro dell'asse (Fig. 36). Questi spazî liberi furono descritti la prima volta da *Ranvier*, e portano quindi il nome di strozzature del *Ranvier* (Etranglements annullaires). Essi, sebbene meno evidenti, si vedono non solo nelle fibre dissociate di fresco, ma anche nelle fibre nervose viventi nel polmone della rana (*Rawitz*), per cui la loro preesistenza è sicura.

Da ultimo nei preparati all'osmio si osserva, che la mielina è com-

posta di altri piccoli pezzi, i quali sono adagiati sul cilindro dell'asse quali imbuti. Questa particolarità era già nota a *Stilling*, più tardi fu di nuovo descritta quasi contemporaneamente da *Schmidt*, *Lantermann* e *Zawerthal*. Vengono detti segmenti mielinici quei segmenti, fra i quali stanno le incisure. Queste potrebbero forse essere prodotti artificiali: però, sotto tutti i rapporti, il loro regolare apparire dipende dalla proprietà preesistente della mielina di dividersi a questo modo; per conseguenza esse richiamano in ogni caso tutta la nostra attenzione. Tanto le strozzature del *Ranvier*, quanto le incisure da distinguersi completamente da quelle, possono presentare numerose varietà di forma.

La *membrana* di *Schwann* (membrana limitans, Neurilemma esterno) è un tubo sottile ma forte, che aderisce strettamente alla mielina: per conseguenza in condizioni normali essa è tanto poco visibile quanto la membrana del cilindro dell'asse. Però la membrana di *Schwann* è già visibile se in fibre nervose periferiche si fa uscire a gocce la mielina da una estremità per mezzo di una leggera pressione sul vetro.

Un sottile fascio di fibre, fresco il più che sia possibile, viene lavato in acqua ed immerso in una soluzione acquosa di nitrato di argento (3 : 1000) per 10 minuti, al massimo per un'ora, quindi di nuovo lavato nell'acqua ed incluso in glicerina, la quale però deve spostare l'acqua soltanto successivamente, e poco a poco. *Ranvier* raccomanda a questo scopo i nervi toracici del coniglio e del topo. All'animale poco prima ucciso si pratica al lato ventrale una lunga incisione mediana. Se poscia si allontana dal torace con molta precauzione la pelle di un lato, allora si presentano i nervi toracici, i quali vanno come cordoni sottili e bianchi dagli spazî intercostali al tegumento esterno. Dopo di averli bene isolati si aspergono con acqua distillata, quindi con la soluzione d'argento suddetta, dopochè essi diventano presto rigidi. Quindi si asportano e si lasciano alla luce nella stessa soluzione di argento per 5-20 minuti, avendo cura poscia di lavarli bene in acqua distillata.

Se ora si espone il preparato per un certo tempo ad una luce moderata, allora si presentano già a piccolo ingrandimento, delle piccole croci in differenti punti della fibra (fig. 38), il cui significato può essere bene interpretato soltanto se si osservano fibre così preparate e dissociate. Allora si vede che queste croci (fig. 39) constano di un braccio trasversale ed uno longitudinale. Il primo va dalla membrana di *Schwann* fino alla membrana del cilindro dell'asse, e corrisponde ad un diaframma colorato in nero dall'argento, il quale divide l'una dall'altra le due estremità della membrana midollare in corrispondenza della strozzatura di *Ranvier* (che quindi può dirsi membrana intramidollare), e lascia passare il cilindro dell'asse per la sua apertura centrale. Siccome questo diaframma nella sua parte centrale aderente al cilindro dell'asse suole essere più ingrossato, così fu detto da *Ranvier*

rigonfiamento biconico. Spesso questo diaframma si lacera, nella preparazione, alla periferia, come punto più sottile, e allora per spostamento del cilindro dell'asse viene più o meno allontanato dal punto normale. Quale membrana intramidollare altri (*Kuhnt*) designano imbuti membranosi estremamente sottili i quali si estenderebbero, corrispondentemente alle incisure del *Lantermann*, fra la membrana di *Schwann* e la membrana del cilindro dell'asse.



Fig. 38. — Un piccolo pezzo di un nervo periferico dopo trattamento con argento, con molte croci di *Ranvier*. Ingrandimento 30.

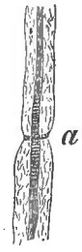

Fig. 39. — Una fibra nervosa midollata isolata dopo trattamento con argento, *a* strozzamento di *Ranvier*. Ingrandimento 200.

Il braccio longitudinale della croce si produce per il fatto che la membrana del cilindro dell'asse si impregna d'argento sopra e sotto questo diaframma in modo che le strie trasversali diventano tanto più indistinte, quanto più esse si allontanano dalla membrana intramidollare. Questa, che rimane intatta nei preparati all'acido osmico, rappresenta un'unione fra la membrana di *Schwann* con quella del cilindro dell'asse. La membrana di *Schwann* possiede fra due strozzature di *Ramvier* un nucleo allungato ovale, il quale in generale mostra alle sue estremità ancora un po' di protoplasma granulare e sta adagiato in una concavità della guaina midollare (soltanto nei pesci si possono trovare più nuclei in un internodium). I nuclei della membrana di *Schwann* spiccano evidentissimi sia colorando con il carmino, sia con i colori di anilina, sia anche nei preparati all'acido iperosmico (fig. 37); in questi ultimi essi sono colorati in grigio verdastro.

Da ultimo ciascuna fibra di un nervo periferico è circondata da un sottile rivestimento variamente aderente; la *guaina avventizia* (guaina di *Henle*, guaina perineurale o fibrillare). Essa si compone di una sottilissima pellicola, nella quale si possono riconoscere sottili fibrille decorrenti secondo la lunghezza (forse si tratta solo di piccole ripiegature). I nuclei che stanno adagiati a questa membrana e che si rendono evidenti colorando con fucsina, secondo *Key* e *Retzius* appartengono alle cellule endoteliali che rivestono la membrana fibrillare. Fra la membrana di *Schwann* e quella fibrillare sta uno spazio linfatico; per ciò la membrana fibrillare potrebbe spesso non essere completamente chiusa.

Fra le numerose e svariate opinioni sulla struttura delle fibre nervose midollate deve essere ricordata quella di *Ewald* e *Kühne*, i quali basandosi sopra le loro esperienze di digestione con pepsina e tripsina ammisero che tutta la membrana midollare sia intersecata da una rete compatta di sostanza cornea (Neurocheratina), nello stesso modo con cui già *Stilling* aveva rappresentato le fibre nervose; però questo reticolo corneo sembra non esistere nelle fibre viventi. Per dimostrare nell'interno della guaina midollare un reticolo corrispondente alla neurocheratina, si raccomanda il metodo proposto da *Platner*: sottili pezzetti freschi di nervo vengono immersi per alcuni giorni in un miscuglio di 1 parte di liquore di sesquicloruro di ferro e 4 parti di acqua. Buona lavatura e trasporto in una soluzione concentrata di dinitroresorcina in alcool al 75. Dopo molti giorni i pezzi sono di un verde cupo e possono quindi essere impregnati in qualche modo per la preparazione di sottili sezioni. *Rezzonico*, *Golgi*, *Cattani* ed altri pretendono di aver veduto speciali fibre ritorte a spirale nelle incisure di *Lantermann*, per ciò in corrispondenza degli imbuti di *Kuhnt*.

Fibre nervose, che presentino tutte le particolarità suddette, si trovano esclusivamente nei nervi periferici.

Cilindri dell'asse che, come fu detto, parlano assolutamente in favore di una fibra nervosa senza alcun altro rivestimento si trovano nella sostanza grigia del sistema nervoso centrale, come pure negli organi nervosi periferici. In generale essi sono assai piccoli e possono anche essere formati da una sola fibrilla primitiva (fig. 42). Cilindri dell'asse con un rivestimento sottilissimo, il quale sarebbe da paragonarsi alla guaina di *Schwann* o a quella di *Henle*, ma senza membrana mielinica, si trovano in grande quantità nel cordone del simpatico; in questo come nei plessi simpatici si trova a lato di non poche fibre midollate (la cui guaina mielinica è spesso estremamente sottile) sopratutto queste fibre nervose senza midollo, le quali presentano alla loro periferia dei nuclei ovali discretamente numerosi. Essi appartengono alla membrana di *Schwann*, la quale aderisce così intimamente al cilindro dell'asse, che può appena essere riconosciuta quale membrana. Un'altra caratteristica di queste fibre (fibre di *Remak*, o grigie) si è che esse ripetutamente si dividono e si riuniscono fra di loro a forma di rete. Forse l'aspetto reticolare è da attribuirsi al fatto che le fibre di *Remak* si lasciano difficilmente isolare. Secondo *Boveri*, esse avrebbero una sottile membrana analoga a quella midollare (ma si distinguerebbe da questa chimicamente per la mancanza della mielina). Fibre di *Remak* si trovano inoltre più o meno numerose anche in tutti i nervi craniani, specialmente numerose nel nervus vagus. Anche nei nervi periferici cerebro-spinali si trovano sparse fibre grigie.

Si cerca il cordone cervicale del simpatico di un animale vivente o da poco ucciso, lo si lascia per 24 ore in una soluzione debole

(1 : 200) di bicromato di potassa, si colorano con carminio e quindi si dissocia (fig. 40). Assai evidenti sono le fibre di *Remak* nel nervus vagus del cane, dopo di averlo conservato per 24 ore in una soluzione al $^1/_2$ % di osmico.

Fig. 40. — Fibra di Remak del simpatico di coniglio. Colorazione al carminio. Ingrand. 200.

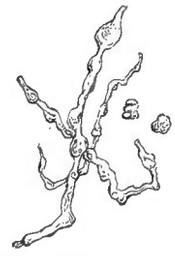

Fig. 41. — Fibra nervosa centrale midollata del cervello, senza membrana di *Schwann*. Ingrandimento 200.

Fig. 42. — Finissimi cilindri dell' asse varicosi del Bulbus olfactorius del Cane. Ingrandimento 400.

Le fibre del Nervus olfactorius sono costituite esclusivamente di tali cilindri dell'asse nudi con sottile guaina. Il tractus olfactorius di certi pesci (luccio) si presta molto bene per lo studio della fina struttura delle fibre amieliniche. Quando si sia aperta in avanti la cavità craniana, si vede al davanti dei gangli della base, prima falsamente creduti emisferi cerebrali, due piccoli rigonfiamenti (lobi olfactorî) dai quali partono portandosi in avanti i due nervi olfactorî come due nastri grigi strettamente avvicinati fra di loro (*Kühne* e *Steiner*).

Anche le terminazioni periferiche di tutte le fibre nervose motorie e sensitive perdono dapprima la loro mielina, quindi anche la membrana di *Schwann*. Da ultimo si hanno fibre nervose midollate, alle quali manca l'esterna membrana di *Schwann;* tutte le fibre midollate del sistema nervoso centrale si comportano in questo modo. Si possono vedere nel miglior modo, se si immerga un pezzo di sostanza bianca del cervello o di midollo spinale per 24 ore in una soluzione di acido iperosmico (1 : 1000) e quindi si dilacera. Siccome in queste fibre la mielina non è sostenuta da alcuna membrana protettrice, così dopo l'isolamento non forma alcun limite uguale e regolare, ma si rigonfia qua e là (fibre nervose varicose) e si distacca leggermente dal cilindro dell'asse in modo tale che questo decorre libero per lungo tratto (fig. 41).

Le piccole fibre nervose non midollate e le più piccole fra le midollate prive della membrana di *Schwann* (anche alla periferia) presentano il cilindro dell'asse pieno di molte e piccole varicosità (cilindro dell' asse varicoso); ciò deve essere attribuito al fatto che i più sottili cilindri dell'asse non sono più rinchiusi da una membrana propria. Una differenza istologica fra fibre nervose sensitive e motorie finora non fu trovata. Non è giusto che, come prima si credeva, le fibre nervose motorie abbiano un calibro maggiore delle sensitive: *Schwalbe*

vorrebbe aver dimostrato che, in generale, sono le più grosse quelle fibre che hanno il più lungo tragitto a percorrere. Per ciò che concerne i mammiferi, i grandi animali posseggono di regola fibre nervose più grosse, ciò che sta in rapporto con i dati precedenti. Però questa legge non ha alcun valore generale. Forse l'anormale sottigliezza di certe fibre nervose è nel singolo caso un effetto di arresto di sviluppo, il quale può anche essere considerato come substrato anatomico di una disposizione neuropatica (*Pick*).

Le fibre midollate del cervello si distinguono da quelle del midollo spinale anche per la loro particolare finezza.

Nel midollo spinale di molti pesci trovasi nel cordone anteriore di ciascun lato un'unica fibra nervosa di sviluppo sorprendente e di un diametro approssimativo di 0,1 m. m. fibra colossale di *Mauthner*, anche la fibra nervosa destinata all'organo elettrico del Malapterus electricus si distingue nel midollo spinale di questo pesce (come sopra una per lato) per la sua particolare grossezza. Le fibre midollate del cervello si differenziano da quelle del midollo spinale per la loro singolare piccolezza. In tutti gli invertebrati, come pure nei Ciclostoni e nei Lofiobranchi non vi hanno fibre nervose midollate. Però *Rawitz* trovò nel sistema nervoso degli Acefali una sostanza simile alla mielina. Nelle fibre nervose dei muscoli *H. Schulze* trovò fra le fibrille primitive gocce e granuli di una sostanza simile alla mielina, la quale si colora in nero con l'osmio. Anche le fibre nervose dell'embrione nei primi stadî dello sviluppo sono prive di midollo, ed al fatto che esse soltanto una dopo l'altra vanno circondandosi del loro rivestimento mielinico (solo in parte dopo la nascita) noi dobbiamo, come fu già detto, uno dei più importanti metodi di ricerca.

Fig. 43. Fibra nervosa periferica di un cane neonato, con disposizione varicosa della mielina. *a*, nucleo della membrana di *Schwann*. Ingrandimento. 200.

Le fibre nervose periferiche dei cani neonati, a mo' di esempio, sono in vero già midollate, però la mielina è in esse così inegualmente distribuita, che presentano molta somiglianza con le fibre nervose varicose (fig. 43). Forse noi abbiamo in questa disposizione a rosario della membrana mielinica, l'origine delle incisure del *Lantermann*.

La fibra nervosa midollata ebbe interpretazioni istologiche molto differenti. Una di queste venne recentemente precisata ed esposta da *Boveri* e merita considerazione; egli sostiene che la fibra nervosa periferica midollata è costituita da una successione di cellule tubulate, attraverso le quali si fa strada un fascio non interrotto di fibrille, il cilindro dell'asse. Ciascun internodium fra due strozzature di *Ranvier* corrisponde ad una di queste cellule con un nucleo; la membrana di

Schwann in corrispondenza degli strozzamenti detti piega verso l'interno fino alla membrana del cilindro dell'asse, la quale dunque non appartiene a questo, e per conseguenza dovrebbe dirsi neurilemma interno. Una continuazione della membrana di *Schwann* oltre lo strozzamento di *Ranvier* non può dunque sussistere, quindi l'autonomia delle singole cellule esiste realmente. Però sembra aver ragione *Jacobi*, il quale in una concludente ricerca recentemente sostiene, che la membrana di *Schwann* non subisce alcuna interruzione in corrispondenza degli strozzamenti. Si può considerare ciascun internodium, con tutte le parti costituenti della fibra nervosa, come una « cellula nervosa » (da non confondere con cellula gangliare), oppure supporre con *Vignal* che i fasci fibrillari del cilindro dell'asse embrionale siano circondati da cellule molli, ameboidi e da queste inglobate, press'a poco come l'Ameba involge un corpo straniero e se lo incorpora. Il significato morfologico delle strozzature consisterebbe dunque in questo, che esse rappresentano il punto di contatto fra due cellule vicine, cioè uno spazio intercellulare (*Boveri*). Quest' ultima opinione trova anche il suo sostegno nelle ricerche embriologiche di *His*, dalle quali si sa, che ciascuna fibra nervosa (cioè il suo cilindro dell'asse) si origina da una sola cellula nervosa; questa cellula è dunque il centro genetico, trofico e funzionale della fibra.

Alterazioni patologiche delle fibre nervose.

Sono ancora poche le alterazioni patologiche conosciute delle fibre nervose: certamente perchè non disponiamo ancora dei mezzi per riconoscerle.

Quindi è assolutamente indispensabile di avere una profonda conoscenza delle alterazioni cadaveriche che soglionsi riscontrare nelle fibre sane, astraendo affatto da quei processi già menzionati di coagulazione della mielina, che si osservano subito dopo la morte dei nervi. Dopo 24 ore, la mielina è già allontanata dagli strozzamenti del *Ranvier* e non più omogenea: dopo 48 ore, essa è rimpiazzata in alcune fibre da una massa chiara finamente granulosa, nella maggior parte però è scomposta in masse rotondeggianti (*Köster*).

La forma di degenerazione più importante e meglio studiata delle fibre midollate è quella che si ottiene separando una fibra nervosa periferica del suo centro. Esperienze concludenti furono fatte per primo a questo proposito da *Waller*, d'onde la « degeneration wallerienne ». Se si recide un nervo qualunque di un mammifero (per queste esperienze si presta assai bene il nervo ischiatico) e si osserva dopo 2-14 giorni il moncone periferico (negli animali a sangue freddo queste alterazioni procedono più lente), si trovano le seguenti alterazioni assai evidenti, trattando con acido osmico: la membrana mielinica s'intorbi-

disce, gonfia spesso considerevolmente e si scinde in pezzi irregolari, i quali però non sembrano corrispondere alle incisure del *Lantermann:* più tardi non si presentano più che gocce nerastre sparse e a lato di esse numerosi granuli circolari; la membrana di *Schwann* è riempita soltanto a tratti; negli altri punti essa si accascia. Il protoplasma che circonda i suoi nuclei sembra aumentato. Il cilindro dell'asse diventa friabile, si scinde in numerosi pezzi di varia grossezza e spesso a spirale, e da ultimo scomparisce totalmente (fig. 44). Nell'ultimo stadio la membrana di *Schwann* appare press'a poco quale unico resto della fibra nervosa, essa rassomiglia ad un sottile fascio connettivo fibrillare: soltanto alcuni gruppi di corpuscoli ed alcune gocce di mielina in essa contenute dimostrano che noi abbiamo a che fare con un tubo; quindi si ha la moltiplicazione dei nuclei (*Tangl*) per cariomitosi, e più tardi la loro scomparsa.

Fig. 44. Due fibre nervose degenerate, delle radici anteriori spinali di un midollo rammollito. Ingrandimento. 200.

Nei primi tempi dopo la recisione dei nervi, la degenerazione progredisce tanto nel moncone periferico, quanto nel centrale in generale soltanto fino al vicino strozzamento del *Ranvier*, e sembra, per così dire, arrestarsi quivi (*Engelmann*). Però, mentre nel moncone centrale a capo di un mese (malgrado l'inattività funzionale) non si osserva alcun proseguimento della degenerazione, nel moncone periferico in tutta la sua estensione si producono ben tosto i cambiamenti su descritti.

Più esatte osservazioni però provano che anche nel moncone centrale (nell'uomo molte, nella maggioranza degli animali poche) alcune fibre nervose degenerano in modo affatto simile, e che, d'altra parte, un numero corrispondente di fibre rimane intatto in quello periferico (*F. Krause*). Sono queste certamente le fibre nervose sensitive che hanno il loro centro trofico alla periferia. In ogni caso devesi considerare come molto desiderabile di possedere un metodo, il quale permette di far risaltare le fibre degenerate anche nelle sezioni. Ciò noi otteniano con il metodo di *Marchi*. Per esso le fibre degenerate si rendono evidenti per la presenza di grosse e piccole gocce nere, le quali nei tagli longitudinali si presentano disposte in lunghe serie. Non devesi dimenticare che queste goccioline si trovano pure in fibre nervose normali: però esse quivi si mantengono sempre sparse.

I **Processi di degenerazione in fibre nervose non midollate** sono finora poco conosciuti, p. es. nelle fibre finissime della cornea. Nelle fibre

di *Remak* dei nervi periferici *Ranvier* ha constatato ingrandimento dei nuclei e la presenza di corpicciuoli speciali leggermente rifrangenti, e corpicciuoli grassi.

Il processo che si sviluppa nelle *fibre nervose centrali* separate dal loro centro trofico, e che è detto *degenerazione secondaria*, sembra differenziarsi in alcuni punti essenziali non ancora ben precisati da quello che si sviluppa nelle fibre periferiche.

Nelle degenerazioni centrali secondarie la prima alterazione ha luogo nel cilindro dell'asse: in esse non si trova alcuna fibra nervosa, nella quale soltanto la guaina mielinica sia alterata, al contrario si vede spesso che il cilindro dell'asse non si differenzia bene da quella e si mostra refrattaria alle sostanze coloranti verso le quali è molto sensibile nello stato normale.

Mentre nelle due o tre prime settimane le alterazioni patologiche dell'organo centrale si limitano esclusivamente alle fibre nervose e stanno ad indicare una atrofia degenerativa passiva, nel tessuto interstiziale si rende sempre più evidente un processo attivo: cellule granulari, moltiplicazione dei nuclei, ispessimento del tessuto interstiziale. Le fibre nervose non colpite dal processo stanno più isolate, divise fra loro nei tagli trasversali attraverso la parte cerebrale o spinale colpita. In ogni caso dunque si stabilisce nel decorso della degenerazione secondaria un processo irritativo nel tessuto interstiziale, il quale conduce ad un ispessimento e consecutivo coartamento di tutta la parte (*Homèn*). Non si può però decidere se questo processo interstiziale sia originato da un'irritazione data dai prodotti di disgregazione delle fibre nervose, da alterazione di nutrizione, oppure dal vuoto lasciato dalle fibre nervose degenerate. Del resto, il processo istologico della degenerazione secondaria nella sostanza bianca del cervello, per quanto si riferisce al modo di comportarsi del tessuto interstiziale, sembra essere tutt'altro che nel midollo spinale.

Più tardi (dopo 2-3 mesi) si può seguire nei nervi sezionati il processo di *rigenerazione* delle fibre nervose. Esso consiste in ciò, che i cilindri dell'asse del moncone centrale formano la base per le fibre nervose neoformantesi, si sviluppano e penetrano attraverso la cicatrice nel moncone periferico, e s'avanzano verso la periferia, contenuti in gran parte nelle membrane di *Schwann* persistenti e spesso parecchi in una sola membrana. Queste fibre nervose neoformate sono dapprima assai più sottili che le altre, e in esse la distanza fra due strozzamenti è minore. Non è però del tutto escluso che gli elementi del moncone periferico prendano parte attiva alla rigenerazione dei nervi. Questa opinione è specialmente sostenuta da *v. Frankl*, il quale spiega la degenerazione delle fibre nervose come un ritorno allo stato embrionale. Il moncone periferico degenerato risulta quindi di fibre embrionali, le quali nel periodo della rigenerazione possono ritornare allo stato di

fibre midollate perfette. Una diretta riunione di un nervo sezionato per prima intenzione è da escludersi (*Krause*).

La rigenerazione di fibre amieliniche fu studiata nella cornea (*Fr. Schultz*). La rigenerazione di fibre nervose centrali con ripristinamento della funzione non ha mai luogo, almeno negli animali superiori. I due monconi di un nervo periferico si ricongiungono ancora; una fibra nervosa centrale, una volta recisa, ha perduto per sempre la sua funzione. Per cui qualunque ferita del sistema nervoso centrale guarisce per formazione di una cicatrice, la quale risulta soltanto di elementi connettivali.

S. Mayer ha dimostrato che nei nervi periferici normali ha luogo una continua rinnovazione di fibre nervose: per conseguenza si può sempre trovare fibre nello stadio di degenerazione ed altre in quello di rigenerazione. Ciò si osserva in modo evidente nel topo bianco Mus decumanus).

Però lo stesso vale anche per i nervi periferici dell'uomo. Nei nervi cutanei dell'uomo *Kopp* trovò sino al 18% di fibre nervose degenerate; esse mancano completamente soltanto nel primo mezzo anno della vita: con l'età avanzata e con un cattivo stato di nutrizione dell'individuo aumenterebbe il numero delle fibre nervose degenerate e specialmente delle guaine vuote (*Köster*). Per contro *Teuscher* trova che una cachessia di alto grado non è punto connessa con corrispondente degenerazione di molte fibre nervose: ammette però che un lavoro pesante e la funzione esagerata di un nervo possano favorire una tale degenerazione.

Con l'alterazione suddescritta delle fibre nervose, la quale in ogni caso ha il suo fondamento nell'abolizione di influenze trofiche di determinati centri sui nervi, fu spesso confusa la *degenerazione neurotica*: si credette i due processi identici, mentre in realtà sembrano essere essenzialmente differenti dal punto di vista anatomico: certamente non può dirsi quanto entri in considerazione, nel secondo caso, un'alterazione centrale.

Una forma speciale di malattia dei nervi periferici si osserva in alcune malattie infettive (specialmente nella difterite) (*C. Meyer*) ed in certe paralisi da intossicazione, p. es. nella paralisi saturnina (*Gombault*). Quivi la fibra nervosa non è affetta nella sua totalità, ma soltanto a segmenti alternati con altri del tutto normali: da ultimo la malattia affetta soltanto la membrana di *Schwann* e quella midollare mentre che il cilindro dell'asse rimane intatto, ed i prodotti della degenerazione della membrana midollare non sono come le grandi gocce di mielina, ma piccoli ammassi di corpiccioli grassi. In modo simile si comporta — eccettuata la localizzazione a segmenti — secondo *Gombault*, la degenerazione dei nervi periferici nella paralisi alcoolica.

Eichhorst trovò quivi nei rami nervosi muscolari un considerevole aumento, a focolai, del tessuto peri e endoneurale.

Quivi possono pure essere citate le alterazioni anatomo-patologiche che si riscontrano nelle fibre nervose centrali nella sclerosi a placche; alterazioni, del resto, le quali non sono ancora bene studiate. In questa affezione il cilindro dell'asse può persistere a lungo, malgrado la scomparsa della guaina mielinica

Si può pure osservare un'atrofia semplice delle fibre nervose, nella quale esse si assottigliano, specialmente la loro guaina midollare, la quale da ultimo scomparisce completamente (*Köster*).

Un'altra forma di degenerazione dei nervi si caratterizza per un particolare *rigonfiamento del cilindro dell'asse* (rigonfiamento, ipertrofia del cilindro dell'asse). Essa si osserva specialmente nelle fibre nervose centrali, specialmente del midollo spinale, ed invero quasi sempre quale segno di uno stato irritativo; p. es. nei focolai di mielite o di encefalite, spesso anche nella neuroretinite delle fibre nervose della retina, le quali possono essere paragonate alle fibre centrali (rigonfiamento a rosaio). Però anche senza un processo infiammatorio diretto, ma soltanto per imbibizione di linfa (*Rumpf*) possono i cilindri dell'asse presentare tale rigonfiamento.

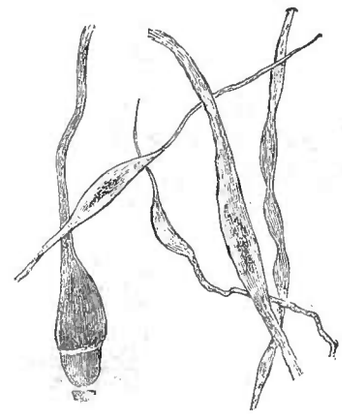

Fig. 45. — Differenti forme di cilindri dell'asse ipertrofici, varicosi di una regione rammollita del midollo spinale. Ingrandim. 200.

In grado minore il cilindro dell'asse mostra una successione di leggeri rigonfiamenti, cilindri dell'asse varicosi (fig 45): negli stadî ulteriori essi possono raggiungere qua e là un diametro sei volte maggiore del normale, in generale si mostrano pure incipienti scissure trasversali: questo rigonfiamento si presenta già poco dopo lo stabilirsi della irritazione: così *Charcot* la trovò nell'uomo già 12 ore dopo una ferita da arma da fuoco nel midollo spinale. Anche nei focolai della sclerosi a placche i cilindri dell'asse mostrano spesso sorprendenti rigonfiamenti (*K. Hess*). Spesso si rinvengono nei punti dilatati dei corpicciuoli grassi, ordinariamente in serie longitudinali: per la loro presenza, il carattere degenerativo di questo processo è indubbiamente riconosciuto. Nel midollo infiammato, alcuni rigonfiamenti dei cilindri dell'asse possono essere così ripieni di corpuscoli grassi, da presentare l'aspetto di cellule grasse (*Unger*). In questi rigonfiamenti del cilindro dell'asse si può anche arrivare alla formazione e divisione di nuclei (*Hamilton Unger*). Del resto anche la membrana midollare può gonfiare considerevolmente specialmente nel midollo (*Leyden*), però qui per l'appunto è possibile uno scambio con fibre alterate soltanto per lesione postmortale.

Leyden nelle adiacenze di un focolaio emorragico del midollo spinale, trovò i cilindri dell'asse tinti di bruno per imbibizione di sostanza colorante del sangue.

Fibre nervose calcificate, che non siano a considerarsi quali continuazioni di cellule ganglionari calcificate, sono rare. *Förster* cita fibre nervose calcificate del rigonfiamento lombare del midollo. Quale *degenerazione jalina* (*cerea*) *H. Schuster* e *Redlich* descrivono un'alterazione nelle fibre nervose, nella quale esse gonfiano irregolarmente: in esse trovansi corpicciuoli numerosi, del tutto omogenei, trasparenti e con forte potere rifrangente e di varia grossezza. Negli spazî fra questi corpi jalini stanno i resti delle membrane midollate: i cilindri dell'asse sono conservati. Questi corpicciuoli si colorano con la maggior parte delle sostanze coloranti, però rapidamente si scolorano.

Ricorrendo a differenti reazioni, si sperò di scoprire ulteriori alterazioni patologiche nelle fibre nervose (p. es. con la safranina di *Adamkiewicz*).

Schultze M., Allgemeines über die Structur der Nervenelemente. Stricker's Handbuch 1871. *Axel Key* u. *Retzius*, Studien in der Anatomie des Nervensystems. Arch. mikrosk. Anatomie 1873. *Ranvier*, Leçons sur l'histologie du système nerveux. Paris 1878. 2 Bände. *Meyer Sigm.*, Ueber Vorgänge der Degeneration und Regeneration im unversehrten peripheren Nervensystem. Zeitschr. f. Heilkunde II, 1881. *Fleischl E.*, Ueber die Beschaffenheit des Axencylinders. Beiträge zur Anatomie und Physiologie. Ludwig's Festschr. Leipzig 1875. *Freud S.*, Ueber den Bau der Nervenfasern und Nervenzellen beim Flusskrebs. Sitzungsber. d. Wr. Akad. d. Wissensch. LXXXV Bd. 1882. *Kupffer*, Ueber den Axencylinder. Sitzungsber. d. Akad. d. Wissensch. zu Münche 1883. *Jacobi E.*, Zum feineren Bau der peripheren markhaltigen Nervenfaser. Verh der physik. medic. Gesellschaft zu Vürzburg 1826, *Boveri*, Beiträge zur Kenntniss der Nervenfasern. Abhandl. d. k. bayer. Akad. d. Wissenech. 1885. *Apäthy*, Nach welcher Richtung hin sol die Nervenlehre reformirt weden? Biolog. Centralblatt IX, 1889. *Joseph M.*, Sitzungsber. d. Akad. d. Wissensch. zu Berlin 1888. *Heitzmann*, The journ. of nerv. and. ment. diseases 1890. *Leydig*, Untersuchung zur Anatomie und Histologie d. Thiere. Bonn 1883. *Nansen*, Bergen's Museums Aarsberetning 1886 und Anatum. Anz. 1888. *Retzius*, Der Bau des Axencylinders. Biolog. föreningens förhandl. 1889. *Fromman*, Ueber die Färbung der Binde und Nervensubstanz durch Argentum nitricum. Virchow's Archiv. XXXI Bd. *Arndt*, Etwas über die Axencylinder, Virchow's Arch. 78. *Boll*, Ueber Zersetzungsbilder der markhaltigen Nervenfaser. Archiv f. Anatomie und Physiologie 1877. *Diomidow*, Naturf. Ges. zu Basan 1890. *Ambronn*, Das opt. Verhalten d. Nervenfasern. Leipz. Sitzber. 1890. *Ebner v.*, Unters, Leipzig. 1882. *Ranvier* Recherches sur l'histologie des Nerfs. Archiv de physiol. 1871—72. *Rawitz*, Die *Ranvier*'schen Einschnürungen. Archiv für Anatomie und Physiologie 1879. *Porter*. Quart. Journ. of mikr. Sc. 1890. *Schmidt, H. D.*, On the construction of the dark or double-bordered nerve fibre. Monthl. mikr. journ. 1874. *Lantermann*, Bemerkungen über den feineren Bau der markhaltigen Nervenfasern. Centralblatt f. d. medic Wissensch. 1874. *Zawerthal*, Contribuz. allo studio anatomico della fibra nervosa. Rend. d. R. Acad. d. Scienz. fis. e medic. 1874. *Gad* und *Heymans*, Ueber das Myelin. Archiv f. Physiologie 1890. *Kuhnt*, Die markhaltige periphere Nervenfaser. Dissertation. Würzburg 1876. *Ewald* und *Kühne*, Ueber einen neuen Bestandtheil des Nervensystems. Verhandl. d. nat. medic. Ver. Heidelberg. I Bd. *Stilling B.*, Ueber den Bau der Nervenprimitivfaser und Nervenzelle. 1856. *Platner*, Eine neue Methode zur Darstellung des Neurokeratingerüstes. Zeitschr. f. wissensch. Mikrosk. VI. Bd. 1889. *Golgi*, Sulla struttura delle fibre nervose midollate. Arch. p. l. scienze mediche 1880. *Rezzonico*, Sugli apparati spirali delle fibre nervose midollate centrali. Att. d. IV. Congr. fren. ital. 1883. *Schwalbe*, Ueber die Caliberverhältnisse der Nervenfasern. Leipzig 1882. *Kühne* und *ner*, Unters. d. phys. Instit. Heidelberg III. Bd. *Vignal*, Recherches sur le développement

des èlements des couches cortic. du cerveau. Arch. de Physiologie 1888. *His W.*, Zur Geschichte des menschlichen Rückenmarkes u. der Nervenwurzeln. Abh. d. k. sächs. Ges. d. Wissensch. XIII. 1886. *Köster*, Om Nervdegeneratio och N. atrophie. Norsk. Archiv 1889. *Waller*, Sur la reproduction des nerfs. Müller's Archiv 1852. *Engelmann*, Ueber Degeneration von Nervenfasern. Pflüger's Archiv. XIII. 1876. *Krause*, *F.*, Ueber auf- und absteigende Nervendegeneration. Archiv f. Anat. und Phys. 1897. *Homèn*, Contribution expérimentale à la pathologie et à l'anatomie pathologique de la moëlle épinière. Helsingfors 1885. *Homèn*, Ueber secondäre Degeneration im verlängerten Mark und Rückenmark. Virchow's Archiv LXXXVIII Bd. *Frankl L v.*, Ueber De- und Regeneration von Nervenfasern. Wr. medic. Jahrb. 1887. *Schulz Fr.*, Ueber Degeneration und Regeneration der Cornealnerven. Diss. Dorpat 1881. *Hamilton*, On Myelitis. Quart. journ. of mikrosk. sc. 1875. *Unger L.*, Histologiche Untersuchung der traumatischen Hirnentzündung. Sitzungsber. d. Akad. d. Wissensch. zu Wien 1880. *Kopp C.*, Die Trophoneurosen der Haut. *Teuscher P.*, Ueber Degeneration am norm Nerven. Archiv f. mikrosk. Anatomie XXXVI Bd. *Gombault*, Contribution à l'étude anatom. de la névrite parenchymateuse. Arch. d. Neurologie. I. Bd. *Schuster H.*, Hyaline Degeneration der Fasern des Nervus medianus. Zeitschr. f. Heilk. VII. 1886. *Babinski*, Anatomie pathologique des névrites péripheriques. Gaz. hebdomadaire 1890.

2. Cellule Nervose.

Il significato istologico d'una cellula nervosa (cellula ganglionare, corpo ganglionare, globetto ganglionare) non è facile a stabilire. Le opinioni sul significato anatomico e fisiologico delle cellule nervose sono ancora più disparate che per le fibre nervose, le quali dopo tutto vengono sempre considerate in prima linea come vie conduttrici dell'irritazione. Tutt'altra è la cosa per le cellule nervose il cui significato fisiologico e la cui fina struttura sono ancora al giorno d'oggi così variamente interpretati, che un accordo e una chiarezza di idee a questo proposito resteranno ancora a lungo un pio desiderio.

Nelle esposizioni che seguono noi prenderemo le mosse dalle vecchie opinioni, poichè esse non possono essere considerate come abbattute, ed almeno portano seco l'impronta di una concezione affatto subbiettiva.

Noi possiamo immaginare che, in un fascio di fibrille nervose primitive, s'insinui (ed in vero in generale nel mezzo del loro percorso, forse anche quà e la alla loro estremità) un nucleo cellulare con il suo protoplasma e che le fibrille, in questo punto contrassegnato dalla presenza del nucleo, ne siano avvolte. In questo modo sarebbe dato teoricamente il tipo più semplice e generale delle cellule nervose; però gli è impossibile di dimostrare praticamente la realtà di un tale stato di cose. Egualmente egli è eccezionalmente raro di riscontrare sotto il microscopio un altro segno caratteristico, il quale riveli la natura nervosa di una cellula, vale a dire il diretto passaggio di un prolungamento della detta cellula in una fibra nervosa midollata.

Per conseguenza noi dobbiamo cercare quali siano i caratteri che ci permettano, almeno nella maggioranza dei casi, di decidere se si ha a fare con una cellula nervosa, o di altra natura (fig. 46, 51).

La forma fondamentale della cellula nervosa è la globosa, dalla quale per l'allungamento di un asse si origina quella a fuso. Però in nessun caso il diametro di una cellula nervosa in una direzione, paragonato con le altre dimensioni, è assai corto (come p. es. nelle cellule epiteliali piatte), o eccessivamente lungo (come nelle cellule muscolari).

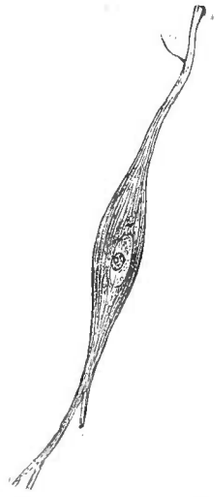

Fig. 46. — Una cellula delle corna anteriori del midollo spinale di un Luccio. Ingrandimento 150.

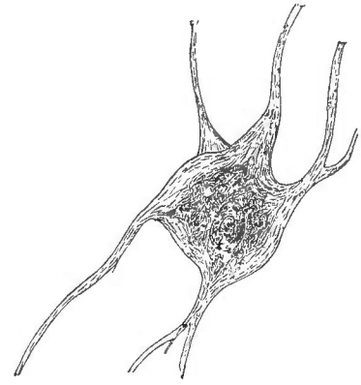

Fig. 47. — Una cellula del corno anteriore del cane con distinte fibrille. Colorazione con il bleu di metile. Ingrandim. 150.

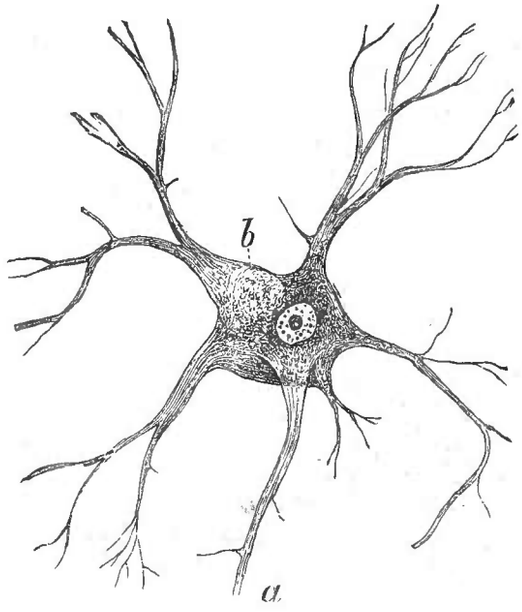

Fig. 48. — Cellula delle corna grigie anteriori del midollo spinale umano: *a* Prolungamento del cilindro dell'asse *p*, ammassi di pigmento. Ingrandimento. 150.

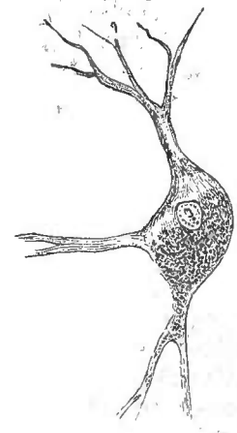

Fig. 49. — Cellula nervosa pigmentaria del Locus cœruleus dell'uomo. Ingrandimento. 150.

Per il fatto, che da ciascuna cellula ganglionare parte almeno un prolungamento (in generale però sono parecchi) ed in vero in guisa che il corpo della cellula a poco a poco si assottigli, la forma globosa o quella a fuso può essere variamente alterata, però essa non si distrugge mai completamente.

Per lo studio della fina struttura della cellula nelle sezioni si raccomanda specialmente il metodo descritto da *Nissl*.

Tutte le cellule nervose hanno un protoplama granulare, il quale si continua per piccolo tratto nei loro prolungamenti. Nell'interno della cellula sta un nucleo ovale o rotondo, qualche volta anche rotondeggiante ad angoli, relativamente grosso e chiaro, di aspetto granulare o reticolare; esso racchiude un corpicciuolo detto Nucleolus, e dentro a questo sta spesso una vescicoletta detta Nucleolulus. Nelle grosse cellule nervose il nucleo può essere quasi nascosto dal protoplasma del corpo cellulare, mentre il nucleolo può essere assai distinto per il suo forte potere rifrangente. Cellule nervose con due nuclei si riscontrano spesso nel sympathicus.

Nel protoplasma della cellula, specialmente alla radice del prolungamento, si vede spesso una striatura formata da fibrille (fig. 46).

Queste si vedono assai distinte in tutto il corpo della cellula, ricorrendo al seguente metodo (fig. 47). Si escide dal corno anteriore del midollo spinale di un animale, poco prima ucciso, un pezzo della grossezza di una capocchia di spillo, si depone sopra un vetro porta-oggetti schiacciandolo con un vetrino copri-oggetto fino a che esso formi uno strato molto sottile. Ciò fatto si versa una goccia di bleu di metile in soluzione acquosa al 0,5 $^0/_0$, proprio al margine del vetrino copri-oggetto e si procura, sollevando questo leggermente, che il preparato venga ovunque in contatto con la sostanza colorante. Dopo $^1/_2$-1 minuto si toglie, con carta bibula, l'accesso di sostanza colorante, si solleva con precauzione il vetrino copri-oggetto, in modo che il sottil strato resti intatto, per quanto sia possibile, su questo, oppure sul porta-oggetti. A questo punto si lascia essiccare il preparato all'aria libera (5-10 minuti) e tosto che ciò sia ottenuto si conserva in balsamo del Canadà o in damarlacca (*Kronthal*). Queste fibrille si lasciano seguire per lungo tratto nei prolungamenti e sono in ogni caso da considerarsi quali prolungamenti delle fibrille nei cilindri dell'asse delle fibre nervose riunite con la cellula. *Nausen*, corrispondentemente alla sua particolare opinione sulla struttura del cilindro dell' asse, non vede alcuna fibrilla nel protoplasma cellulare, ma tubetti primitivi con le loro guaine connettive spongioplasmatiche. Forse anche le granulazioni del protoplasma nel corpo cellulare sono da ascriversi a numerosi piccoli rigonfiamenti delle fibrille primitive. Esse spesso non sono eguali: specialmente negli strati periferici della cellula gangliare, ma non immediatamente sotto la superficie si rendono alcune volte manifesti granuli speciali, grossi, di forma rotondeggiante con angoli, ai quali *Altman* attribuisce un significato importante per la vita della cellula. Granuli simili trovansi pure nei prolungamenti, dove essi assumono una forma più allungata (*H. Virchow*).

Questi preparati si ottengono mediante iniezione nel coniglio, poco

prima ucciso, con acido cromico tiepido 1: 1000, indurimento del midollo spinale con alcool in concentrazione crescente e colorazione della sezione con ematossilina o rosso di chinolina. In un certo periodo dello sviluppo embrionale, e invero poco prima che le fibre nervose in esso sviluppantisi assumano la loro guaina midollare, si osserva il formarsi di numerosi granuli e zolle nel corpo cellulare, che si colorano in scuro con la colorazione all'ematossilina di *Weigert*: *Lenhossèk* li chiama granuli mieloidi.

È assai difficile di differenziare le piccole cellule ganglionari dalle altre cellule: nessun dubbio può esistere per le grosse cellule, le quali appartengono alle maggiori che noi troviamo nel regno animale (fino a 0,1 m. m. ed anche più di diametro; le cellule elettriche nel midollo spinale del Malapterurus misurano anche 0,21 m. m.).

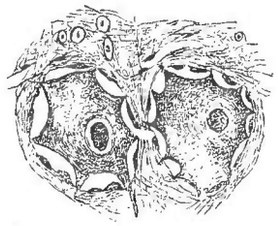

Fig. 50. — Due cellule di un ganglio spinale di uomo: esse sono molto raggrinzate e per conseguenza si sono ritirate da molti punti della capsula i cui nuclei sono assai evidenti. Ne nasce un aspetto, come se le cellule possedessero numerosi prolungamenti. Ingrandimenti 200.

Altri caratteri che possono facilitare il riconoscimento delle cellule nervose, sono i seguenti:

Molte cellule nervose, specialmente le maggiori, contengono un piccolo numero di corpuscoli giallognoli, che si considera risultanti da una sostanza molto simile al grasso leggermente colorata, ed in generale quale pigmento. Esso di regola sta agglomerato ad un lato della cellula in vicinanza di un prolungamento (fig. 48. 50. 51.). Un pigmento scuro, bruno è meno frequente, esso può riempire quasi tutto il ventre della cellula n guisa che rimanga chiaro il solo nucleo, e si inoltra anche un po' nei prolungamenti (fig. 49). Queste cellule pigmentate sono riunite in grande numero in due punti del cervello, cioè nella substanzia nigra Soemmeringi e nel Locus caeruleus. Più sparse trovansi n altre regioni, p. es. nel nucleo del vago. Oltre che nel cervello i trovano cellule pigmentate ganglionari nei gangli spinali e nei gangli del sympathicus (fig. 50). Negli animali le cellule pigmentate nel istema nervoso sono assai rare, nell'uomo un parallelo fra la richezza generale del pigmento e l'abbondanza di esso nelle cellule ervose, non sembra esistere. Tutte le cellule nervose nei neonati ono prive di pigmento, esso comparisce più tardi e nell'età avanzata è assai abbondante. Alcune grosse cellule nervose e quali p. s. le cellule di Purkinje della corteccia del cervelletto rimangono, enza dubbio, sempre prive di pigmento: lo stesso succede per molte, a le più piccole cellule. La natura chimica del pigmento delle cellule nervose, non è ancora ben definito: il pigmento chiaro si colora on l'acido iperosmico, e spesso pure con il processo di *Weigert* al-ematossilina, prendendo una tinta più scura. Il pigmento scuro che sta elle cellule nervose del cervello umano diventa più chiaro per l'azione

dell'acido solfidrico concentrato. Nei molluschi di acqua dolce si trova nelle cellule nervose un pigmento che con acido solfidrico concentrato diventa verde bleu fino all' indaco (*Buchholz*) e negli Acefali esiste un pigmento simile giallo-brunastro, il quale con questo reagente assume una tinta verde oliva carico (*Rawitz*).

I corpuscoli di pigmento delle cellule nervose dell'uomo, con il più forte ingrandimento, si presentano generalmente rotondeggianti, ad angoli smussati (in preparati freschi si possono appena vedere). Un altro segno distintivo delle cellule nervose è il modo di comportarsi del loro nucleo con l'ematossilina. Se si colorisce leggermente un preparato con ematossilina di allume nel modo descritto, allora tutti i nuclei spiccano per una intensiva colorazione bluastra colla sola eccezione dei nuclei delle cellule nervose; anche le più grosse hanno assunto soltanto una leggera tinta grigio-bluastra. Il nucleo delle cellule nervose è privo appunto di cromatina, ciò che risulta specialmente dopo indurimento in alcool o in sublimato (*Magini*).

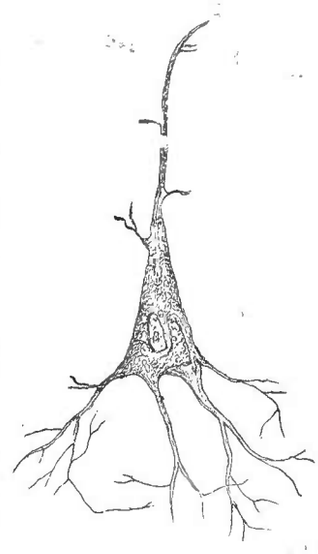

Fig. 51. — Cellula piramidale della corteccia cerebrale di uomo. Ingrandimento 200.

Le cellule nervose non hanno una membrana propria: in alcune regioni (nei gangli spinali e simpatici, come anche nei nuclei accessori dell'acusticus) stanno inchiuse in una capsula di cellule epiteliali, attraverso le quali esce il prolungamento della cellula (fig. 50). Secondo i dati di *M. Schulze*, si trovano nell'acusticus del Luccio delle cellule nervose, le quali sono circondate da un rivestimento midollare.

Noi possiamo studiare la forma delle cellule nervose, i loro prolungamenti e la loro fina struttura, sia in sezioni trattate con uno dei metodi già detti, sia ancora in preparati freschi ottenuti per schiacciamento o dilacerazione. Questi si ottengono dopo pregressa macerazione di un piccolo pezzo fresco di sostanza grigia del sistema nervoso centrale, p. es. del corno grigio anteriore del midollo spinale. La macerazione si compie nel miglior modo in una soluzione leggermente gialla di bicromato di potassa (2 fino 4 giorni), oppure in una miscela di 1 parte di alcool assoluto e 2 parti di acqua (*Ranvier*). Al liquido per la macerazione si può aggiungere un po' di carminio o di soluzione di fucsina.

Con i mezzi suggeriti per le preparazioni microscopiche, si lasciano allora facilmente isolare grosse cellule con i loro prolungamenti. Si ottengono preparati discretamente buoni e durevoli, se si distende sopra

un vetrino porta-oggetti la sostanza che racchiude le cellule isolate, la si lascia essiccare e quindi la si rinchiude direttamente in damarlacca. Le cellule possono essere isolate assai bene anche dopo un soggiorno di circa 14 giorni in una soluzione di acido iperosmico a 0,1 %. Per involgere i preparati ottenuti per dilacerazione, *Vignal* raccomanda la glicerina addizionata di un po' di acido arsenioso.

Questi preparati sono molto istruttivi, per ciò che riguarda i prolungamenti.

Non esistono anastomosi fra due cellule ganglionari per mezzo di un prolungamento più grosso, come spesso si descrivono, oppure si tratta di cosa eccezionale.

I prolungamenti delle cellule ganglionari o si dividono ripetute volte dicotomicamente, finchè si siano ridotte in fibrille estremamente sottili che si possono considerare come fibrille primitive, le quali, per la loro estrema fragilità, non permettono un ulteriore isolamento e non possono essere più oltre seguite (Fig. 48), oppure partono dal prolungamento (p. es. dal prolungamento fusiforme delle cellule piramidali della corteccia, fig. 51), mentre esso va assottigliandosi , e ad angolo retto, finissimi ramoscelli con disposizione alquanto sparsa.

Con tutta probabilità un prolungamento almeno di ciascuna cellula nervosa (forse in alcune cellule anche più), prima che esso si sia diviso in finissime fibrille primitive, va nel cilindro dell'asse di una fibra nervosa midollata: esso può essere considerato quale prolungamento del cilindro dell'asse, o prolungamento principale, per distinguerlo dai prolungamenti protoplasmatici ora descritti (*Deiters*) o prolungamenti ramificati (*M. Schulze*). Questo diretto passaggio di un prolungamento cellulare in una fibra nervosa midollata può essere veduto soltanto sotto condizioni del tutto favorevoli (*Koschewonikoff*). Il prolungamento del cilindro dell'asse si caratterizza pure, secondo *Deiters*, per il suo aspetto jalino, vitreo (fig. 48).

Però, se si esamina un gran numero di cellule rivolgendo l'attenzione ai loro prolungamenti, si troverà anche con l'aiuto dei metodi più adatti (p. es. la colorazione all'argento o al sublimato di *Golgi, Pal.*) che in molti, e forse nella maggior parte dei casi, il prolungamento del cilindro dell'asse non è affatto caratteristico: per conseguenza non bisogna precipitare nel tracciare schemi e nel diagnosticare un prolungamento del cilindro dell'asse , ma è meglio riconoscerlo soltanto là dove esso si distingue in modo sicuro e facile per la presenza di tutti i suoi caratteri. Il numero dei prolungamenti delle cellule ganglionari è variabile, però prescindendo dai sottili ramuscoli, anche in quelle che ne sono più provviste, raramente sarebbero più di 5-6. Cellule nervose apolari fisiologicamente parlando, non possonsi concepire: esse debbono essere considerate quali cellule in via di sviluppo o quali prodotti artificiali. *Rauber* pensa, che esse potrebbero essere prodotti

di mancato sviluppo, o cellule rimaste senza prolungamento. Riesce pure difficile comprendere il significato fisiologico delle cellule nervose unipolari: però, siccome il loro prolungamento generalmente si divide presto, così si ha ben ragione di considerarle, almeno in molti casi, quali cellule bipolari, i cui prolungamenti si riuniscono davanti il corpo della cellula. *Ranvier* ha dimostrato quale sia il modo di comportarsi di queste cellule con un solo prolungamento (tube en. T). Nella fig. 50 noi vediamo dipartirsi dalla cellula numerosi, sottili prolungamenti, i quali perforano la capsula: questi furono in generale considerati quali prodotti artificiali, però è molto più razionale ammettere che la cellula possegga un grosso prolungamento del cilindro dell' asse (in *a*) e molti sottili prolungamenti protoplasmatici: una tale cellula devesi dunque designare come « pseudo unipolare » o *regentipolare* (*Fritsch*) (1).

Le più fine ramificazioni terminali dei prolungamenti terminano in una rete nervosa, la quale si trova in ogni parte della sostanza grigia, e dalla quale nascono verosimilmante altri cilindri dell' asse, che più delle altre si ricoprono di mielina.

Assai singolare è il modo di comportarsi dei prolungamenti nelle cellule simpatiche della rana (*Beale, Arnold*): quivi decorre un prolungamento diritto, il quale nasce dalla cellula nel solito modo, in forma di imbuto, e si divide in generale soltanto ad una certa distanza dalla cellula, mentre un secondo prolungamento (fibra a spirale) avvolge il primo in parecchi giri a spirale e da ultimo si ricopre anche esso di mielina.

Quanto più si sale nella scala dei vertebrati, quanto più dunque è sviluppato il sistema nervoso centrale, tanto più numerosi diventano i prolungamenti nelle cellule nervose. Ciò può constatarci in tagli omologi del cervello e del midollo spinale: si paragoni p. es. le cellule delle corna anteriori del midollo spinale dei pesci, che sono in generale bipolari, con quelle stellate e assai ricche di prolungamenti occupanti la stessa regione nei grossi mammiferi (fig. 46 e 48). La cellula nervosa diventerà tanto più atta a funzioni complicate e varie, quanto più numerose sono le vie di conducibilità, che la riuniscono con gli altri elementi nervosi.

Dagli animali invertebrati si ottengono con facilità cellule sopraviventi. Gli ammassi cellulari del gambero di fiume, p. es. nella coda, sono immersi, secondo i dettami di *Freud*, nel sangue dello stesso animale, che sgorga dalla ferita dello involucro. Si vede allora che la cellula vivente si compone di una sostanza reticolare, la quale si continua nelle fibrille delle fibre nervose, e di una sostanza omogenea intermedia. Nel Nucleo di queste cellule *Freud* ha veduto un numero va-

---

(1) Questo termine è stato introdotto nella scienza da *Fritsch*, e non può quindi essere tradotto altrimenti.

riabile di corpi a forma diversa (in generale sono bastoncini lunghi o corti, fili a spirale ecc.), i quali, finchè la cellula vive, presentano cambiamenti di forma e di posto. Nel cervello di crostacei inferiori *Wiedersheim* ha potuto seguire sotto il microscopio alterazioni di forma del corpo della cellula gangliare.

E. Fleischl ha osservato, nelle cellule ganglionari del ganglio di *Gasser* della rana, movimenti di tutto il nucleo sotto l'azione dell'acido borico. Per mezzo della colorazione di *Ehrlich* intra vitam con bleu di metile potemmo conoscere ulteriori ed importanti fatti sopra il modo di comportarsi delle cellule nervose viventi (dei gangli spinali e del simpatico) in rapporto ai loro prolungamenti (*Ehrlich, Aronson, Smirnow*). Nelle cellule del simpatico della rana il prolungamento diritto rimane privo di colorazione, mentre che la fibra a spirale si colora intensivamente in bleu: si riconosce allora che quest'ultima si risolve in sottili fibrille, le quali avvolgono la superficie della cellula nella stessa guisa delle reti che avvolgono i palloni areostatici, e sono provviste di rigonfiamenti in forma di bottoni. Ugualmente si presentano le cellule ganglionari spinali nei conigli, e le due specie dette di cellule nei vertebrati superiori. Poichè nell'infusione di bleu di metile si colorano bene sopratutto le fibre nervose sensitive, così si deve considerare la fibra spirale quale prolungamento centripeto delle cellule (*Ehrlich*). Il differente modo di comportarsi che cellule ganglionari vicine presentano a certe sostanze coloranti, specialmente nella colorazione all'ematossilina di *Weigert* (cellule cromofile e cromofobe), ci porta ad ammettere una differenza di funzione (*Fiesch, Koneff, Benda*). In molti punti del sistema nervoso centrale si trova una forma assai singolare di corpi cellulari, p. es. nel bulbus olfactorius, nella retina, ed assai numerosi nello strato dei granuli del cervelletto. A queste cellule descritte quali *granuli* (detti da *Robin* mielociti) non si adatta ciò che abbiamo detto sulle cellule nervose. Esse risultano esclusivamente di un nucleo granulare di 5-8 μ di diametro, quasi sempre distinto nucleolo, fortemente rifrangente: il rivestimento protoplasmatico è assai sottile: qualche volta i prolungamenti o lo strato protoplasmatico non si lasciano vedere, nel caso più favorevole i prolungamenti sono assai delicati e sottili e non possono essere seguiti a lungo (fig. 52).

Fig. 52. — Granuli della corteccia del cervelletto. Ingrandimento 200.

Generalmente sonvi due prolungamenti, i quali partono dai due poli opposti della cellula. Anche i nuclei di questi granuli si colorano intensivamente con l'ematossilina. Non havvi in ciò alcun fondamento per considerarle come affatto uguali a cellula nervosa, come ripetutamente si fece. D'altra parte essi non corrispondono completamente nella loro struttura agli altri elementi connettivali, p. es. alle cellule connettive,

senza calcolare che riesce assai difficile il comprendere quale potrebbe essere il significato fisiologico di così copiosi ammassi di elementi non connettivi in queste regioni del sistema nervoso.

Per conseguenza noi faremo assai bene considerando questi granuli quali elementi speciali aggiunti al sistema nervoso (essi si vedono assai bene dilacerando un pezzetto di corteccia del cervelletto), oppure tutt'al più come una varietà particolare di cellule, poichè si trovano certe forme di passaggio anche nelle cellule nervose comuni. Esse trovansi pure negli invertebrati. Se si studia la istogenesi, p. es, del cervelletto, si è ben presto condotti alla questione, se noi per avventura non abbiamo qui a che fare con cellule nervose rimaste nel loro stato embrionale (*Chatin*): è però assai difficile di concepire come mai depositi così abbondanti di elementi istologici abbiano potuto arrestarsi ad uno dei primi gradi di sviluppo, senza cadere in un processo regressivo.

A. Hill vede in esse cellule nervose bipolari, le quali sono intercalate sul decorso di fibre nervose amieliniche, sensitive, prima che queste si riuniscano in un plesso, dal quale soltanto le fibre sensitive midollate prendono la loro origine.

Agli elementi cellulari, la cui natura nervosa non fu ancora dimostrata, appartengono pure le cellule che in grande quantità possonsi dimostrare nella substantia gelatinosa *Roland* del midollo spinale (specie nel bambino): negli adulti sono difficili a dimostrare.

Adamkieviez ha descritto quale nuovo elemento morfologico dei nervi periferici i così detti corpuscoli nervosi, che possono vedersi, con la colorazione alla safranina, nei nervi periferici che sono induriti nel liquido di *Müller*. Sono cellule speciali, delicate, fusiformi, che aderiscono strettamente alle fibre nervose ed appajono in un taglio trasversale quali mezze lune di colore arancio fino al rosso-bruno, con nucleo violetto. Esse si colorano pure con i differenti colori di anilina e si comportano in modo perfettamente analogo alle così dette cellule da ingrassamento (cellule grandi, granulose, che si sviluppano dai corpuscoli connettivi nelle condizioni di aumentata nutrizione locale); per conseguenza *Rosenheim* descrive questi corpuscoli nervosi quali cellule da ingrassamento. Esse mancano nei neonati ed appaiono soltanto nell'età avanzata in grande numero. *Adamkiewcz* non potè scoprirle negli animali, ed egli stesso le vide scomparire nell'atrofia della guaina midollare. Forse ha ragione *Benda*, quando identifica i corpuscoli nervosi con i nuclei della guaina di *Schwann*.

Sul *significato istologico delle cellule nervose* esistono ancora opinioni assai disparate: si è anche voluto non considerarle come cellule nervose (*Arudt*), e quindi si è proposto di chiamarle *corpi nervosi*.

Ugualmente, noi non siamo ancora in grado di mettere in giusto rapporto con la loro funzione fisiologica le già descritte varietà di

forma, grandezza e pigmentazione delle cellule, specialmente il modo di comportarsi dei loro prolungamenti.

Per ciò che riguarda il valore del pigmento, esso ci dà con grande costanza un'indicazione sulla funzione delle cellule e sopra i cambiamenti avvenuti nel loro protoplasma, ma pur troppo noi non siamo ancora in grado di interpretarne il giusto valore.

In quanto alla grandezza delle cellule noi sappiamo, che fibre nervose assai grosse dovrebbero corrispondere in generale a grandi cellule ganglionari. Se questo fosse giusto e le più lunghe vie nervose si distinguessero per le grosse fibre, allora anche le più grandi cellule nervose dovrebbero stare in rapporto con le vie più lunghe. Certamente, in generale questa proposizione non è giusta, però può forse avere almeno un limitato valore in un certo territorio, p. es. per le cellule piramidali della corteccia cerebrale. Così pure non è privo di significato il fatto, che tutte le grosse cellule assai numerose della corteccia del cervelletto sono generalmente di diametro press'a poco uguale. Le cellule più grosse si trovano nei pesci alla superficie dorsale della medulla oblungata, specialmente nel Laphius pisextorius, dove possono raggiungere un diametro di 0,257 mm. Esse sono già visibili ad occhio nudo: il loro nucleo ovalare raggiunge un diametro di 0,07 mm., il nucleo 0,034 mm.; quest'ultime cellule mostrano anche questa sorprendente particolarità, che il protoplasma spesso è attraversato da vasi capillari, i quali possono anche dividersi nell'interno della cellula. (*Fritsch*). Non devesi confondere con ciò il circolo sanguigno supposto da *Adamkiewicz* nell'interno delle cellule gangliari.

Gli autori si sono dati a preferenza a rintracciare un carattere differenziale fra le cellule motorie e le sensitive (per meglio esprimersi, fra le cellule che stanno in diretto rapporto con le vie nervose sensitive e motorie). In queste ricerche si dovrebbe essere molto riservati. Infatti si hanno pure cellule, le quali non possono essere chiamate nè motorie, nè sensitive (nel senso indicato), p. es. soltanto trofiche, oppure altre che stanno in rapporto con le più alte funzioni psichiche, e da ultimo molte, le quali, ancor che fosse conosciuto chiaramente il loro significato, a rigor di termini non potrebbero essere classificate in nessuna di queste categorie. Lasciando in disparte le teorie più vecchie, citeremo soltanto quella di Golgi. Egli distingue due tipi di cellule ganglionari, le quali possono essere distintamente riconosciute con la colorazione al sublimato o all'argento. 1.° Cellule ganglionari nelle quali il prolungamento del cilindro dell'asse manda numerose ramificazioni laterali, non si risolve completamente e termina nel cilindro dell'asse di una fibra nervosa midollata. 2.° Cellule nervose, in cui il prolungamento del cilindro dell'asse, successivamente suddividendosi in numerosi prolungamenti laterali, si risolve in un rete finissima di fibrille. Secondo Golgi, le cellule della prima categoria danno origine ai

nervi motori, e quelle della seconda ai sensitivi, le chiama quindi cellule motorie e cellule sensitive.

Oltre a ciò, egli ha ottenuto il singolare risultato di togliere al prolungamento del cilindro dell'asse quella caratteristica che serviva a farlo riconoscere come tale, cioè il diretto passaggio nel cilindro dell'asse di una fibra nervosa. Il modo di comportarsi dei prolungamenti del cilindro dell'asse del secondo tipo è dunque assai simile a quello di un prolungamento protoplasmatico, e ciò prova una volta di più quanto si debba essere cauti nel ricercare i prolungamenti del cilindro dell'asse.

Del tutto incerte sono le nostre conoscenze sul modo di comportarsi delle finissime ramificazioni derivanti dai prolungamenti cellulari.

Assai diffusa è l'opinione, che esse formino una rete compatta attraverso tutta la sostanza grigia del sistema nervoso centrale, *neurospongium* (*Waldeyer*) e che da una parte si anastomizzino con quelle di altre cellule nervose, mentre dall'altra, disponendosi di lato, diano origine a cilindri dell'asse. Ciascuna cellula nervosa — o almeno quasi ciascuna — sarebbe per conseguenza riuscita senza interruzione con molte altre cellule simili vicine.

Golgi ed altri autori non danno ai prolungamenti protoplasmatici alcuna parte nella formazione di questo finissimo reticolo: però essi avrebbero intimi rapporti con il tessuto connettivo e i vasi sanguigni: la loro funzione sarebbe dunque quella di provvedere alla nutrizione dei tessuti nervosi. Secondo l'opinione di *Golgi* e di *Ramon y. Cajal* sarebbero da una parte le due specie di prolungamenti del cilindro dell'asse (specialmente quelli del secondo tipo) quelle che formerebbero il reticolo nervoso del midollo spinale, e dall'altra le fibre radicolari ripetutamente divise delle radici posteriori del midollo spinale, e da ultimo fibrille le quali si staccano dal cilindro dell'asse ad angolo quasi retto, penetrando nella sostanza grigia.

Essenzialmente differenti sarebbero le cose, secondo *Forel*. Egli crede, che le finissime ramificazioni dei differenti elementi nervosi si intreccino press'a poco come i rami di due alberi vicini, per conseguenza non si continuerebbero direttamente fra di loro. Senza dubbio egli non spiega come si comportino l'estremità di queste finissime ramificazioni. Dal punto di vista fisiologico non è infatti necessario di ammettere una diretta continuità dei prolungamenti: noi possiamo supporre, per quanto le conoscenze assai rudimentali sulla fisiologia delle cellule nervose lo permettano, che la semplice contiguità, il ripetuto intrecciarsi basti per permettere la trasmissione dell'irritazione; press'a poco come la sovrapposizione dimostrata da *Ehrlich* delle fibre spirali sulle cellule del simpatico. Oltre ad altri fatti, specialmente d'ordine embriologico, parla pure a favore di quest'ultima opinione la diretta osservazione di buoni preparati al sublimato, o all'argento; quivi si co-

lorano sempre soltanto cellule ben separate in una ai loro ricchi prolungamenti, e giammai anche altre cellule vicine che stiano a dimostrare una fina anastomosi.

A risultati simili era pure giunto *His* con i suoi studî sullo sviluppo del sistema nervoso centrale; egli giunse alla convinzione che per spiegare l'influenza di un sistema di fibre sopra un altro non è necessaria la continuità delle due vie: basta il decorso dei tronchi terminali dei due sistemi nello stesso territorio e l'interposizione di una sostanza intermedia trasmettitrice della irritazione. Ciascuna cellula possederebbe, oltre la via del cilindro dell'asse, anche un « territorio di conduzione ».

L'autore intende di indicare con ciò quel territorio circostante, nel quale si espandono i prolungamenti protoplasmatici della cellula. Regioni cellulari vicine si confondono fra di loro, e possono combinarsi a costituire un territorio unico.

Però anche qui si può osservare che *His*, partendo da basi genetiche, non fa valere come legge generale che da ciascuna cellula nervosa parta un'unica fibra nervosa. Se egli ammette ciò come verosimile per le cellule spinali, sta d'altra parte il fatto che le cellule dei ganglî spinali mandano due fibre nervose, delle quali una si insinua nel midollo spinale, e l'altra si espande verso la periferia.

Kölliker pretende di aver veduto che certe ramificazioni terminali del finissimo reticolo fibrillare avvolgono le cellule nervose quali fibre delicate, varicose, e in generale terminano alla loro superficie con piccoli rigonfiamenti: anche *Ramon y Cajal* ha veduto qualche cosa di simile, p. es. nel cervelletto.

L'opinione espressa per primi da *Striker* ed *Unger* riposa sopra principî fondamentali speciali dell'istologia, e si riassume nelle due proposizioni seguenti:

1.° Si hanno tutti le forme di passaggio dalle cellule connettive a quelle nervose; 2.° Le cellule nervose e i loro prolungamenti del cilindro dell'asse hanno propagini, le quali vanno in una rete connettivale.

Solamente come ipotesi fu stabilita da *Rabl Rückhard* la possibilità che i prolungamenti protoplasmatici delle cellule ganglionarî, che prendono parte alla formazione del neurospongium, quivi siano soggetti ad un giuoco di alterazioni ameboidi: un filo di pensiero rotto sarebbe un filo protoplasmatico rotto!

Siccome lo sviluppo delle cellule gangliari sta in intimo rapporto con il modo di comportarsi dell'epitelio delle cavità centrali, esso sarà esposto con la descrizione di questo tessuto.

Alterazioni patologiche nelle cellule nervose.

Mentre che le forme degenerative delle fibre nervose, per quanto ci è dato ora di constatare, non sono molto numerose e si sono constatate poche modificazioni dei tipi descritti, può la cellula nervosa ammalare in modo assai vario nell'organismo vivente; in questi casi il risultato finale è sempre lo stesso, la perdita della funzione, la morte della cellula. La cellula nervosa da ultimo scompare completamente, oppure rimane al suo posto un residuo che varia a seconda della forma degenerativa.

Fig. 53. — Atrofia semplice di una cellula nervosa del nucleo dell'oculomotore dell'uomo. Ingrand. 150.

Fig. 54. — Atrofia incipiente di una cellula delle corna anteriori del midollo spinale. Degenerazione del nucleo. Ingrand. 150.

Fig. 55. — Degenerazione grasso-pigmentaria di una cellula piramidale della corteccia cerebrale. Ingrand. 150.

Si ha forse una **semplice atrofia** della cellula nervosa (fig. 53); questa si raggrinza prima in una, poscia in tutte le dimensioni, quindi si rompono i prolungamenti ad una certa distanza dalla cellula e prendono spesso la forma di un cavatappi; il nucleo si fa sempre più indistinto e, da ultimo, scompare completamente ogni resto della cellula, qualche volta lasciando un piccolo vuoto nel tessuto. Il primo indizio di un processo atrofico appare qualche volta nei nuclei: questi perdono la loro superficie liscia, diventano irregolari, come coperti di spine allungate, si raggrinzano e spesso si portano quasi alla periferia della cellula (fig. 54); essi non si presentano più chiari, ma diventano opachi e reagiscono assai bene a certe sostanze coloranti (ematossilina nigrosina).

È però sempre probabile che tali cellule raggrinzate rappresentino lo stadio terminale di un altro processo di degenerazione, le cui minute particolarità possono essere riconosciute soltanto per mezzo di certi metodi particolarmente adatti (p. es. *Nissl*).

La **degenerazione grasso-pigmentaria** della cellula nervosa (fig. 52) si distingue per questo, che il pigmento, presente in loro normalmente, si aumenta considerevolmente in quantità. Poichè il pigmento giallo-chiaro ha alcune proprietà comuni con il grasso e con tutta probabilità rappresenta un corpo ad esso affine, così si parla di una degenerazione

grasso-pigmentaria; del resto la sostanza granulare che si accumula in questa forma degenerativa, nelle cellule nervose assomiglia più a grasso che al pigmento, e specialmente negli stadî avanzati senza dubbio non si tratta più che di granuli grassi. Siccome non si può stabilire quale sia la quantità normale del pigmento di una cellula, così i primi stadî di questo processo patologico non possono essere assolutamente precisati. Più tardi la cellula si riempie sempre più di grasso, cosicchè essa si rigonfia come un sacco pieno oltre misura; finalmente quest'ultimo scompare, tutta la cellula risulta formata da un ammasso di granuli grassi, che da ultimo scompaiono. Questo processo può riscontrarsi nelle atrofie croniche del cervello, p. es. nell'atrofia senile, nei bevitori e nei paralitici. Può avvenire che una cellula nervosa riempita di granuli grassi perda i suoi prolungamenti, il nucleo, sebbene con aspetto differente, permanga, sì che essa non possa più essere distinta da un ordinaria cellula grassa e si mantenga come tale.

Qualche volta si trova una speciale **degenerazione granulosa** (fig. 53) la quale parla piuttosto per un processo acuto: il corpo cellulare appare quivi punteggiato in modo speciale per la presenza di numerosi granuli, grossi, rotondeggianti o allungati che si colorano con il carmino. Quivi gli altri caratteri di una cellula ganglionare normale possono rimanere invariati per molto tempo. Specialmente devesi osservare, che quivi il nucleo presenta ancora la sua struttura normale. Probabilmente questo processo è identico a certe alterazioni che *Friedmann* ha trovato in territorî infiammati: si presenta cioè nella cellula un reticolo cromatico a larghe maglie con grossi punti nodosi, il quale può essere messo in completa evidenza soltanto se il tessuto venga fissato ancora vivente in un liquido adatto; in ogni caso si tratta quivi soltanto di uno stadio intermedio, il quale più oltre porta ad una scomparsa completa della struttura cellulare.

Ugualmente, in conseguenza di uno stato irritativo avviene che il nucleo si porti alla periferia della cellula, la sorpassi e venga a trovarsi in gran parte fuori del ventre cellulare: ciò può pure essere osservato qualche volta nella dementia paralitica nelle cellule delle corna anteriori del midollo spinale (*J. Wagner*).

Quale **rigonfiamento omogeneo** *Friedmann* e *Schaffer* descrivono una forma di degenerazione delle cellule gangliari (nelle cellule delle corna anteriori nella mielite), nella quale innanzi tutto soltanto la parte centrale della cellula si trasforma in una massa omogenea, mentre la zona periferica mostra ancora la normale struttura granulare e il nucleo in generale intatto. Le cellule gangliari atrofiche e raggrinzate proverrebbero da tali cellule degenerate.

Anche la **formazione di vacuoli** nelle cellule nervose (fig. 57), se questi si presentano in molte cellule ed in alto grado, è quasi sempre seguita da un processo infiammatorio (specialmente nella mielite). Il

loro numero è assai variabile: ve ne possono essere fino a dieci, che sostituiscono quasi tutto il contenuto cellulare: questo è solo rappresentato da sottili tramezzi fra i vacuoli e le radici dei prolungamenti. Anche quivi il nucleo ed i prolungamenti conservano sovente il loro aspetto normale. Devesi però osservare a questo proposito che possono apparire vacuoli nelle cellule nervose anche dopo morte.

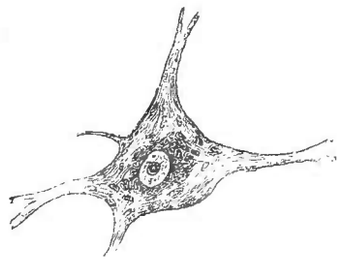

Fig. 56. — Degenerazione granulare di una cellula delle corna grigie anteriori nella Mielite. Ingrand. 150.

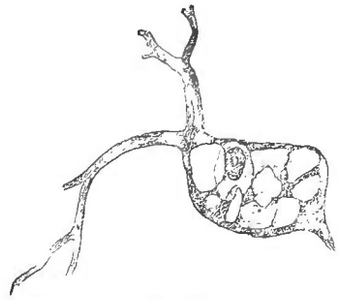

Fig. 57. — Cellule delle corna anteriori con 10 vacuoli nella Mielite. Ingrand. 150.

Fig. 58. — Degenerazione colloide di un cellula delle corna anteriori nella Mielitea Ingrand. 150.

Nelle vicinanze di focolai d'infiammazione si incontrano pure cellule (fig. 58), i di cui corpi sono riempiti quasi completamente di una goccia colloide, liscia, grossa e priva di struttura; queste cellule hanno una forma sferica caratteristica, quale in condizioni normali non si trova che in poche cellule. Queste goccie di sostanza colloide si colorano intensivamente con carmino.

In opposizione alla degenerazione pigmentaria si ha un processo patologico nelle cellule nervose, nel quale queste perdono il loro pigmento normale, **Depigmentazione**: oltre a ciò scompare anche la granulazione protoplasmatica caratteristica, il corpo cellulare appare omogeneo, il carmino è meno assorbito, così che nelle sezioni le cellule si distinguono solo debolmente dalla sostanza fondamentale. Questa alterazione si incontra spesso nelle parti del cervello sclerosate, e quindi è detta pure sclerosi delle cellule nervose. Press'a poco identica a questa è la degenerazione jalina descritta da alcuni. Più tardi la cellula subisce numerose variazioni di forma e scomparisce anche completamente: in questo modo possono scomparire in alcune regioni del cervello grandi quantità di cellule. Questa forma di atrofia è sempre indizio di un processo cronico assai lento.

I **rigonfiamenti ipertrofici** delle cellule ganglionari nei quali si mostra alterata anche la natura della sostanza cellulare (in generale essa diventa torbida, il nucleo indistinto, d'onde la « tumefazione torbida o tumefazione parenchimatosa ») non sono sempre facili a riconoscere e a distinguere dalle alterazioni postmortali: in ogni caso deb-

bono essere considerati come patologici solo gli alti gradi, e si domanda sopratutto se noi dobbiamo riconoscere in queste alterazioni patologiche una forma di degenerazione caratteristica sui generis. Esse furono trovate nella demenza paralitica e nella demenza senile, come pure in altre forme di debolezza intellettuale, anche nella inanizione di alto grado (*Rosenbach*).

L'ipertrofia varicosa di singoli prolungamenti sembra essere assai rara, p. es. sul prolungamento centrale delle cellule di *Purkinje* nel cervelletto (*Hadlich*).

Cellule ganglionari calcificate (fig. 59) furono trovate tanto nel midollo spinale che nella corteccia del cervello e del cervelletto, nelle corna anteriori del midollo nella paralisi spinale dei bambini e nella poliomelite acuta, frequentemente a mo' di gruppi nella corteccia cerebrale sotto emorragie superficiali (plaques jaunes), o specialmente dopo traumi che abbiano colpito il cranio e quindi indirettamente il cervello, anche se questo del resto non si mostra offeso.

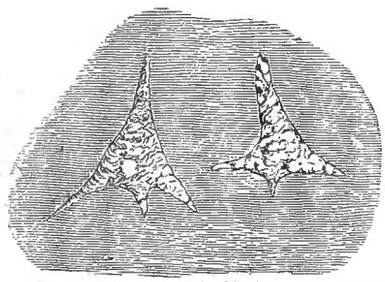

Fig. 59. — Cellule ganglionari calcificate della corteccia cerebrale. Ingrand. 150.

Nei focolaj di rammollimento della corteccia cerebrale si trovano spesso gruppi di cellule gangliari calcificate, immerse in detritus e in masse di cellule a corpuscoli grassi; mentre le rimanenti cellule nervose sono completamente scomparse, o almeno non sono più riconoscibili come tali, quelle impregnate di sali calcari hanno acquistato una tale potenza di resistenza che esse, e rispettivamente i loro scheletri, possono persistere in forma quasi invariata.

Per conseguenza *Friedländer* opina che la calcificazione delle cellule ganglionari sia caratteristica per i processi acuti. Le cellule ganglionari calcificate sono facilmente visibili, specialmente in preparati non colorati, sia per uno speciale splendore che non appartiene a nessun altro tessuto, come pure per i loro prolungamenti rigidi in forma di lancia. Del resto con l'aggiunta di acido solforico si può vedere apparire delle bolle di acido carbonico e cristalli di gesso.

Nei preparati colorati con i metodi di *Weigert* o *Pal*, le cellule gangliari calcificate si mostrano nere con nucleo chiaro; che anche la calcificazione debba considerarsi come una forma d'atrofia, non ha bisogno di altra dimostrazione.

Oltre queste forme di degenerazione descritte, ne esistono altre, così a mo' d'esempio l'aspetto fibroso del corpo cellulare (*Schaffer*), in cui si ha un'esagerazione della struttura fibrillare della cellula.

Prima di tutto sarebbe quivi da ricordare la **divisione del nucleo** Nei territorî infiammati si trova spesso una alterazione di forma del nucleo; questo comincia a scindersi in più parti e si divide in ultimo

in due nuclei. Questo processo di divisione dei nuclei nelle regioni infiammate fu studiato bene per primi da *Mondino* e *Coën*; potevasi dimostrare cariocinesi tanto nelle grosse cellule della corteccia cerebrale, quanto della corteccia del cervelletto dei conigli e delle cavie. I cani si prestano meno per queste ricerche. Numerosissime si trovano nelle cellule gangliari dal quarto al sesto giorno dopo la ferita che origina il processo infiammatorio (*Coën*). Fu anche osservata la **divisione di tutta la cellula** nelle cellule nervose, sia essa prodotta da un processo infiammatorio, o dall'irritazione di un tumore vicino, o da un'irritazione artificiale (*Robinson* nelle cellule del simpatico, *Ceccherelli* nell'encefalite prodotta artificialmente). Nel processo di divisione può una cellula ganglionare dividersi in un numero grande di cellule secondarie, le quali allora nel loro insieme lasciano ancora riconoscere la primitiva forma della cellula nervosa (fig. 57) (*Fleischl*).

Fig. 60. — Cellula nervosa ripetutamente divisa della corteccia cerebrale. Adiacenze in un tumore. Ingrand. 150.

La rigenerazione di cellule gangliari nei punti in cui esse furono alterate per un processo morboso, con tutta verosimiglianza è da escludersi: al contrario una completa neoformazione di cellule gangliari fu ripetutamente constatata nei neuromi periferici.

Non havvi dubbio che esista un arresto morboso nello sviluppo di alcune cellule e una difettosa formazione delle stesse, e invero, con tutta probabilità, generalmente in rapporto con certi difetti congeniti, p. es. nell'idiozia.

Bevan Lewis dà come caratteristica di queste cellule arrestate nello sviluppo: corpo cellulare indistintamente granulare, si colora poco con colori di anilina, bene però il nucleo in generale eccentrico. Il numero dei prolungamenti è minore.

Kronthal, Histologisches von den grossen Zellen in den Vorderhörnern. Neurol. Centralblatt 1890. *Altmann*, Die Elementarorganismen und ihre Beziehungen zu den Zellen. Leipzig 1888. *Virchow H.*, Neurologisches Centralblatt 1888. *Magini*, Alcuni nuovi caratteri delle cellule nervose. R. Accad. d. Lincei 1890. *Scultze M.*. Observationes de structura cellularum fibrarum que nervearum. Bonn 1869, und Stricker's Handbuch 1871. *Retzius*. Biol. Unters. N. F. I. *Koschewnikoff*, Axencylinderfortsatz der Nervenzellen aus der Grosshirnrinde, Archiv f. mikrosk. Anat. 1869. *Beale*, Philosoph. Trans. 1863. *Arnold J.*, Ueber die feineren histologischen Vehältnisse der Ganglienzellen in dem Sympaticus des Frosches, Virchow s Archiv. 32, ibid. 41, und Anat. Anzeiger 1890. *Freud S.*. Wr. Sitzungsberichte. 85. Bd. *Wiedersheim*, Anat. Anzeiger, 1890. *Samassa*, Anat. Anzeiger 1891. *Fleischl E.*, Ueber die Wirksamkeit der Borsäure auf frische Ganglienzellen. Sitzungsbericht d. Akad. d. Wissensch, zu Wien. 61. Bd. *Chatin*, La cellule nerveuse. Paris. 1890. *Adamkiewicz*, Die Nervenkörperchen. Sitzungsbericht der Akad. d. Wissensch. zu Wien. 91. Bd. 1885 und 97. Bd. 1888. *Benda*. Verhundl. d. physiol. Gesellschaft zu Berlin 1886. *Fritsch*, Ueber einige bemerkenswerthe Elemente des Centralnervensystems von Lophius piscatorius. Archiv f. mikrosk. Anatomie. 27. Bd. *Adamkiewicz* Der Blutkreislauf der Ganglienzelle. Berlin 1886. *Golgi*, Ricerche istologiche sul midollo spinale. Riv. sperim. di freniatria VI.

1880. *Ramon y Cajal*, Sur l'origine des fibres nerveuses de la moelle embryonnaire. Anat. Anzeiger 1890. *Forel*, Einige hirnanatomische Betrachtungen und Ergebnisse. Archiv f. Psych. XVIII. Bd. *His W.*, Zur Geschichte des menschlichen Rückenmarckes und der Nervenwurzeln. Abh. d. mate-phys Classe d. k. sächs. Gesellschaft. d. Wissensch. XIII. Bd. 1886, *His W.*, Die Neuroblasten und deren Entstehung im embyonalen Marke. Archiv. f. Anat. und Physiol. Anat. Abth. 1889. *Kölliker*, Ueber den feineren Bau des Rückenmarkes. Sitzungsber. d. Würzburger phys medic. Gez. 1890 u. Zeitschr. f. wiss. Zool. 51. *Stricker* und *Unger*, Untersuchungen über den Bau der Grosshirninde. Sitzungsb. d. k Akad. d. Wissensch. zu Wien. 80. Bd. 1879. *Rabl Rückhard*, Sind die Gangliehzellen amöboid? Eine Hypothese zur Mechanik psychischer Vorgänge. Neurol. Centralblatt 1890. *Friedmann*. Ueber progressive Veränderungen der Ganglienzellen bei Entzündungen Archiv. f. Psych. 18. Bd. 1888. *Obersteiner*, Ueber Erschütterung des Rückenmarkes. Wr. medic. Jahrb. 1879. *Schaffer K.*, Ueber Veränd. der Ganglienzellen. Neur. Centr. 1891. *Wagner J.*, Ein Beitrag zur Kenntniss der Rückenmarkserkrankung der Paralyticher. Wr. medic. Jahrb. 1884. *Rosenbach P.*, Ueber die durch. Inanition bewirkten Texturveränderungen der Nervencentra. Neurol. Centralblatt. 1883. *Hadlich*, Ueber varicöse Hypertrophie des Hauptnervenfortsatzes der grossen Ganglienzellen der Kleinhirnrinde. Wircow's Arch. 46. Bd. *Friedländer*, Ueber Verkalkung der Ganglienzellen Virchow's Archiv. 88. Bd. *Scaffer*, Pathologie und pathologische Anatomie der Lyssa. Ziegler's Beitrage zur pathologischen Anatomie, VII. *Mondino*, Gaz. d'osped. Milano 1885. *Coën*, Ziegler's Beiträge zur pathologischen Anatomie, II. 1887. *Robinson*, Wr. medic. Jahrb. 1873. *Ceccherelli*, Wr. medic. Jahrb. 1874. *Fleischl* Wr. medic Jahrb. 1872. *Bevan Lewis*, A textoook of mental disease. London 1889, pag. 476. *Friedmann M* Ueber die degenerativen Veränderungen der Ganglienzellen bei acuter Myelitis. Neurol. Centralblatt 1891. *Schulz R.*, Ueber arteficielle, cadaveröse und pathologische Veränderungen des Rückenmarkes. Neurol. Centralblatt. 1883.

A. Tessuti non nervosi.

1. Epitelî.

In questi ultimi tempi si è fatta molta strada l'opinione di coloro che classificano le cellule epiteliali, rivestenti le cavità del sistema nervoso centrale, fra gli elementi nervosi. Quantunque questo modo di vedere, per il momento, non possa essere completamente respinto, tuttavia una classificazione di tutti questi epitelî fra gli elementi nervosi è almeno prematura: del resto, noi ritorneremo presto su questo argomento.

Il sistema nervoso centrale dell'uomo adulto presenta le condizioni meno favorevoli per lo studio degli epitelî dei ventricoli. Innanzi tutto sarebbe desiderabile che, a cagione della grande caducità di questo tessuto, le ricerche fossero fatte sopra pezzi freschi il più che sia possibile: in secondo luogo l'epitelio in questione noi lo troviamo negli animali inferiori, non soltanto meglio sviluppato che nell'uomo, ma in questo, almeno in alcuni punti, spesso subisce dopo l'infanzia alterazioni diverse.

Il rivestimento dei ventricoli cerebrali e del canale centrale del midollo è costituito negli animali inferiori da un epitelio vibratile. Le cellule epiteliali (fig. 61) si assottigliano nella loro parte basale e terminano da ultimo in un prolungamento (raramente doppio), il quale tiene la direzione longitudinale della cellula: p. es. nella rana si può seguire

lontano nella sostanza nervosa. *Klaussner* nel midollo spinale del proteus anguineus potè seguire questi prolungamenti fino nelle radici posteriori dei nervi ed altri fino alla commessura anteriore.

Nel sistema nervoso embrionale, specialmente usando l'indurimento celere di *Ramon y Cajal* e la colorazione all'argento di *Golgi*, si può vedere questi prolungamenti andare raggiando fino alla periferia, rispettivamente fino alla *pia mater:* non è improbabile che, anche nell'adulto, questo rapporto venga in parte conservato. *Golgi* rivendica per l'appunto all'epitelio del canal centrale una parte assai considerevole nella formazione della sostanza interstiziale del midollo spinale; i prolungamenti filiformi delle cellule cilindriche, secondo lui, qualche volta lasciano riconoscere nel loro cammino verso la periferia numerose ramificazioni, per cui ne risulta un tessuto fondamentale intrecciato visibile in tutta l'estensione del taglio trasversale.

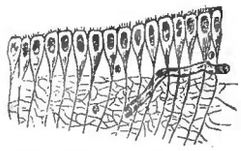

Fig. 61. — Epitelio ventricolare di rana. Ingrandito 200.

Alla superficie libera delle cellule epiteliali, specialmente allo stato fresco e anche facilmente dopo l'indurimento, si vede, negli animali inferiori, delle ciglia liberamente sporgenti nelle cavità ventricolari (e nel canale centrale). Ognuna di queste cellule possiede un grosso nucleo ovale con un nucleolo.

Nell'uomo adulto le cellule epiteliali non sono uguali ovunque: sono conservate nel miglior modo, nel canale centrale del midollo spinale, nel pavimento del quarto ventricolo e nell'acquedotto di Silvio. Nelle altre regioni esse sono più basse, e quivi la costante presenza di ciglia vibratili è più difficile a dimostrarsi, sì che da molti sono messe in dubbio. Esse sono quasi sempre disposte soltanto in un semplice strato; nelle vicinanze della commissura posteriore le cellule epiteliali sarebbero anche stratificate (*Lachi*).

Queste cellule costituiscono, con lo strato di connettivo sul quale riposano, il così detto **ependima**, per cui sono anche descritte come cellule ependimali.

Si fa sempre più probabile, come fu già detto, che l'epitelio di tutto il tubo midollare, stia in intimissimo rapporto istologico e genetico con gli elementi nervosi (cellule o fibre). Un diretto passaggio dei prolungamenti delle cellule epiteliali nei fasci di fibre nervose fu spesso descritto: questi prolungamenti mostrano spesso con loro una colorazione simile alle fibre nervose (*Freud*).

Nel tempo in cui la lamina midollare del canale midollare rappresenta soltanto un semplice strato epiteliale, si osservano già due specie di cellule: le une hanno più il carattere dell'epitelio a palizzata e più tardi si trasformano negli elementi detti da *His* spongioblasti: i più interni di questi spongioblasti assumono più tardi un epitelio vibratile: essi formano il rivestimento del canale centrale e dei ventricoli. Fra gli spon-

gioblasti, ma distintamente distinguibili da essi, stanno però cellule rotonde, cellule germinative, le quali originano per scissione gli elementi detti da *His* neuroblasti. Il protoplasma di questi ultimi (che debbonsi considerare quali primi abbozzi delle cellule gangliari) si allunga da un lato in un prolungamento dapprima corto, poi più lungo, il prolungamento del cilindro dell'asse. Durante la trasformazione in neuroblasti, in parte anche prima, le cellule germinative abbandonano la parte più interna del canal midollare, ora ispessite, e si portano di più in più verso l'esterno,

Non si può quindi negare che le cellule nervose e le cellule epiteliali del canale centrale e dei ventricoli abbiano la stessa origine dal neuroepitelio: però assai presto le due specie di cellule si separano l'una dall'altra

Klaussner. Das Rückenmark d. Proteus anguineus. Sitzungsbericht d. k. bayer. Akad. d. Wissensch. XIV. Bd. 1883. *Golgi*, Anat. Anzeiger 1890. *Ramon y Cajal*, Sur l'origine et les ramifications des fibres nerveuses Anat Anzeiger 1890. *His*, Die Neuroblasten und deren Entstehung im embryonalen Marke. Archiv f. Anat. und Physiol. Anat. Abth. 1889.

2. Vasi sanguigni.

Un metodo eccellente per studiare la struttura dei vasi nell'interno della sostanza cerebrale, si è quello di immergere dei pezzi di cervello fresco (non debbono essere molto piccoli, ma della grosezza di una noce o più) in una soluzione debole di bicromato di potassa, lasciandoveli macerare fino a due giorni. È bene prendere un pezzo di corteccia cerebrale con la sostanza bianca centrale, oppure un pezzo dei gangli della base. Si può allora per mezzo di due aghi isolare sott'acqua, dalla sostanza che li attornia, i vasi, del resto assai facili a trovarsi.

In questo modo si riesce a l ottenere tutti i vasi muniti delle loro ramificazioni.

Il vaso così preparato viene immerso in una goccia di acqua distillata o di glicerina molto allungata: gli ordinari liquidi, specialmente la glicerina pura o anche le soluzioni saline, sono da evitare, perchè con esse le singole membrane dei vasi si raggrinzano, si chiudono l'una sull'altra e non sono più distintamente riconoscibili. Si può anche immergere il vaso per alcune ore in una soluzione di picrocarmino o in qualche altro liquido colorante, per es. in una soluzione acquosa di bruno di Bismark (1: 300) (*Löwenfeld*) e, dopochè esso fu bene lavato, osservarlo nell'acqua. In questo caso spiccano assai bene le differenti forme dei nuclei del vaso. Questi preparati all'acqua, dopochè l'orlo del vetrino coprioggetti fu bene essiccato, vengono circondati da una striscia di damarlacca, che deve rinnovarsi dopo molti giorni, e possono in tal guisa essere conservati per molti anni. Ancora più conservabili sono simili preparati trattati con glicerina allungata. Solo in certe condi-

zioni normali e patologiche di struttura è necessario studiare i vasi in sezioni, dopo pregresso indurimento.

I vasi sanguigni, che stanno nell'interno del sistema nervoso centrale, si distinguono per alcune particolarità di struttura da quelli degli altri organi: questa differenza riguarda specialmente il modo di comportarsi della tonaca avventizia. Ne viene quindi la necessità di sottoporre le arterie, le vene e i capillari ad una speciale descrizione.

Veri vasi linfatici non troviamo nel cervello e nel midollo spinale. Le vie linfatiche sono quivi rappresentate da spazî che possono essere dimostrati fra gli elementi connettivali. A questo proposito noi impareremo a conoscere nel dominio dei vasi, le vie linfatiche dell'avventizia e perivascolari, e intorno alle cellule gli spazî linfatici pericellulari. Un altro sistema di spazî linfatici esisterebbe in rapporto alle cellule connettivali del tessuto di sostegno, spazî linfatici perigliari. *Rossbach* e *Sehrualdt* hanno dimostrato che tutti questi spazî linfatici sono distintamente dimostrabili con uno dei due metodi di colorazione del *Golgi*, poichè la precipitazione del sale metallico avviene soltanto nell'interno di essi. *Kronthal* richiama l'attenzione sopra vasi sottilissimi nucleati esistenti nel cervello, il cui lume è così stretto (2-5 M) che non può dar passaggio ai corpuscoli sanguigni il cui diametro misura 7 M, e quindi debbonsi ritenere quali vasi linfatici.

Probabilmente anche le cellule connettive stellate, che noi troviamo ovunque nella sostanza nervosa, stanno in intimo rapporto con la corrente sanguigna.

Un largo spazio linfatico avvolge tutto l'encefalo, fra questo e la pia mater, spazio linfatico epicerebrale.

a) *Arterie.*

Nelle arterie della sostanza cerebrale, con eccezione delle più piccole, si possono riconoscere quattro strati, i quali — andando dall'interno all'esterno — vengono distinti quali endotelio, membrana fenestrata, tunica muscularis e membrana avventizia.

È assai probabile che il canale scavato nella sostanza cerebrale per il vaso sia pure esso rivestito da una sottile membrana limitante, la quale però nell'estrarre i vasi deve rimanere aderente al cervello, poichè essa, come più tardi vedremo, vi è intimamente connessa. L'*endotelio* (fig. 62 *a*) è una membrana assai sottile costituita da un semplice strato di cellule allungate, i cui limiti sono resi assai evidenti mediante l'impregnazione con il nitrato d'argento. I nuclei delle cellule endoteliali sono ovali o in forma di cote; ed hanno tutti il loro asse longitudinale disposto nella direzione del vaso. In questi nuclei si vede spesso un piccolo granulo, fortemente rifrangente, che può pure addentrarsi in essi solo in parte, e di ingnoto significato.

Se si ha isolato la membrana endoteliale dilacerando il vaso, si ottiene facilmente l'aspetto come se i nuclei appartenessero a cellule fusiformi con lunghi prolungamenti. Però queste non sono altro che ripiegature della sottilissima membrana endoteliale.

La **membrana fenestrata** (fig. 62 *b*), sebbene adagiata sull'endoteliale, non vi è intimamente connessa ed è una membrana resistente, elastica, che ha una grande tendenza a disporsi in pieghe longitudinali. Essa non ha alcun nucleo o parti costituenti cellulari, e a forte ingrandimento si mostra cosparsa di numerosi punticini chiari (forellini 2): è pure essa che conferisce alle grosse arterie, nelle quali deve essere studiata, la loro striatura longitudinale caratteristica. Quantunque essa sia ancora dimostrabile nelle arterie più piccole, tuttavia si assottiglia sempre più, per scomparire del tutto nelle piccolissime arterie e nei vasi di passaggio.

Sul lato visibile della membrana fenestrata si dispongono delle fibre muscolari liscie e fu-

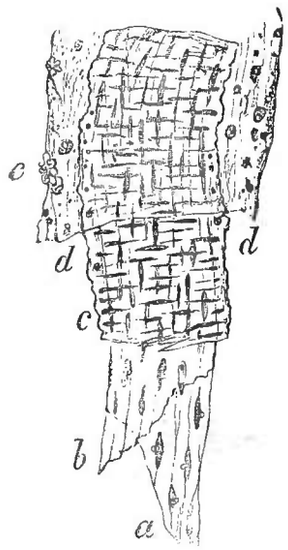

Fig. 62. — Una arteria cerebrale di media grossezza, dilacerata in modo che i differenti strati si rendono evidenti. *a*, endotelio *b*, membrana fenestrata, *c*, tunica muscularis, *d*, avventizia, *e*, pigmento. Ingrand. 300.

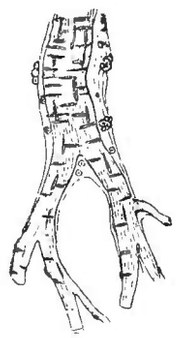

Fig. 63. — Una piccola arteria del cervello. Nell'avventizia stanno molti accumuli di pigmento. Ingrand. 150.

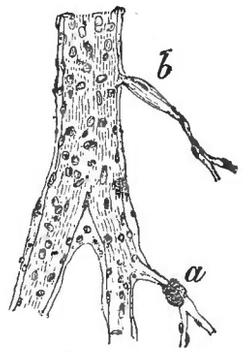

Fig. 64. — Una piccola vena della sostanza cerebrale. Nelle brande laterali *a* un accumulo di granuli grassi, in *b* un leggiero ingrossamento fusiforme. Ingrand. 150.

siformi e formano in questo modo la *Tunica muscularis* o *media* (fig. 62 *c*); queste fibre muscolari, senza eccezione, sono disposte circolarmente e in senso trasversale, per conseguenza il nucleo anche qui allungato fusiforme appare disposto in senso perpendicolare all'asse del vaso. Per conseguenza i nuclei dell'endotelio e delle fibre muscolari si incrociano fra di loro ad angolo retto (fig. 62 e 63). — Verso l'esterno lo strato muscolare presenta intagliature quale espressione delle singole fibre muscolari proeminenti. Mentre nelle arterie più grosse stanno sovvrapposti parecchi strati di fibre muscolari e la parete vasale deve il suo spessore più che ad altri a questo fatto, i piccoli vasi non posseggono più che un solo strato di fibre. Col cre-

scente impiccolimento delle arterie variano pure le singole fibre muscolari, che diventano più corte e meno larghe: contemporaneamente cambia nello stesso senso la forma del loro nucleo.

In questo modo si arriva a tal punto che una sola fibra muscolare basta, per coprire un lungo tratto del vaso, mentre d'altra parte a causa della piccola circonferenza dello stesso una certa lunghezza della fibra non sarebbe più in sito.

Nei vasi intracerebrali molto grossi si può osservare qua e là dei fasci longitudinali di tessuto connettivo, i quali aderiscono esternamente alla muscularis. In generale, però, si vede lo strato muscolare sporgere in uno spazio vuoto. Segue subito, andando verso l'esterno, una membrana del tutto indipendente, che è detta **membrana vascolare avventizia** o semplicemente **avventizia** (fig. 62 *d* e 63). Quando la si abbia isolata dalle altre membrane vascolari, allora essa appare quale una sottile membrana connettiva con nuclei ovali o rotondi disseminati; questi nuclei mostrano spesso alla loro periferia una granulazione protoplasmatica visibile. Alcuni autori, trattando con argento, pretendono di aver dimostrato cellule endoteliali nell'avventizia (tanto sulla superficie esterna che interna). Sulla membrana avventizia stanno regolarmente granelli di pigmento, più raramente di grasso, del quale parleremo a lungo più tardi (fig. 62 e fig. 63).

Fig. 65. — Un'arteria della corteccia cerebrale. Sezione. Si vede inoltre fine fibre raggiare dal vaso nella sostanza cerebrale. Ingrand. 80.

In sezioni di cervello induriti, specialmente di animali, si vede spesso delle fibre connettive lunghe, rigide, che attraversano la sostanza nervosa e raggiungono con una dilatazione imbutiforme lo strato esterno di un vaso. Non raramente si può seguire questa fibra nel senso opposto fino ad una cellula stellata connettiva (fig. 80).

Poichè l'avventizia nell'induramento aderisce strettamente alla muscularis e dall'altra parte nei preparati freschi, fatti con grande cura, non possonsi rintracciare simili prolungamenti, si deve ammettere che fuori dell'avventizia esista ancora una **membrana limitante** intimamente connessa con la sostanza cerebrale. Appunto in questi preparati, i quali nei rimanenti rapporti sono assai poco dimostrativi, si possono distintamente vedere in grande numero questi prolungamenti connettivali disposti in modo assai regolare (fig. 65).

Fra l'avventizia e la tunica muscolare sta uno spazio vuoto considerevole, che si vede facilmente in ogni arteria isolata, spazio linfatico dell'avventizia (spazio di *Virchow-Robin*). All'esterno dell'avventizia esiste ugualmente uno spazio fino alla membrana limitante, spazio linfatico perivascolare o di *His*. Si tratta quivi evidentemente di spazi linfatici nel senso largo della parola, che debbono essere considerati quale origine dei vasi linfatici.

Questi spazi, specialmente il perivascolare, procurano il liquido per un vivo ricambio materiale fino ai differenti elementi nervosi.

In preparati iniettati e ben riusciti (di neonati) è facile persuadersi che gli spazî che circondano le cellule gangliari sono iniettabili dagli spazi perivascolari: spazi pericellulari. Questi sono pure visibili in preparati sottili, qualche volta si trova la loro comunicazione con lo spazio perivascolare (fig. 66). Sulla parete esterna dello spazio pericellulare si trova impresso qualche volta un piccolo corpo semilunare, che *Friedmann* considera quale nucleo di una cellula endoteliale.

Un finissimo reticolo, partendo dal tessuto di sostegno della sostanza grigia (*Paladino*), attraverserebbe lo spazio pericellulare e si inserirebbe nella cellula gangliare: per dimostrare questo finissimo reticolo, piccoli pezzi di midollo spinale indurito in sali di cromo vengono immersi in una soluzione all' 1 ‰ di cloruro di palladio debolmente acidificata: dopo molti giorni si trasportano in una soluzione acquosa al 4 % di joduro di potassio, nella quale devono rimanere almeno 24 ore: disidratamento in alcool, impregnamento con paraffina.

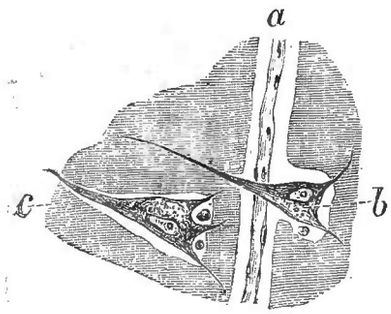

Fig. 66. — Spazî linfatici pericellulari e perivascolari. Sezione del corno d'Ammone, colorazione al carmino, *a*. Vaso capillare in uno spazio linfatico perivascolare: lo spazio pericellulare della cellula *b* va direttamente in quello: nello spazio pericellulare della cellula, *c* due corpuscoli linfoidi. Ingrand. 150.

Noi abbiamo già detto che *Kölliker* vide un reticolo simile intorno alle cellule gangliari, ma lo crede di natura nervosa. Usando i metodi di colorazione all'argento, al sublimato di *Golgi*, non raramente riesce di vedere riempiti con masse scure gli spazi linfatici perivascolari; riescono specialmente evidenti, come fu già detto, gli spazi linfatici pericellulari e perivascolari, come pure gli spazi finissimi da essi dipartentisi, i quali spesso si aprono in uno spazio linfatico perivascolare o epicerebrale (*Ronbach* e *Sehrwadl*). Benchè spesso l'induramento produca, per la formazione di pieghe nei tessuti, ingrandimento degli spazi pericellulari e perivascolari, tuttavia essi preesistono; ciò è provato anche dal fatto che si trova spesso in essi, specialmente intorno alle grosse cellule, uno o più corpuscoli linfoidi liberi. È verosimile supporre che nei cambiamenti di volume della sostanza cerebrale il lume del canale rivestito dalla membrana limitante, anche in condizioni normali, sia sottoposto a molte oscillazioni. Lo stesso succede nell'interno di questo canale per il rapporto esistente fra il taglio trasversale del lume vasale e dello spazio avventiziale e perivascolare: così p. es. può aversi un aumento del lume vasale soltanto a spese dei due spazi linfatici esterni o almeno di uno d'essi.

b) *Vene* (Fig. 64).

In essa si lasciano reparare bene soltanto tre strati. L'endotelio, (Fig. 60) si differenzia dal rivestimento vascolare interno delle arterie per il fatto, che i suoi nuclei sono disposti meno regolarmente ed in generale sono più rotondi.

Il secondo strato, che forma la vera tonaca venosa, risulta di uno strato di tessuto connettivo con numerosi nuclei, irregolarmente distribuiti: si trovano pure alcune fibre muscolari liscie, specialmente nelle grosse vene.

La membrana linfatica avventizia si presenta come una sottile membrana, la quale presenta la struttura già descritta nelle arterie. Più tardi parleremo di alcune differenze. Si deve ammettere, che anche il canale scavato nella sostanza cerebrale per le vene sia rivestito di una membrana limitante.

c) *Capillari* (Fig. 67).

Fig. 67. — Capillari isolati della corteccia cerebrale. Ingrandito 100.

Si possono considerare come una continuazione della membrana endoteliale arteriosa, e venosa, la quale è circondata soltanto più dalla membrana linfatica avventizia strettamente aderente: la prima del resto ha raggiunto con la sua indipendenza anche una maggiore consistenza, che nelle arterie e nelle vene.

d) *Grasso e pigmento nell'avventizia dei vasi cerebrali.*

Fu già detto che si può trovare regolarmente granuli di pigmento e di grasso nell'avventizia dei piccoli vasi cerebrali, questo reperto normale necessita uno studio particolareggiato. Il cervello dei neonati è cosparso ovunque di numerose cellule grosse, ripiene di goccioline grasse (cellule granulari grasse), le quali sarebbero incaricate di apportare il materiale per la formazione della mielina delle fibre nervose. Queste cellule grasse si trovano pure nei vasi sanguigni, alla cui membrana avventizia sono fissate. Anche nei fanciulli nei primi anni della vita si vede ancora lo stesso deposito di grasso nell'avventizia: soltanto dopo il quinto anno, qualche volta anche prima, si osserva che i granuli di grasso, specialmente nell'avventizia, prendono una tinta gialla evidente e si cambiano in pigmento.

Finalmente negli individui adulti noi troviamo granuli di pigmento sia isolati e piccoli, sia numerosi, grossi, irregolari, splendenti di un colore che va dal giallo al giallo-bruno. Con i diversi reagenti, specialmente con l'acido solforico concentrato, questo pigmento rimane inal-

terato. L'acido osmico gli dà una leggiera tinta grigia, specialmente se esso è chiaro.

Diversamente si comporta l'avventizia delle vene. In queste il pigmento è solo in piccola quantità, al contrario si trova quivi del grasso press' a poco in ogni cervello che si osserva. Esso può essere sparso sull'avventizia irregolarmente, sotto forma di piccoli corpuscoli grassi, assai sovente però si trova pure cellule piene di granuli grassi, le quali a debole ingrandimento si presentano quali macchie oscure nei vasi. I granuli grassi e le cellule grasse possono essere isolati nell'avventizia, oppure formare un anello completo intorno a tutto il vaso (fig. 60), che non raramente simula una dilatazione fusiforme di esso.

Noi dobbiamo ammettere che questo grasso, presente nell'avventizia dei piccoli vasi cerebrali, sia un residuo di quello che si trova nel periodo embrionale: esso più tardi, specialmente nei punti di attivo scambio dei materiali, sopratutto nelle arterie, si cambia in pigmento in conseguenza di un processo chimico, il quale con tutta probabilità non è che un processo d'ossidazione. Il pigmento, quindi, non deriva, come molti ammettono, dal pigmento del sangue, dal quale si differenzia essenzialmente per le sue reazioni chimiche, e rappresenta quivi come il grasso un processo normale. Intorno alle vene una simile combustione del grasso e successiva trasformazione in pigmento, in ragione della povertà di materiali acidi del sangue venoso, ha luogo soltanto in scarse quantità.

e) *Alterazioni patologiche nei piccoli vasi cerebrali.*

Nel giudicare di un processo patologico nei piccoli vasi del cervello si deve stabilire, prima di tutto, quale strato della parete vasale è affetto, poichè il significato di un processo patologico è assai differente, secondo che affetta p. es. l'avventizia, oppure la tonaca muscolare.

Del resto può darsi che non raramente in un cervello d'aspetto del resto normale, anche in difetto di manifestazioni morbose intra vitam si trovino delle alterazioni nelle pareti vascolari, le quali però debbono essere considerate come patologiche, benchè non abbiano ancora danneggiata la nutrizione del cervello in modo visibile.

Fig. 68. — Cellule con cristalli di ematoidina della parete di un antico focolaio apoplettico. Ingrand. 200.

Quale residuo di pregresse emorragie — forse anche in conseguenza di iperemie durevoli — si trova nell'avventizia un pigmento granulare, il quale potrebbe essere confuso con il pigmento normale delle arterie. Questa **ematoidina** però si differenzia dall'ultimo in modo sicuro per molte proprietà: il colore dell'ematoidina è più rosso, essa mostra spesso la tendenza a cristallizzare in tavolette romboidali (fig. 68), e questi cristalli allora possono fissarsi, spesso anche in molti, in cellule

a granuli grassi; di regola si trova questo pigmento sanguigno anche nella sostanza cerebrale circostante. Se questi caratteri non bastano, allora noi abbiamo nella reazione chimica un espediente decisivo. In questo caso, trattando con acido solforico concentrato (oppure un altro acido minerale), questo pigmento passa per variazioni di colore in verde, bleu o violetto e da ultimo si discioglie lentamente. È facile persuadersi di questa reazione, ponendo sopra un vetrino portaoggetti un pezzo di parete di cisti emorragica o di una cicatrice simile della grossezza di un grano di miglio (anche dopo un pregresso induramento in sali cronici) senza altra aggiunta: tostochè i preparati cominciano ad essiccare, si aggiunge una goccia di acido solforico concentrato. Già ad occhio nudo si vedono delle macchie di un verde bluastro.

Fig. 69. — Un vaso medio del corpo striato con numerose cellule pigmentarie nell'avventizia. Ingrandimento 80.

Una forma singolare di pigmento si trova qualche volta nell'avventizia di quei grossi vasi che stanno alla base del cervello. Si trovano colà delle cellule allungate, con numerosi prolungamenti grossi e nodosi, ripiene di pigmento bruno-carico; soltanto il nucleo appare in generale chiaro, come un foro fatto con uno spillo (fig. 69). A lato d'esse si vedono pure molte **cellule pigmentate** rotonde, isolate o riunite a catena. Le stesse cellule si trovano anche quale reperto normale nelle membrane interne della base cerebrale, specialmente alla superficie anteriore del midollo allungato; esse non hanno alcun significato patologico, esse furono soltanto trascinate un po' lungi dalle meningi nell'interno del cervello.

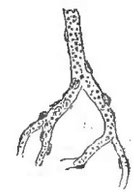

Fig. 70. — Vaso capillare nella melanemia. Ingrandimento 200.

Quivi deve pure essere ricordata una quarta forma di pigmento, il quale interessa non soltanto l'avventizia, come quelli già descritti, ma, provenendo dal sangue, si trova in esso solo a caso. Questo pigmento, la **melanina**, lo si trova nelle persone che hanno sofferto di gravi febbri intermittenti. Esso nelle ordinarie preparazioni si presenta sotto l'aspetto di granuli assai piccoli (fig. 70) i quali sono contenuti nei corpuscoli sanguigni rossi, nel cervello solo raramente aderiscono alle pareti dei vasi, eccezionalmente stanno fuori dei vasi e producono da soli quella tinta grigia, sorprendente che si riscontra nella sostanza cerebrale di questi individui. Questo pigmento è anch'esso assai resistente ai differenti reagenti. Si vede facilmente che i corpuscoli sanguigni contengono questi granuli di pigmento e si trovano pure non raramente dei punti nei quali grandi ammassi di questi granuli hanno condotto all'embolismo ed eventualmente alla lacerazione di vasi.

L'**accumulo di grasso** nell'avventizia può anche avere un significato patologico, così a mo' d'esempio nei focolaj di rammollimento del

cervello e del midollo spinale. In realtà si tratta, come nelle condizioni normali, di un deposito di cellule a granuli grassi sull'avventizia; però, in questi territorî ammalati, la quantità del grasso depositato, specialmente nelle arterie, può oltrepassare di tanto i limiti del normale, che i vasi appaiono, già ad occhio nudo, quali cordoni grossi biancogiallastri.

Un aspetto essenzialmente differente è dato dal **deposito di grasso** nella **muscolaris** (fig. 71). In un primo stadio di questo processo si mostrano quà e là fra le fibre muscolari delle arterie delle piccolissime goccioline di grasso assai splendenti: più tardi queste riempiono le fibre muscolari, esse appaiono come impolverate, i nuclei diventano indistinti, da ultimo tutto lo strato muscolare si muta in un tubo colorato in giallo, il quale è completamente incluso dall'avventizia intatta. Malgrado che per un tale processo degenerativo la tonaca media abbia perduto la sua elasticità e la resistenza, si possono trovare di simili arterie anche in cervelli del tutto sani, perfino in quelli di individui giovani. Ciò dà però una tendenza alla lacerazione dei vasi ed alla produzione d'emorragie cerebrali.

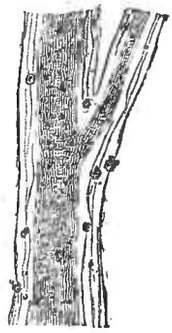

Fig. 71. — Deposito di grasso nella muscolare di una arteria cerebrale. Ingrand. 150.

La **calcificazione dei vasi** non è rara; essa però può presentarsi sotto differenti forme. Spesso havvi semplice calcificazione della media anche negli individui sani (fig. 68), essa si presenta anche nei fanciulli. Ora trovansi sulla muscolare delle placche calcificate, ora invece essa è convertita in un tubo rigido completamente calcificato, che sta compreso nell'avventizia intatta. Già macroscopicamente questi vasi calcificati appajono quali aghi sottili e bianchi, alla pressione con specilli scricchiolano: spesso sotto il microscopio si vede il tubo calcificato, spezzato in singoli pezzi acuminati. Per essere sicuri della diagnosi, vi si lascia cadere una goccia di acido solforico, con il quale l'acido carbonico della calce si sprigiona sotto forma di bolle.

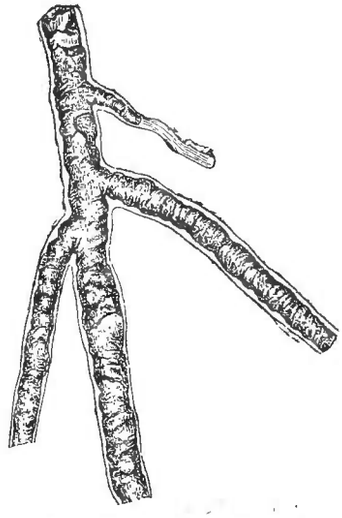

Fig. 72. — Calcificazione della muscularis di una arteria cerebrale. Ingrand. 150.



Fig. 73 — Calcificazione di arterie cerebrali con inclusione dell' avventizia. Ingrand. 150.

La seconda forma di calcificazione dei vasi sembra avere una grande importanza patologica. Essa o procede subito dall'avventizia o almeno si estende sopra questa membrana, e la formazione di produzioni calcari, rotondeggianti e nodose, può anche propagarsi alla sostanza

cerebrale (fig.73). Gli alti gradi di questo processo si presentano di preferenza a lato di altre malattie del cervello.

La calcificazione della rete capillare si trova qualche volta soltanto in regioni circoscritte, p. es. nello strato granulare del cervelletto.

Si trova spesso nelle vene uno sviluppo esagerato di tessuto connettivo dei vasi, che procede dalla tonaca media. In principio il lume del vaso non cambia, mentre cresce la circonferenza: quivi possono rimanere ancora intatti tanto l'endotelio che l'avventizia. In tal guisa si viene alla formazione di **ipetrofie fusiformi** (Fig. 64 e 74), specialmente in quei punti dove piccoli ramoscelli si staccano da un grosso vaso, press'a poco ad angolo retto; così a mo' d'esempio nei ramoscelli delle grosse vene alla base cerebrale, da ultimo anche nei ramoscelli che partono da quelle arterie meningee che sono destinate soltanto allo strato superiore della corteccia cerebrale (*Neelsen*).

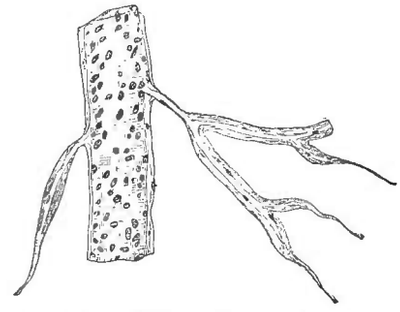

Fig. 74. — Vena del cervello con ipertrofia fusiforme dei rami laterali, che ha condotto fino all' obbliterazione. Ingrandimento 150.

Nelle fasi ulteriori del processo il lume del vaso va perduto: l'avventizia viene coinvolta dal processo e la porzione del vaso che sta prima di questo punto, e che è privata della sua funzione, si atrofizza fino a costituire un sottile filo connettivale (fig. 74). Senza dubbio queste obliterazioni dei vasi si trovano il più spesso nelle vene e nei cervelli vecchi, atrofici; però dopo i cinquant'anni possonsi trovare quasi in ogni caso nelle arterie: anche nei cervelli giovani dei fanciulli esse non mancano completamente.

Un'ipertrofia connettivale assai sorprendente della parete vasale, nella quale però il lume del vaso è spesso molto dilatato, trovasi nelle regioni sclerosate dei tessuti nervosi o anche in conseguenza di stati irritativi, p. es nelle infiammazioni e anche nei tumori.

Nei cervelli d'animali morti per rabbia, Golgi trovò molte cariomitosi nei nuclei delle fibre muscolari dei vasi; contemporaneamente egli potè pure osservare in minor numero processi di scissione nelle cellule connettive, epiteliali e nervose di tutto il sistema nervoso centrale.

Una forma di degenerazione della muscolare assai importante per la produzione di emorragie è la **pseudo-ipertrofia** (degenerazione granulosa). Innanzi tutto sono soltanto gruppi di poche fibre muscolari, nei quali appaiono piccoli granuli, rotondeggianti: la granulazione a poco a poco cresce, fibre muscolari vicine si fondono insieme e si forma un focolajo opaco, spesso della forma di un cuneo, la di cui base sporge

in forma di cercine un po' al di fuori dei limiti della media (fig. 75). Nell'ulteriore decorso avviene una completa disgregazione granulare della muscolare per una maggiore o minore estensione (Löwenfeld)

Si riconosce la **degenerazione grasso-ateromatosa dell'intima** per la presenza di macchie granulari, oscure nell'interno del vaso, le quali aderiscono strettamente alla muscularis, esse si lasciano riconoscere distintamente dall'esterno (fig. 76).

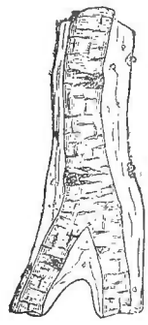

Fig. 75. — Pseudo-ipertrofia della muscularis di un'arteria cerebrale. Ingrand. 150.

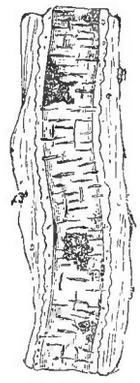

Fig. 76. — Degenerazione ateromatosa dell'intima di un' arteria cereb. Si vedono i punti oscuri estendersi solo fino alla muscolare. Quest' ultima appare qui quale orlo chiaro intagliato, là l'asse del vaso.

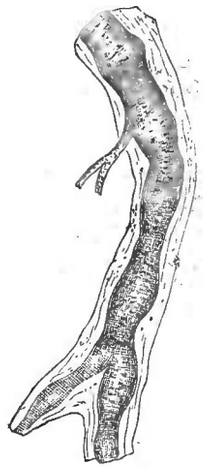

Fig. 77. — Dilatazione a rosario di una grossa arteria cerebrale. Ingrand. 50.

Con la pressione su vetrino copri-oggetti capita sovente, che queste placche ateromatose si stacchino dalla loro base e scorrano nell'interno del vaso fino a che essi rimangano fissati in un punto di divisione a cagione della ristrettezza del lume vasale.

In questo modo si può seguire la formazione di emboli in una piccola arteria dal momento del distacco della massa ateromatosa.

Questa ad un forte ingrandimento si presenta come una massa amorfa di numerosi granuli grassi, risplendenti. In molti casi di emorragia cerebrale si trovano simili degenerazioni ateromatose dell'intima, con ciò però non è escluso che esse si presentino pure negli altri cervelli, specialmente in quelli dei vecchi.

Quale **degenerazione colloide** del vaso si vuol indicare un processo morboso delle pareti vasali, non raro, specialmente nel midollo spinale, nel quale esse vi costituiscono una massa liscia, risplendente, che si colora in generale intensamente con il carmino. Però, sotto il nome di degenerazione colloide vengono descritti differenti processi, sebbene simili, che si differenziano fra di loro per reazioni chimiche speciali.

Le **dilatazioni patologiche** del lume vasale si presentano sotto differenti forme, specialmente se parziali. Nelle malattie mentali croniche, e a prefenza nella paralisi progressiva, si può trovare la dilatazione paralitica delle piccole arterie: essa si caratterizza (fig. 77) per una distinta irregolarità nel calibro del vaso: la muscularis forma una succes-

sione a rosario di dilatazioni non molto pronunciate e di restringimenti. Un'innervazione difettosa, inuguale; una parziale paresi della parete vasale o l'arteriosclerosi sono l'origine di questa alterazione. Un più alto

Fig. 78. — Aneurismi miliari di piccolissime arterie in parte riempite di sangue. Ingrand. 50.

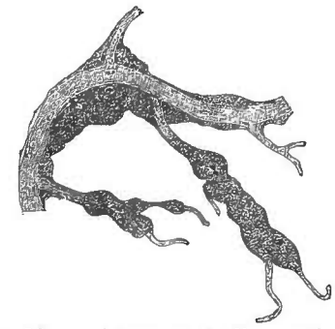

Fig. 79. — Aneurysmata dissecantia nelle vicinanze di un focolaio apoplettico. Ingrandimento 50.

grado della stessa conduce alla formazione di **aneurismi miliari**, i quali senza dubbio, possono pure originarsi in altro modo (*Löwenfeld*). Dilatazioni aneurismatiche grosse o piccole si trovano nelle adiacenze di focolai apoplettici: però sarebbe erroneo il supporre che tutte le emorragie cerebrali debbano essere attribuite alla rottura di simili aneurismi miliari (fig. 78). I piccoli aneurismi miliari nelle vicinanze di focolaj apoplettici assai spesso si originano per il fatto che dopo la lacerazione delle membrane interne, il sangue che fuoriesce si infiltra nelle guaine avventizie (aneurismata dissecantia), distendendole inegualmente (fig. 79).

I veri aneurismi miliari si trovano ordinariamente nelle piccole arterie o nei vasi di passaggio. Quanto più essi sono numerosi, tanto più sono piccoli. In generale essi sono globosi o fusiformi e stanno lateralmente al vaso, qualche volta con un peduncolo. Nei piccoli vasi del midollo spinale questi aneurismi sono assai rari *(Hebold)*.

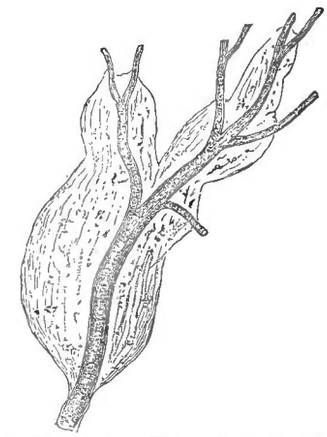

Fig. 80. — Dilatazione ampollare dello spazio linfatico dell'avventizia in un'arteria cerebrale. Ingrand. 50.

Anche nell'**avventizia** si trovano delle **dilatazioni**: anche in cervelli del tutto sani si trovano singoli considerevoli dilatazioni aeriformi. Se esse sorpassano una certa grandezza, allora formano spazî del tessuto connettivo visibili macroscopicamente, che debbonsi considerare quali **cisti linfatiche** (fig. 80). Se queste dilatazioni sono numerose e sparse sopra un lungo tratto del vaso, allora la sostanza cerebrale appare nei preparati, e già macroscopicamente crivellata; per conseguenza questo stato fu detto *etat criblé*.

Lo stesso aspetto può sorgere, essendo normale lo spazio dell'avventizia, per una dilatazione primaria degli spazî perivascolari, in conseguenza di una retrazione del tessuto nervoso.

La formazione di cisti ha luogo principalmente nella sostanza grigia, la degenerazione cribrosa nella sostanza bianca.

La **neoformazione** di **vas** fu ripetutamente descritta, e invero principalmente nella sostanza della corteccia cerebrale. Siccome per tali organi relativamente grossi, come sono i vasi, nessuno spazio è già preparato, così un tale accrescimento, prodottosi per germogliamento dai vasi preesistenti, non potrebbe aver luogo che a spese degli altri elementi istologici. In molti di questi casi non si tratta certamente di una neoformazione di vasi, ma le aure capillari spiccano soltanto per una maggiore ripienezza di sangue.

Anche il **contenuto dello spazio linfatico dell'avventizia** merita speciale considerazione.

Se il vetrino copri-oggetti comprime un vaso isolato di fresco e l'avventizia sia per questo distesa, allora si vedono quasi sempre alcuni corpi formati nello spazio linfatico dell'avventizia, in prima linea corpuscoli linfatici: inoltre si può pure trovare delle piccole gocce di grasso, granuli di pigmento, cellule piatte di mediocre grandezza (corpuscoli linfatici trasformati), ed in via eccezionale corpuscoli rossi. La presenza di molti corpuscoli sanguigni rossi parla piuttosto per un aneurisma dissecante, per una rottura della membrana vasale interna, che per una semplice diapedesi.

Fig. 81. — Riempimento dello spazio avventiziale, di cellule linfoidi. Ingrand. 100.

Il numero dei corpuscoli linfatici nello spazio linfatico dell'avventizia può crescere a tal segno, che la muscularis ne sia completamente ricoperta. Questo stato, impropriamente detto sviluppo **esagerato dei nuclei** (fig. 81), deve attribuirsi ad una aumentata emigrazione di corpuscoli bianchi del sangue, e lo si trova in differenti processi infiammatorî ed iperemici del cervello, come pure nella paralisi progressiva.

Finora noi abbiamo parlato di quelli elementi che si trovano nello spazio linfatico dell'avventizia anche in condizioni normali: però qualche volta si trovano quivi anche altri prodotti patologici. Così nella meningite purulenta, questi spazî sono riempiti di corpuscoli purulenti, che invadono pure in una certa profondità la sostanza cerebrale.

Di speciale importanza si è la presenza nello spazio linfatico dell'avventizia di *elementi neoplastici* (cellule sarcomatose, carcinomatose, specialmente nelle adiacenze di un tumore). Noi dobbiamo ammettere, che le vie linfatiche del cervello rappresentano la via più importante per la diffusione di queste neoformazioni.

Nello spazio linfatico dell' avventizia si trova qualche volta una formazione con speciali cellule, nucleate, grandi e trasparenti, non dissimili dal tessuto embrionale (nella sifilide): da ultimo trovasi colà e nello spazio perivascolare, accumuli di cellule endoteliali, specialmente nei focolai mielitici, anche in un caso di paralisi infantile (*Leyden*). Queste cellule endoteliali possono pure essere ammassate nelle escrescenze papillari dell'avventizia (*Arndt*).

In diversi processi infiammatorî del midollo spinale ed anche nella lissa si può spesso trovare sparsa attorno alle arterie del midollo, e specialmente intorno alle grosse arterie, una *sostanza colloide* speciale, amorfa, che si colora più o meno intensivamente con il carmino. Essa proviene in ogni caso dal sangue, e siccome essa ha pure impregnato le pareti dei vasi, così queste assumono dopo la colorazione col carmino uno spessore, speciale e sorprendente.

Qualche volta si trova una diffusione colloide simile nel midollo spinale normale, specialmente intorno all'arteria sulci. Da ultimo anche il *contenuto dei vasi* merita considerazione. Spesso si trovano ripieni di sangue inalterato, in altri casi questo è coagulato ed un cordone formato di fibrille di fibrina in forma di reticolo, percorre il centro del vaso. Anche la membrana endoteliale può distaccarsi e giacere ripiegata nel lume del vaso. Qualche volta la coagulazione ha luogo in un'altra forma, senza che le cause locali siano conosciute: allora si trovano nell'interno dei vasi delle formazionispeciali, splendenti, globose sia isolate, sia riunite in grandi gruppi, che però debbonsi considerare soltanto quali prodotti di coagulazione del plasma sanguigno.

Speciale considerazione meritano tutti i corpi capaci di produrre emboli nell'interno dei vasi: ad essi appartengono già i corpuscoli bianchi del sangue; quando essi sono riuniti in grande quantità (nella leucemia) costituiscono una causa di otturamento del vaso, le gocce di grasso (nelle fratture delle ossa), il pigmento delle febbri intermittenti già menzionato, come pure i prodotti ateromatosi dei piccoli vasi. Soltanto in via eccezionale, vengono trasportati, fino nei piccoli vasi intracerebrali, dei depositi, fattisi nel cuore e ne' grossi vasi, però si sono trovati elementi di differenti neoformazioni, che penetrarono nel sangue e da ultimo, colorando con violetto di genziana, anche dei batterî riusciti a formare degli emboli nei piccoli vasi cerebrali, p. es. nel delirio acuto (*Rezzonico*). In quest'ultimo caso è necessario andar cauti onde acquistare la certezza che non si ha a fare con prodotti della putrefazione.

Non raramente alcune alterazioni patologiche delle pareti vasali (come p. es. parziali dilatazioni, calcificazioni) sono circoscritte soltanto ad alcuni strati della corteccia cerebrale e del cervelletto. Lo stesso vale per il contenuto dei vasi, così p. es. nei vasi di certi strati della corteccia la quantità del sangue e la forma di coagulazione sono tut-

t'affatto differenti. Questi fatti rendono probabile che noi dobbiamo distinguere più strati sovrapposti dalla periferia del cervello al midollo, nell'interno dei quali le reti vascolari, almeno fino ad un certo grado, sono indipendenti l'una dall'altra, per ciò che riguarda la loro nutrinione e la loro innervazione vasomotoria.

Obersteiner, Ueber einige Lymphräume im Gehirn. Sitzungsbericht d. Akad. d. Wissensch. zu Wien, 61. Bd. 1870. *d'Abundo*, Contributo allo studio delle vie linfatiche del cervello. Riv. gen. ital. di clin. medic. 1889. *Rossbach* und *Sehrwald*, Ueber die Lymphwege des Gehirns. Centralblatt f. d. medic. Wissensch. 1883. *Obersteiner*, Beiträge zur pathologischen Anatomie der Gehirngefässe. Wr. medic. Jahrb. 1877. *Obersteiner*. The cerebral blood-vessels in health and disease. Brain 1884. *Obersteiner*, Les vaisseaux sanguins du cerveau. Annales medic. psych. 1885. *Deecke*, The structure of the vessels of the nervous centres. Amer. Journ. of Insan. 1877-81. *Virchow*, Ueber Erweiterung kleiner Gefässe. Virchow's Archiv 3. Bd. *Robin*, Journal de la Physiol. norm. et path. 1853—1859. *His*, Ueber ein perivasculäres Canalsystem. Zeitschr. f. wissensch. Zoologie, 15. Bd. *Paladino*, Di un nuovo processo per le indagini microsc. del sistema nervoso. Rend. d. R. Acc. d. Scienze fis. e mat. 1890. *Löwenfeld*, Studien über Aetiologie und Pathogenese d. Hirnblutung. Wiesb. 1886. *Hebold*, Aneurysmen d. kleinsten Ruckenmarksgefässe, Arch. f. Psych. XVI. Bd. *Obersteiner*, Ueber Ektasien der Lymphgefässe des Gehirns. Virchow's Archiv. 55. Bd. 1872. *Pick*. Ueber cystöse Degeneration des Gehirns. Arch f. Psych. XXI. Bd. 1890. *Arndt*, Aus einem apoplektischen Gehirn. Virchow's Archiv. 7. Bd. *Rezzonico*. Contributo all'anatomia patologica del delirio acuto. Arch. ital. per le mal. nervose 1884. *Kronthal*, Lvmphcapillarem im Gehirn. — Degeneration der Gefässcapillarem bei der progressiven Paralyse der Irren, Neurol. Centralblatt 1890.

3. Tessuti di sostegno.

a) *Tessuti connettivi.*

Nel sistema nervoso centrale si trova ovunque un tessuto, il quale non solamente possiede i caratteri del tessuto connettivo, quali si presentano negli altri organi, ma entra pure in diretto rapporto con gli organi puramente connettivi. Senza dubbio si tratta di un tessuto connettivo, nel quale la sostanza intercellulare appare ridotta al minimum: esso si presenta, almeno nella maggior parte delle sezioni, quale un tessuto connettivo reticolare, composto di sottili fibre, che formano un reticolo compatto e si lasciano seguire fino alle cellule connettivali.

Per il fatto, che specialmente sopra la natura del tessuto connettivo regnano sempre teorie ancora molto divergenti fra di loro, non ci deve recar meraviglia che il significato istologico di questo tessuto in un organo, al cui studio si oppongono cotante difficoltà, e in cui si riscontrano certe particolarità chimiche e istologiche, sia meno conosciuto che altrove.

Da ciò dipende anche la grande incertezza nella interpretazione del tessuto di sostegno del sistema nervoso centrale, come pure la varia nomenclatura delle sue singoli parti costituenti. Se p. es. si parla delle fibre della neuroglia (p. es. *Weigert*, il quale ha trovato per questo

tessuto un metodo di colorazione assai buono e non ancora pubblicato), si intende con ciò quelle fibre reticolari, che noi chiamiamo fibre connettivali.

Del resto non devesi più rifiutare completamente l'opinione che noi nel sistema nervoso centrale dobbiamo distinguere due specie di tessuto fibroso di sostegno, delle quali soltanto una è del tutto identica col tessuto connettivo collageno.

Per la preparazione di cellule connettive del sistema nervoso centrale si raccomanda di macerare per uno o due giorni dei piccoli pezzi di cervello o di midollo spinale in una soluzione assai debole di bicromato di potassa, oppure di immergerli, per un'uguale durata, nell'acido osmico all' 0, 1 °/₀. Si può pure ancora colorare a volontà, ed in preparati ottenuti per dilacerazione si troveranno molte cellule connettive.

Queste si presentano differenti, a seconda della regione nella quale venne preso il preparato.

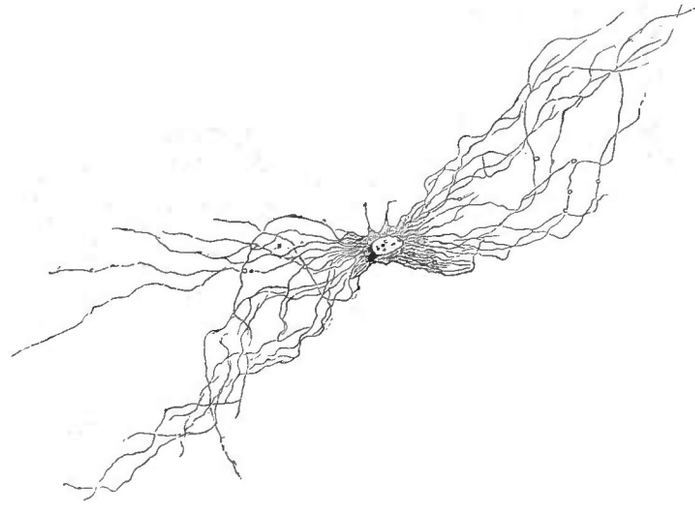

Fig. 82. — Cellula connettiva isolata del midollo spinale dell'uomo. Ingrand. 30[illegible].

La fig. 82 rappresenta una di queste cellule prese da un setto raggiante del midollo spinale umano. Da un nucleo granuloso, spesso poco evidente, partono numerosi prolungamenti lunghi (fino a 0,5 mm.), di una grande finezza, i quali, nelle cellule in questione, seguono principalmente due direzioni diametralmente opposte. Un vero protoplasma cellulare in generale manca: il corpo della cellula è rappresentato soltanto da appendici piccole, piatte del nucleo, le quali si risolvono ben presto nei prolungamenti e hanno una scarsissima granulazione. Questi prolungamenti, del resto, si lasciano riconoscere per una caratteristica

rigidità e solo in via eccezionale presentano delle ramificazioni, mentre che esse sono assai frequenti nelle altre forme cellulari. Però in molti casi i prolungamenti irraggiano nelle differenti direzioni (cellula a ragnatela), come p. es. nella cellula disegnata alla fig. 83, presa dall'ependima del ventricolo laterale.

Fig. 83. — Cellula connettiva isolata tolta dall'ependima del ventric. laterale. Ingrand. 800.

Da un polo della cellula partono numerosi e sottili prolungamenti, mentre al polo opposto giunge spesso anche un altro prolungamento più grosso, per cui ne risulta la forma di un pennello con il suo manico. Credesi pure (*Ranvier Weigert*) che questi prolungamenti delle cellule (almeno se esse sono completamente sviluppate) aderiscano soltanto al ventre cellulare, senza fondersi con esso.

Le forme di cellule connettive testè descritte sono quelle che, secondo l'esempio di Boll, si ha l'abitudine di descrivere quali cellule di Deiters. Un aspetto un po' differente è dato da molte cellule (non tutte) connettive che stanno nella sostanza bianca del cervello, del cervelletto e del ponte. Là si trovano, corrispondentemente al decorso dei fasci nervosi, cellule angolari (fig. 84) spesso disposte in serie, le quali ad una osservazione superficiale presentano una certa somiglianza con gli epitelî. Specialmente nei preparati all'acido osmico è facile persuadersi che esse altro non sono che cellule connettive, dalle quali partono numerosi prolungamenti come un piccolissimo ciuffo di capelli.

In alcune cellule della sostanza connettiva centrale non si può riconoscere un nucleo evidente, esse si mostrano prive di prolungamento: d'altra parte si hanno di queste cellule che presentano un nu-

cleo e così scarso protoplasma, per cui i sottili prolungamenti sembrano partire dal nucleo.

Per ciò che riguarda la terminazione di questi prolungamenti che partono dalle cellule connettive, la cosa varia a seconda della località: senza dubbio i preparati microscopici potrebbero darci schiarimenti; ma la finissima rete connettiva è, in generale, assai difficile a distinguersi fra gli altri elementi istologici. Con la colorazione all'ematossilina di allume, nelle quali i nuclei delle cellule connettive assumono una intensa colorazione

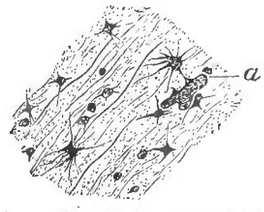

Fig. 84 — Taglio attraverso la sostanza bianca del cervello. *a*, Pezzo di vaso sanguigno in rapporto con una cellula a ragnatela. Ingr. nd. 100.

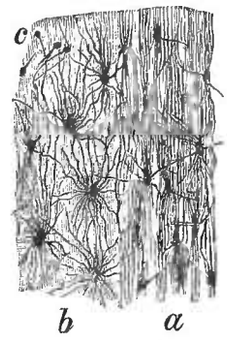

Fig. 85. — Taglio longitudinale del midollo spinale. *a*, sostanza bianca, *b*, sostanza grigia. Colorazione al sublimato secondo *Golgi*. In *c* tre cristalli di sublimato in forma di spillo. Ingrand. 80.

bleu, si può ottenere una chiara dimostrazione di queste cellule; l'ulteriore decorso dei loro prolungamenti è meglio dimostrato con la colorazione al carmino, e in verità non raramente in preparati, i quali possono essere considerati come mal riusciti sotto molti altri rapporti.

Le colorazioni al sublimato od all'argento di Golgi danno spesso dei preparati di chiarezza sorprendente (fig. 85).

Tutto il sistema nervoso centrale è intersecato da una finissima trama con piccoli spazî cellulari: ciò forma lo stroma, nel quale sono contenuti gli elementi nervosi ed i vasi. Qualche volta i processi patologici distruggono questi due elementi in modo tale, per cui non rimane più che l'impalcatura connettiva come in un preparato corroso.

Nella disposizione di questo tessuto di sostegno, si presentano alcune differenze locali. Una sottile striscia di tessuto connettivo compatto forma quasi esclusivamente lo strato più esterno della corteccia cerebrale, il quale ad un mediocre ingrandimento presenta l'aspetto di un margine oscuro. Nei setti raggiati, che intersecano il midollo spinale, i prolungamenti delle cellule connettive sono disposti in fasci compatti. Cellule connettive e vasi sono press'a poco gli unici elementi costituenti di questi setti. Nella sostanza bianca del midollo spinale si vede qua e là il nucleo di una di queste cellule e da esso partono in tutte le direzioni dei prolungamenti i quali si insinuano fra le fibre nervose, per cui ne risulta un reticolo che circonda ciascuna di esse (fig. 32 e 85).

Nella sostanza midollare del cervello, del cervelletto e del ponte, alle particolarità ora descritte delle cellule connettive se ne aggiungono altre. Dalle cellule a ragnatela partono, in modo più distinto che altrove, dei prolungamenti a lungo decorso per portarsi alla membrana limitante dei vasi (fig. 65 e 84), alla quale essi si fissano allargandosi ad imbuto. Quelle cellule connettive disposte in serie, che già menzionammo, danno prolungamenti che prendono ugualmente parte al reticolo interposto alle fibre nervose. Devesi notare che il reticolo connettivo si distingue nel cervello per una speciale finezza e fragilità, mentre che nel midollo spinale si presenta più compatto.

Per quanto riguarda il modo di comportarsi del tessuto connettivo nella sostanza grigia, ne parleremo in luogo opportuno.

Sotto l'epitelio ventricolare la forma del tessuto connettivo sembra essere alquanto diversa, di modo che la grande quantità di fibre nell'ependima porta alta opinione che esse debbonsi considerare non soltanto quali diretti prolungamenti delle cellule connettive ma anche quale sostanza intercellulare connettiva.

Quindi si è autorizzati ad ammettere che non può essere dimostrata la partecipazione alla corrente linfatica delle cellule connettive con i loro prolungamenti: però induce a crederlo la estremità ad imbuto delle fibrille.

In alcune cellule a ragnatela il prolungamento che conduce allo spazio linfatico perivascolare (spesso se ne vedono parecchi) si distingue distintamente dai numerosi altri prolungamenti: esso è più grosso, talora anche un po' attorcigliato e viene descritto da *Bevan Lewis* quale prolungamento vasale.

Anche il fatto che la quantità del tessuto connettivo presente nei diversi territorî del sistema nervoso centrale non si può sempre mettere in rapporto parallelo alla funzione di tessuto di sostegno, sembra comprovare che a questo tessuto spetta un'altra funzione in rapporto ai processi di nutrizione del sistema nervoso centrale.

Alterazioni patologiche nel connettivo del sistema nervoso.

Fra i processi patologici, che affettano il connettivo del sistema nervoso centrale, trova il primo posto il suo abnorme sviluppo che conduce alla **sclerosi**. Malgrado numerosi studî in proposito, le opinioni sopra questo processo, senza dubbio variabile, sono ancora disparate.

Innanzi tutto quivi si vede non raramente come la sostanza intercellulare del tessuto connettivo, a proposito della quale noi abbiamo veduto che essa giuoca in generale una parte secondaria nel sistema nervoso, vada acquistando sempre maggior importanza. Il numero delle cellule connettive, e dei nuclei cellulari facilmente riconoscibili, spesso nelle regioni sclerosate non solamente non è aumentato, ma, se si tratta

di un processo cronico, è spesso assai difficile trovare le cellule connettive ancora bene conservate, tanto predomina il tessuto intermedio.

Si trova pure in certe parti sclerosate una struttura fibrillare assai pronunciata, ma senza aumento degli elementi cellulari, essendo il tessuto costituito quasi esclusivamente di fibrille connettive.

Però nella sclerosi non raramente, si ha pure una moltiplicazione degli elementi cellulari, ed in vero qualche volta per divisione, però più spesso per diretta neoformazione. Il materiale è fornito dai corpuscoli linfatici, i quali, usciti dai vasi in grande quantità in conseguenza di un processo irritativo, penetrano nella sostanza nervosa quali cellule migranti, vi si fissano, danno prolungamenti e da ultimo si trasformano in cellule connettive, specialmente nei primi stadî di questo processo, p. es. nei primi periodi della Dementia paralitica, la sostanza cerebrale è piena di cellule rotonde, le quali attestano la loro provenienza dai vasi per il fatto che esse non solo riempiono lo spazio linfatico dell'avventizia (fig. 81), ma che gran numero d'esse si trova per l'appunto anche nelle adiacenze dei vasi. Si capisce facilmente che gli elementi nervosi, ancor che non prendessero parte in via primaria al processo patologico, debbano soffrire per l'esagerato sviluppo del connettivo e da ultimo completamente sparire.

Non devesi però dimenticare che havvi un'altra forma di sclerosi, p. es. nella degenerazione secondaria, dove il parenchima della sostanza nervosa per prima scompare, il tessuto di sostegno soltanto in via secondaria, giunge ad un eccessivo accrescimento, forse in conseguenza della diminuita resistenza.

Le frequenti granulazioni dell'epitelio ventricolare sono costituite da escrescenze del connettivo subepiteliale, che perforano gli epitelî e sporgono nude nelle cavità dei ventricoli (*Weiss*). Queste granulazioni dell'ependima, che danno alla superficie ventricolare un aspetto granuloso e possono anche raggiungere la grossezza di un grano di miglio, trovansi occasionalmente nei cervelli di individui vecchi e sani: quasi sempre però devonsi considerare come espressione di affezione cerebrale cronica e per conseguenza con la massima frequenza trovansi nella dementia paralitica.

Esse si possono sviluppare in tutti i punti dei ventricoli, e abbastanza spesso nella metà posteriore del quarto ventricolo e sul corpo striato.

Si conosce ben poco sulle alterazioni patologiche proprie delle cellule connettive. In midolli spinali patologici qualche volta anche in midolli normali *Weigert* trovò nella sostanza grigia cellule della neuroglia di forma mostruosa, con prolungamenti grossi, rigidi, dei quali uno spiccava talora in modo particolare.

In molti casi di sclerosi il numero delle fibrille, che escono da una cellula, può aumentare d'assai. Si trovano allora nuclei cellulari dai

quali partono in tutte le direzioni innumerevoli fibrille sottili, in generale corte (fig. 86).

Vincenti descrive cellule connettive, nelle quali immigrarono corpuscoli sanguigni rossi dalle pareti vasali attraverso i prolungamenti.

Sotto l'azione di una pressione continua, p. es. nelle vicinanze di un tumore, di una emorragia, i corpuscoli connettivi gonfiano, il loro nucleo scompare, ed essi assumono un aspetto massiccio vitreo: i loro prolungamenti mutano il potere rifrangente e diventano, come pure le cellule, più distinti: qualche volta per questo diventano simili alle fibre nervose.



Fig. 86. — Cellule connettive con numerosi prolungamenti corti, delle eminenze quadrigemine sclerotiche in un caso di demenza paralitica. Ingrand. 250.

Nelle vicinanze di un' emorragia le cellule connettive assorbono spesso un po' di sostanza colorante del sangue. Noi possiamo designare questa alterazione, quale tumefazione infiammatoria delle cellule connettive. Nei processi infiammatorî possono pure aver luogo moltiplicazioni dei nuclei nelle cellule connettive per cariocinesi (*Coën*) spesso in tali quantità che alcune di esse si cambiano in placche irregolari che racchiudono 12 fino a 15 nuclei (corpi fibroplastici di *Hayem*).

b) *Neuroglia.*

Quale ultima forma di tessuto che prende pur parte alla costituzione del sistema nervoso centrale, noi dobbiamo considerare una sostanza la quale sembra destinata a colmare i vuoti lasciati fra loro dagli altri elementi, e così contribuire al consolidamento di tutto l'organo, senza opporre ostacolo alcuno al ricambio dei liquidi nutritizî. Ciò è ottenuto per mezzo della neuroglia, massa finamente granulare che costituisce la sostanza fondamentale della sostanza grigia; con ciò è press'a poco esaurita la sua descrizione.

La neuroglia deve essere considerata quale sostanza intercellulare speciale. Però le forme cellulari, alle quali essa deve la sua origine, non si trovano più nell'organismo a completo sviluppo. Al contrario dovunque esiste neuroglia si trovano dei nuclei, molti dei quali devonsi considerare come nuclei di cellule vecchie, come nuclei della neuroglia. Alcuni di questi nuclei non sono altro che cellule migranti uscite dai vasi. I piccoli granuli di neuroglia stanno adagiati a tutti i prolungamenti delle cellule nervose e connettive: nei corpuscoli connettivi vennero descritti da *Boll* come granuli interfibrillari (fig. 82 e 83).

I caratteri morfologici, e specialmente le proprietà chimiche della neuroglia, non permettono di considerarla quale una sostanza connettiva: noi dobbiamo ben più considerarla come una sostanza sui generis propria al sistema nervoso. La quantità totale della neuroglia è ben

scarsa. La più gran parte di ciò che prima veniva considerata nella sostanza grigia come sostanza fondamentale (negli animali inferiori sostanza puntata di *Leidig*), non è altro che un reticolo nervoso costituito da fibre nervose (midollate o senza midollo).

Deiters, Unters. über Gehirn und Rückenmark. Braunschweig 1863. *Boll*, Die Histiologie und Histiogenese der nervösen Centralorgane. Archiv. f. Psych. 4. Bd. 1873. *Friedmann*, Zur pathologischen Anatomie der multiplen chronischen Encephalitis, nebst Bemerkungen über die Structur des normalen Bindegewebes im Gehirn. Jahrb. f. Psych. IV. Bd. 1883. *Bevan Lewis*, A textbook of mental diseases. London 1889. *Weiss*, Die Wucherung der Kammerwände. Wiener med. Jahrb. 1878. *Schnopfhagen*, Das Ependym der Ventrikel und die an demselben bemerkbaren Granulationen. Jahrb. f. Psych. III. Bd. 1882. *Vincenti*. Su alcune alterazione istologiche del sistema nervoso centrale. Riv. sperim. di freniatria. XI. 1885. *Coën*, Ziegler's Beitr. zur pathologischen Anatomie. 1887. *Ranvier*, Sur les éléments conjonctifs de la moelle épinière. Comptes rendus. 1873. *Weigert*, Bemerkungen über das Neurogliagerüst des menschlichen Centralnervesystems. Anat. Anzeiger 1890. *Weigert*, Zur pathologischen Histologie des Neurogliafasergerüstes. Centralbl. f. allg. Pathol. u path. Anat. 1890.

4. Altri elementi costitutivi del sistema nervoso centrale.

Oltre gli elementi ora descritti, che entrano nella costituzione del sistema nervoso centrale, rimane ancora a ricordare certe forme, la cui presenza indica sempre, o almeno frequentemente, un processo morboso.

Fig. 87. — Due cellule granulari grasse del midollo spinale in degenerazione secondaria. Ingrandimento 250.

1. **Le cellule granulo-grasse**, delle quali abbiamo già ripetutamente parlato. Sono cellule grandi, completamente rotonde con nucleo in generale ben evidente e riempite in gran parte da goccioline grasse splendenti (fig. 87). Di regola sono cellule linfatiche che si sono riempite di grasso, sia per apportarlo alle fibre nervose ed ivi deporlo durante il processo di neoformazione della mielina, sia ancora per raccogliere e portar via le sostanze simili al grasso che vanno formandosi nei processi di degenerazione delle fibre nervose. Là dove queste si disegregano, la colorazione con il metodo di *Weigert* dimostra spesso numerose gocce di mielina. Le cellule granulari grasse si formano pure nella degenerazione grassa: delle cellule nervose e di quelle connettive anche le fibre muscolari lisce dei vasi possono prender parte alla formazione di queste cellule (*Huguenin*).

La presenza di cellule granulari grasse, che si trovano specialmente nei processi di degenerazione del midollo spinale, come pure nei focolaj embolici del cervello, può constatarsi assai bene schiacciando un piccolo pezzo di preparato fresco, sotto il vetrino coprioggetto. A debole ingrandimento esse spiccano assai bene come punti oscuri. In questo modo si può pure valutare in modo sicuro la loro quantità: se esse sono ammassate in grande numero, allora già ad occhio nudo si

vedono macchie e striscie di un bianco-giallo, che, a luce obliqua, diventano oscure.

2. **Corpuscoli amiloidei.** Essi si presentano sotto il miscroscopio quale corpuscoli chiari, fortemente rifrangenti, rotondi oppure ovali, e si rendono evidenti anche a debole ingrandimento perchè molto rilucenti. La loro grossezza è varia, in generale il loro diametro oscilla fra 10-20 μ, però alcuni d'essi raggiungono anche i 45 μ. Una stratificazione concentrica come quella dei corpuscoli amilacei, non si può in essi dimostrare; soltanto nei corpuscoli più grossi si può qualche volta distinguere un nucleo globoso centrale e un involucro. Essi non sono birifrangenti come i corpuscoli amilacei. La tintura di jodio solo li altera ben poco: se però si aggiunge acido solforico, allora assumono una tinta bruno-violetta. Questa reazione riesce in generale anche nei preparati in regioni microscopiche. L'ematossilina con allume colora i corpuscoli amiloidei di una bella tinta bleu; in generale essi si mostrano molto sensibili alle sostanze coloranti dei nuclei.

Si rinvengono numerosissimi nell'età avanzata e invero specialmente in quelle regioni in cui trovasi pure la neuroglia: e là pure constatansi punti di predilezione (*Redlich*). Nel midollo spinale di persone vecchie (già dopo il quarantesimo anno) difficilmente mancano, specialmente alla sua periferia nello stato corticale grigio, in quantità massima generalmente in vicinanza dei punti di uscita delle radici posteriori. Partendo dalla periferia, si possono trovare in maggiore quantità sparse lungo i setti connettivali e i vasi, in generale nella sostanza bianca dei cordoni posteriori.

I punti, nei quali essi si trovano quasi regolarmente in cervelli vecchi, sono lo strato superiore della sostanza cerebrale (*Kostyurin*) il chiasma nervorum opticorum, il septum pellucidum, e specialmente il tractus olfactorius. Più di rado stanno essi alla superficie e in tutto lo strato molecolare del cervelletto. L'ependima tanto del midollo spinale, che dei ventricoli cerebrali, contiene spesso nel suo strato profondo dei corpuscoli amiloidei.

I processi morbosi del sistema, nervoso centrale hanno in generale soltanto uno scarso significato per lo apparire di questi corpicciuoli, con eccezione però dei processi atrofici di lunga durata, di cui l'atrofia senile può essere considerata, quale paradigma, p. es. negli epilettici si trovano occasionalmente in grande numero nell'ependima del corno di Ammone sclerosato.

Sulla loro provenienza non si può ancora dare un giudizio certo, però è assai probabile che si sviluppino dai nuclei della neuroglia (*Rindfleisch* e *Redlich*). Comunque sia, essi chiaramente non si compongono di una sostanza simile all'amido, ma di un corpo albuminoide. Non si può del tutto contrastare che contribuiscano alla loro formazione le fibre nervose in degenerazione, e a questo proposito giova osservare che questi

corpuscoli amiloidei si trovano soltanto nel sistema nervoso centrale e in nessun altro organo. I cosidetti corpuscoli amiloidei della prostata sono concrezioni di tutt' altra natura.

3. **Corpi colloidi**, chiama *Bevan Lewis*, certe formazioni rotonde, assai simili ai corpuscoli amiloidi con un diametro di 6-40. Esse sono del tutto omogenee, trasparenti, si colorano debolmente con ematossilina, nulla affatto con carmino, colori di anilina, jodo e acido solforico. Esse si originerebbero per degenerazione delle fibre nervose, e si trovano spesso in grande numero nel cervello e nel midollo spinale nelle differenti affezioni centrali. Esse sono limitate quasi soltanto alla sostanza bianca o a quei punti della sostanza grigia distinti per ricchezza in fibre nervose.

4. Nell'interno del sistema nervoso centrale si trovano pure gli elementi di tutte quelle **neoformazioni** che sogliono quivi svilupparsi. Una estesa descrizione di esse ci condurrebbe troppo lungi.

5. *Vincenti* descrive quali corpuscoli di *Leber*, delle forme globose, rifragenti e trasparenti (grosse circa come i nuclei delle cellule ganglionari più grandi) le quali si sono apparentemente sviluppate nell'interno delle fibre nervose senza midollo, e per conseguenza ad esse strettamente aderiscono. Esse si differenziano essenzialmente dai corpuscoli amiloidei e si trovano specialmente là, dove la sostanza nervosa è compressa da un tumore.

6. Anche diverse forme di **microorganismi** emigrano nel sistema nervoso contrale, p. es. i bacilli del tifo e del carbonchio *(Curchmann)* dove possono dimostrarsi sia direttamente sotto il microscopio, sia con le colture. Essi accumulandosi nell'interno dei piccoli vasi sanguigni, possono dar luogo alla formazione di emboli.

Huguenin, Ziemsen's Handbuch. XI. Bd. 1. H. *Kostjurin*, Die senilen Veränderungen der Grosshirnrinde. Wien. med. Jahrb. 1886. *Redlich*, Die Amyloidkörperchen des Nervensystems. Psych. Jahrb. 1891. *Schaffer*, Pathologie und pathologische Anatomi der Lyssa. Ziegler's Beitr. VII. Bd. *Bevan Lewis*, A textbook of mental diseases. London 1889, p. 465. *Vincenti*, Riv. sperimentale di freniatria. XI. Bd. 1885.

QUARTA PARTE

STRUTTURA DEL MIDOLLO SPINALE.

Considerazioni generali sopra la fina struttura degli organi centrali.

I rapporti anatomici grossolani, quali essi si presentano ad occhio nudo, nella costituzione del sistema nervoso centrale, furono studiati nella seconda parte di questo compendio. Noi però otteremo una giusta interpetrazione del significato psicologico degli organi colà descritti, soltanto se ci riuscirà di trovare gli intimi rapporti anatomici che li collegano: questo è il compito dell'anatomia minuta, compito che sta fra i più difficili, e che è ancora lontano dall'essere soddisfatto.

Prima di tutto tratteremo di alcuni concetti generali che ci guideranno nelle esposizioni seguenti, e che riflettono tanto il midollo spinale che il cervello: in questo modo ci sarà facile l'intelligenza di certi particolari. È chiaro che quanto più si estenderanno le nostre conoscenze sopra l'interna struttura degli organi centrali, tanto più si presenterà particolareggiata e completa questa « anatomia generale del sistema nervoso centrale »: sarà un lavoro degno di tutta riconoscenza, il dedurre dai numerosi particolari, che una continua, e zelante ricerca ogni giorno ci fa conoscere quelle leggi e regole generali, che sole possono portare completa luce e chiarezza nell'intreccio più o meno inestricabile dei rapporti anatomici.

Noi vogliamo parlare soltanto — anche avuto riguardo allo spazio limitato — dei fatti che a ciò si riferiscono.

Noi procederemo dai due elementi che costituiscono il sistema nervoso le cellule e le fibre nervose.

Nelle cellule nervose noi abbiamo i veri centri nervosi, mentre che alle fibre spetta il compito di condurre un eccitazione a loro trasmessa. Ogni funzione del sistema nervoso che non sia una semplice conduzione, devesi riferire alla cellula. In altri termini le cellule sono le stazioni, le fibre le vie che mettono quelle in comunicazione fra di loro.

Le cellule ganglionari, nella maggior parte delle regioni del sistema nervoso centrale, non sono sparse e separate fra di loro senza re-

gola ma ordinate a gruppi o strati, in territori spesso assai estesi. In essi cambia pure il carattere del tessuto fondamentale; da ultimo colà sono visibili a lato di fibre midollate molte altre fibre prive di mielina; le divisioni dei vasi sono ricchissime e caratteristiche, per cui queste regioni ricche di cellule sono già visibili ad occhio nudo. Così mentre che le parti del sistema nervoso centrale costituite quasi esclusivamente di fibre midollate, presentano una colorazione bianca, (donde il nome di sostanza bianca, massa midollare), quelle invece che sono ricche di cellule spiccano per una colorazione che va dal grigio-rosso al grigio-giallastro (sostanza grigia). L'intensità di questa colorazione non è la stessa in tutti i cervelli. Diverse circostanze possono contribuire a dare alla sostanza grigia una tinta più o meno chiara: prima di tutto la quantità dei vasi, che qui acquistano speciale valore per la fittissima rete capillare esistente nella sostanza grigia. Piccoli cervelli ricchi in circonvoluzioni, nei quali, verosimilmente gli elementi nervosi pigmentati sono più compatti fra di loro (p. es. anche nella sinostosi precoce delle suture craniane) si distinguono da quelli poveri di solchi, per una colorazione grigia intensa di molte parti della sostanza grigia, (corteccia cerebrale, nucleo caudato, putamen, corteccia del cervelletto). Il cervello del negro non ha una colorazione così intensa come quello delle razze bianche. Il cervello diventa di una tinta molto scura in condizioni patologiche, in conseguenza di forti febbri palustri. Quale substantia reticularis (formatio reticularis) suolsi indicare quelle regioni, le quali, quantunque ricche in cellule nervose non presentano, o solo in piccolo grado, gli altri caratteri della sostanza grigia, e si distinguono per la quantità predominante delle fibre.

Le masse grigie, dunque, dovrebbero essere il punto di partenza delle considerazioni anatomo-fisiologiche per ricercare in qual modo queste masse centrali stiano in connessione fra di loro per mezzo della sostanza bianca. Però, in generale, questa via non può essere tenuta, dato che noi non conosciamo che superficialmente o affatto le connessioni di molti di questi centri, mentre d'altra parte non ci è ancora dato di seguire molti gruppi di fibre fino al loro punto terminale.

Se si paragonano fra di loro le differenti masse grigie che si trovano nel sistema nervoso centrale, si osserva tosto che esse differiscono dal punto di vista anatomico, fisiologico ed embriologico. Le nostre conoscenze attuali non sono ancora così avanzate da permetterci una tale differenzazione: noi dobbiamo contentarci per ora di una divisione, a proposito della quale possiamo supporre che essa verrà completata ed ampliata da ricerche ulteriori, ma non completamente abbattuta. In conformità di ciò noi abbiamo a distinguere le seguenti specie di sostanza grigia:

1. La massa corticale grigia del cervello, alla periferia delle vescichette cerebrali anteriori secondarie.

2. La massa corticale grigia del cervelletto.

3. I punti di origine dei nervi periferici, la massa grigia nell'interno del midollo spinale e i territori corrispondenti per l'origine dei nervi craniani. Si deve quivi pure annoverare quelle parti grigie, le quali, in verità, non danno origine ad ulcun nervo periferico, ma quale diretta continuazione dei territori ora descritti costituiscono il rivestimento del terzo ventricolo fino al Tuber cinereum. *Meynert* comprende queste parti grigie sotto il nome di « cavità grigie centrali », esse rappresentano raramente la primitiva massa grigia centrale di quell'organo, già preformato nella originaria disposizione del sistema nervoso centrale, alla quale si aggiungono soltanto secondariamente le altre ricordate al numero 1, 2 e 4.

4. I gangli centrali. Poichè noi comprendiamo sotto questo nome tutte le masse grigie non comprese in 1 e 3, ciò che noi intendiamo sotto questa denominazione è senza dubbio teoricamente bene delineato; è certo però che quivi si comprende tutto ciò che non può essere classificato altrove.

In modo simile a ciò che si fece per le masse grigie, noi possiamo pure introdurre una distinzione nell'interno della sostanza bianca, distinzione che prende il suo punto di partenza dalla ripartizione della sostanza grigia.

Ciascuna fibra nervosa deve essere considerata come un organo di conduzione e di riunione, esteso sia fra due cellule nervose, sia fra una di queste ed un organo terminale periferico (sia esso motorio o sensitivo). Per le nostre considerazioni è indifferente, se la fibra nervosa nasce direttamente dal cilindro dell'asse della cellula oppure se sta in rapporto con questa mediante una rete nervosa intercalata. Siccome questi apparati terminali sono organi indipendenti con funzione determinata, così noi, di fronte alle fibre nervose solo conduttrici, dobbiamo considerarle come corrispondenti alle cellule ganglionari, e per semplificazione delle esposizioni seguenti, rivendicare a loro il significato di una stazione nella rete delle vie nervose.

Noi possiamo dividere topograficamente le fibre nervose in due grandi gruppi:

1. Fibre nervose, che riuniscono fra di loro masse grigie coordinate, di uguale significato; quindi a mo' d'esempio due cellule della corteccia cerebrale, oppure due corna anteriori del midollo spinale; fibrae homodesmoticae.

2. Fibre nervose che collegano le masse grigie di diverso significato, e questa sostanza nervosa grigia con gli apparati terminali periferici: fibrae heterodesmoticae. In questo gruppo si possono fare delle suddivisioni, p. es. fibre che vanno dalla corteccia cerebrale ai gangli grigi centrali, oppure dalla periferia ai nuclei d'origine, ecc.

Non è neccessario insistere molto per far sapere che la distin-

zione di queste due specie di fibre è di grande significato fisiologico. Sotto il nome di via si vuole indicare il mezzo di riunione fra due masse centrali grigie oppure fra queste ed un organo terminale periferico: si tratta qui quasi sempre di una combinazione più o meno complicata di molti tratti conducenti che susseguendosi l'un l'altro, mettono fra di loro in rapporto fisiologico le stazioni più distanti.

Così si parla p. es. di una via cortico-muscolare: con ciò s'intende indicare l'insieme delle fibre nervose che debbono successivamente entrare in funzione, non sole, ma con inclusione di masse grigie, intercalate fra quelle, qualora un' eccitazione motrice vada dalla corteccia cerebrale al muscolo. In modo simile noi parliamo, nella vita ordinaria, di una ferrovia, p. es. noi diciamo linea Berlino-Vienna e sappiamo benissimo, a mo' d'esempio, che fra queste due stazioni estreme stanno quelle di Dresda e Praga.

Noi anzi vogliamo continuare ancora per un momento questo paragone. La linea testè menzionata non è l'unica fra Berlino e Vienna: noi non solamente possiamo evitare Dresda e Praga passando per Breslau-Odeberg ma abbiamo pure differenti vie per andare da Berlino a Dresda, oppure da Praga a Vienna: noi siamo da ultimo nella condizione di andare direttamente da Dresda a Vienna, senza toccare Praga, ecc. Se ora a mo' d'esempio, il tratto Dresda-Praga diventa impraticabile a cagione d'una frana, non per questo la comunicazione fra Berlino e Vienna verrà a cessare, e quanto più ricca sarà la rete ferroviaria costrutta, tanto più facile riusciranno le comunicazioni fra i punti estremi.

Applichiamo, ora, queste considerazioni alle fibre nervose. Il sistema nervoso centrale, più atto alla conduzione, più perfetto nella sua organizzazione sarà quello, nel quale le comunicazioni fra le singole stazioni, le masse grigie, saranno più numerose e più facili. Noi abbiamo già prima fatto osservare a questo proposito. che di regola, le cellule omologhe sono intanto più ricche in prolungamenti, e questi in ramificazioni, quanto più noi ci eleviamo nella scala animale; in eguale proporzione però cresce negli animali superiori il numero delle fibre nervose che si formano da questa rete, ed in vero principalmente a favore di quei fasci che sono incaricati di riunire fra di loro le singole parti di sostanza grigia di uguale significato (fibrae homodesmoticae). Un esempio assai dimostrativo ce lo offre il corpus callosum, che quasi mancante negl' uccelli, è ancora assai piccolo nei mammiferi inferiori e presenta il suo massimo sviluppo soltanto nell' uomo: quale altra dimostrazione ci si presenta il fatto, facilmente dimostrabile con l'anatomia macroscopica, che cioè il rapporto fra la sostanza bianca del cervello e la grigia, negli animali superiori è sempre più in favore della prima.

A vero dire, poichè le cellule della sostanza grigia sono i veri

organi incaricati delle più alte funzioni fisiologiche, a priori era naturale attendersi il contrario, cioè che la sostanza grigia fosse più sviluppata negli animali più elevati per intelligenza; ma queste funzioni del cervello sono raggiunte in non piccola parte appunto mediante una sempre più intima connessione funzionale dei centri.

Questo variabile rapporto fra la sostanza bianca e la grigia, fu dimostrato da *Danilewsky* per altre vie, specialmente dal punto di vista chimico.

Noi però impariamo ancor più dall'esempio della ferrovia. Nello stesso modo che io, malgrado l'interruzione fra Dresda e Praga, poteva ancora andare da Berlino a Vienna, forse non meno presto, fino a che i treni non fossero riattivati sulla nuova linea, così può darsi che la conduzione non sia abolita, malgrado che la vera via del sistema nervoso abbia subìto un'interruzione, allorquando vengono percorse altre vie, le vie collaterali: quindi sarebbe completamente falso voler conchiudere dalla permanenza della funzione, che le fibre distrutte non siano in rapporto colla funzione in questione, e non appartengano alla « via » da questa percorsa.

Ne segue però che bisogna essere guardinghi con la ricostituzione delle vie, specialmente quando esse oltrepassano un internodium, la distanza fra due stazioni nervose.

Come non esistono cellule ganglionari apolari, tali a completo sviluppo, tanto meno noi possiamo rappresentarci fisiologicamente gruppi di cellule nervose, che non siano in rapporto con altri organi, ed in vero almeno da due lati. Lo schema più semplice di un sistema nervoso elementare (fig. 88) sarebbe costituito da un' unica cellula nervosa (*c*) con una fibra nervosa (*p*, *s*) afferente, centripeta, proveniente dalla periferia sensitiva, ed un' altra fibra nervosa efferente, centrifuga (*p*, *m*) che va alla periferia motoria. Tanto quivi come nei casi seguenti, noi possiamo sostituire all'unica cellula (*c*), un gruppo cellulare, e fasci fibrosi alle fibre *ps—c*, *e*, *pmc*.

Per il fatto che (*c*) corrisponde ad un gruppo cellulare, questo schema varrebbe anche se si stabilisse di dare alla cellula nervosa soltanto un prolungamento del cilindro dell'asse.

Il primo passo alla complicazione dell'apparato si ha, se tanto la fibra centripeta, come quella centrifuga vengano interrotte da una cellula nervosa, e queste due *s*, *m* (fig. 89), siano riunite fra di loro da una fibra commessurale (*s m*).

Va da sè che qui le fibre innanzi tutto devono essere considerate dal punto di vista fisiologico: con ciò si vuol dire che la cellula *s* può agire in tre direzioni, *ps*, *c*, *m*, senza riguardo al fatto se da essa partono tre prolungamenti ad altrettante fibre, oppure se questa influenza si esercita per mezzo di un reticolo nervoso.

Già in questo secondo caso il cammino che intercede fra *p s* e *p m* può essere percorso in due modi; sia per *s, c, m,* come direttamente da *s* verso *m*.

Se ora si riflette, quanto più complicati siano già i rapporti nel sistema nervoso centrale degli animali inferiori, si comprenderà facilmente la immensa varietà dei rapporti nervosi. Si può dire pertanto che ogni parte del sistema nervoso è in connessione con tutte le altre di cui esso si compone. Esiste soltanto una differenza nella natura intima di questo rapporto, senza riguardo alla posizione topografica, della

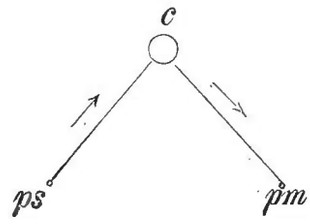

Fig. 88. — *c*, fibra nervosa centrale, *p s* periferia sensitiva, *p m* periferia motrice.

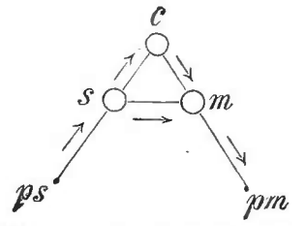

Fig. 89. — *c*, cellula nervosa centrale *p s*, periferia sensitiva, *s* cellula sensitiva intercalata, *p m* periferia motrice, *m* cellula motrice intercalata.

parte in questione: per conseguenza non havvi nel sistema nervoso alcun territorio isolato, che funzioni in modo completamente indipendente dalle altre parti. E volendo riprendere il primitivo paragone fra certe stazioni esistono molti treni diretti, fra due altre ne esistono soltanto pochi, lenti con frequenti fermate. Nella stessa guisa che i treni diretti giungono a destinazione più presto che quelli i quali si fermano in molte stazioni, così la fisiologia sperimentale insegna che la conducibilità nervosa ad ogni interruzione, data da una cellula ganglionare, resta rallentata in differente grado secondo le circostanze.

Per la via sperimentale noi siamo senza dubbio in grado di ottenere territorî nervosi isolati con funzione indipendente, p. es. mediante il taglio trasversale del midollo spinale, dopo il quale la porzione caudale può sopravvivere e funzionare, anche essendo completamente separata dal rimanente sistema nervoso centrale.

Si deve osservare che le singole parti di masse grigie estese possono essere riunite fra di loro in due modi; prima di tutto mediante fasci fibrosi lunghi, che stabiliscano una diretta comunicazione fra due punti lontani, p. es. fra un punto della corteccia cerebrale del lobo frontale, con un altro situato nel lobo parietale (si è soliti chiamare tali fibre, fibre di associazione). Un altro mezzo di connessione e di influenza funzionale può aversi pure nella stessa sostanza grigia; esso si compie mediante la riunione diretta data dal reticolo nervoso compatto che in essa non manca mai. Con questo mezzo si può andare da un punto della corteccia cerebrale ad un altro qualunque di essa.

Questa via di comunicazione così importante della sostanza grigia, non fu ancora sufficientemente studiata dal punto di vista fisiologico.

Noi abbiamo detto che si debbono distinguere due gruppi di fibre nervose, homodesmoticae ed heterodesmoticae, secondo che esse riuniscono masse grigie coordinate o subordinate. Ne segue un'altra divisione a seconda che la fibra in questione oltrepassa la linea mediana, cioè unisce due stazioni appartenenti alle due metà del corpo, oppure segue sempre lo stesso lato. Quelle fibre che oltrepassano la linea mediana, formano o una decussazione (incrociamento) o una commessura.

L'incrociamento o decussazione è fatto da fibre heterodesmaticae che riuniscono masse grigie dei due emisferi di diverso significato, incrociandosi sulla linea mediana con quelle corrispondenti dell'altro lato (fig. 90 *c' g* e *c' g*). Al contrario alla formazione della **commessura** prendono parte fibre homodesmaticae, che uniscono fra di loro masse grigie di uguale significato, oltrepassando la linea mediana (*c c'*).

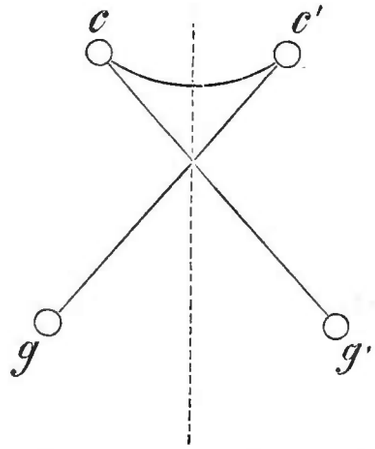

Fig. 90. *c* e *c'* cellule corticali, *g* e *g'* cellule nervose di un'altra categoria, *cc'* fibre di commessura, *cg'* e *c'g* fibre di decussazione.

Devesi qui osservare che la struttura del sistema nervoso centrale tipo, è completamente simmetrica. Astraendo dalle asimetrie puramente teratologiche o patologiche esistono senza dubbio fra le due metà certe differenze specialmente in alcuni punti, sebbene non proprio tipiche; ciò riguarda specialmente le circonvoluzioni cerebrali. Queste differenze nella simmetria sogliono essere più frequenti ed appariscenti nei cervelli a sviluppo elevato, che negli altri.

Sul decorso tipico intracerebrale ed intraspinale delle fibre nervose che portano alla loro estremità periferica un apparato motorio o sensitivo, diremo alcune particolarità che serviranno specialmente per l'intelligenza dei nuclei nervosi.

Per **nucleo o nucleo d'origine** di un nervo noi intendiamo un gruppo di cellule nel quale le fibre periferiche del nervo in questione hanno la loro estremità centrale.

Noi dobbiamo ammettere per ciascun nervo periferico uno o più nuclei d'origine, i quali entrano nel numero 3 della classificazione delle masse grigie, che noi abbiamo fatto. Non fu ancora trovata una sola fibra, la quale vada direttamente dalla periferia fino alla corteccia cerebrale, senza subire un interruzione; anche per ciò che riguarda la corteccia del cervelletto, ciò è, almeno in alto grado, inverosimile.

L'espressione **radice nervosa** viene usata in doppio senso e può

quindi dar luogo a false interpretazioni; siccome essa è completamente accettata nei due significati, sarà difficile sostituirla con due altre.

Per **radice di un nervo**, nell'anatomia macroscopica si designano spesso quei fasci che escono liberi dal cervello e dal midollo spinale; dunque l'origine apparente dei nervi, la radice periferica; oppure si dà tale nome a quei fasci fibrosi che prendendo origine dal nucleo o dai differenti nuclei dei nervi, attraversano la massa nervosa centrale per recarsi alla origine apparente, e rappresentano quindi l'origine reale dei nervi; radice centrale. Così p. es. il nervus trigenimus nasce con due radici periferiche, ma possiede almeno sei radici centrali.

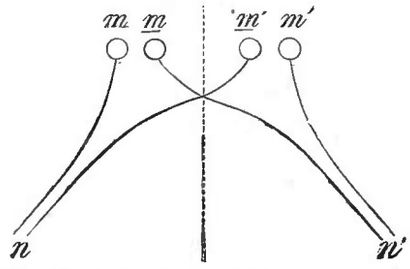

Fig 91. — *n* ed *n'* radici nervose motorei, *m* *m*, *m'* *m'* cellule dei nuclei d'origine dei due lati, *m* e l *m'* per quelle fibre non crociate, *m* ed *m'* per quelle crociate.

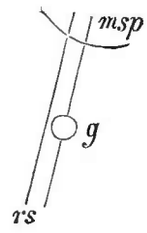

Fig. 92. — *s r* radice nervosa sensivita posteriore, una parte della fibra va direttamente nel midollo spinale *m s p*; un'altra parte è interrotto dalle cellule del ganglio spinale.

Per tutte le radici nervose motorie devesi ancora far osservare che una parte (fig. 91) delle fibre radicolari, n, n' termina nelle cellule della metà corrispondente del corpo (*m, m'*) un'altra parte però nella metà opposta (*m. m'*). Dunque una parte delle fibre radicolari subisce sempre un incrociamento, ed in verità la parte crociata è relativamente tanto maggiore, quanto meno i muscoli innervati da esse sono indipendenti da quelli dell'altro lato, e quanto meno sono soliti a funzionare da soli. Quei gruppi muscolari, che d'ordinario entrano in azione contemporaneamente dai due lati (p. es. i muscoli del laringe) sono riccamente innervati anche dall'altro lato, come a mo' d'esempio i muscoli delle dita.

Un tale modo d'originarsi non è dimostrato per le fibre nervose sensitive, almeno esso non è applicabile a tutti i casi, giacchè noi conosciamo nervi sensitivi i quali con tutta verosimiglianza terminano nei nuclei dello stesso lato, p. es. il nervus olfactorius.

Nei nervi sensitivi si trova ancora un'altra difficoltà, cioè la presenza dei gangli spinali nelle radici spinali posteriori che sono analoghi ai gruppi cellulari corrispondenti dei nervi di senso craniani. Questa difficoltà è ancora aumentata per il fatto, che secondo le osservazioni di *Freud,* solo una parte delle fibre che penetrano nel polo periferico del ganglio spinale, *r s* (Fig. 92) è in rapporto con le cellule che in esso si contengono, *g*.

Noi quindi avremmo, nel tratto delle radici posteriori che sta fra il ganglio ed il midollo spinale, *m s p*, due specie di fibre, fibre periferiche, nello stretto senso della parola, le quali provengono direttamente dalla periferia, e da ultimo fibre che hanno già subito un'interruzione nelle cellule del ganglio spinale, e che quindi sono già da considerarsi quali fibre centrali.

Le fibre radicolari motorie si sviluppano dai prolungamenti assili allungati delle cellule che stanno nella parte centrale del canale midollare. Diversamente si comportano le radici posteriori: ciascuna cellula del ganglio spinale ha due prolungamenti, uno periferico che va nel nervo sensitivo, ed uno centrale il quale penetra nella radice posteriore nel sistema nervoso centrale (*Ibis*).

Come appendice devesi qui far osservare che non esistono riunioni dirette fra due punti della periferia del corpo, senza l'interposizione di cellule nervose.

Ogni nucleo d'origine di un nervo periferico deve star in rapporto con altre parti del sistema nervoso centrale, queste riunioni si fanno specialmente:

1.° con nuclei nervosi dello stesso nome e del lato opposto;
2.° con altri nuclei nervosi;
3.° con differenti centri ganglionari secondari;
4.° con la corteccia del cervelletto;
5.° con la corteccia cerebrale, direttamente o per via indiretta.

Fibre commessurali fra nuclei nervosi di nome uguale (1) sono assai verosimili; esse sono dimostrate con completa sicurezza soltanto in alcuni punti, p. es. per il nucleo dell'ocolomotore (*Nussbaun*), per il nucleo dell'ipoglosso (*Koch*). *Flechsig* crede che tali fibre commessurali potrebbero essere dimostrate sicuramente fra i nuclei d'origine dei tre nervi di senso più elevati, ma che questa disposizione dovrebbe appartenere a tutti i nervi di senso.

Riunioni fra nuclei nervosi di differente specie (2), parte in modo crociato, ma principalmente in modo non crociato, sono più numerose; così il cordone longitudinale posteriore si compone in gran parte probabilmente di tali commessure longitudinali fra nuclei nervosi posti l'un dietro l'altro. Una diretta riunione fra un nucleo sensitivo ed uno motorio, rappresenterà con i due nervi periferici che ad essi appartengono, il semplice arco riflesso.

Riunioni con masse ganglionari secondarie (3) p. es. thalamus opticus, globus pallidus, eminenze quadrigemine, corpi geniculati, olive, ecc. furono dimostrate in modo sicuro per molte vie nervose, e dovrebbero esistere per tutte senza eccezione.

In quale modo la corteccia del cervelletto (4) sia in rapporto con

i nuclei d'origine de' nervi, in generale non è ancora ben chiaro: noi però crediamo di conoscere queste vie di riunione per le radici spinali posteriori ed una parte del nervo acustico. Un fascio fibroso diretto sicuro fra un nucleo motorio e la corteccia del cervelletto non potè ancora essere trovato.

Presentano speciale interesse fisiologico ed anatomico le cosidette riunioni centrali dei nervi (5) quei fasci fibrosi che mettono in rapporto i nuclei d'origine dei nervi con la corteccia cerebrale. La via centrale è parzialmente crociata per tutti i nervi, però è assai difficile fissare esattamente la relativa quantità della parte crociata o non crocrociata; questo rapporto è assai variabile per i singoli nervi. Per molti nervi che nascono nel cervello posteriore e nel midollo allungato, noi dobbiamo cercare la via centrale nel campo delle fibrae arcuatae internae (ivi incluso le striae acusticae): l'incrociamento ha luogo in gran parte nel rafe ad angolo molto acuto.

Noi avremo una conoscenza migliore dell'anatomia e fisiologia del sistema nervoso centrale, quando sulla base di fatti certi, saremo in grado di portare un po' di ordine e di chiarezza nella immensa quantità di particolari. Allora noi saremo in grado di riunire, come uguali, fasci fibrosi e gruppi cellulari, che ora aspettano ancora la loro classificazione, ed otterremo così un quadro riassuntivo semplificato. Così a mo' d'esempio, il Tractus nervi optici, è, almeno in un certo senso, l'omologo de' cordoni posteriori o di altre vie sensitive del midollo spinale: continuando le ricerche di queste omologie, noi arriveremo ad una migliore interpretazione di molte parti che stanno in rapporto con il Tractus opticus.

Benchè non sia possibile di applicare questo metodo di procedere per omologia fino agli estremi punti, tuttavia riesce di inestimabile valore per la ricerca delle vie centrali di conducibilità, per il fatto che mediante questo metodo di osservazione siano resi accorti sulle deviazioni da uno schema normale stabilito: in questi casi noi dobbiamo ricercare da che lato proviene l'errore, oppure, nel caso che questo possa essere escluso con sicurezza, noi dobbiamo cercare di dilucidare le ragioni fisiologiche ed anatomiche di queste differenze.

Procedendo dai rapporti relativamente semplice e chiari, quali ce li presenta il midollo spinale, noi cerchiamo di utilizzare l'esperienza colà guadagnata, allo studio del midollo allungato assai complicato ed oltre.

Un nervo motore spinale dovrebbe presentare rapporti centrali del tutto simili ad un nervo craniano, ed ugualmente sarà stabilito un parallelo nel campo sensitivo. Questa riflessione ci permetterà in molti casi di rischiarare punti oscuri, ci darà in certe occasioni importanti indicazioni per dirigerci nelle ricerche anatomiche degli organi centrali, quando noi dobbiamo rintracciare certe fibre commessurali,

che debbansi considerare quale postulato fisiologico o quale conseguenza di un ragionamento per analogia.

Per la grande varietà nel decorso dei differenti fasci nervosi centrali, come pure per la difficoltà che ne risulta di formarsi un'idea chiara sull'inestricabile intreccio di fibre già da molto si è cercato ripetutamente di generalizzare e costrurre schemi. Anche noi, nelle esposizioni pregresse, ci siamo forzati dimostrare quanto ciò facilita nell'esposizione.

Per lo studio delle radici nervose la distinzione introdotta da *C. Bell* in radici motorie e sensitive è assai importante, ma certamente nè completa nè sufficiente.

Per ciò appunto la divisione di *Bell* subì molte modificazioni ed aggiunte. Così *A. Hill* stabilì la teoria delle quattro radici: secondo lui le radici spinali anteriori comprenderebbero tre specie di fibre, originantesi dal corno anteriore, dal corno laterale e dalle colonne di *Clarke*, e ad esse corrisponderebbero diverse funzioni quantunque, appartenenti al campo motorio: le radici spinali posteriori conterebbero fibre sensitive. Lo stesso schema varrebbe per le origini nervose cerebrali; certamente quivi hanno luogo differenze in rapporto a queste diverse specie di fibre. Così a mo' d'esempio le fibre radicolari corrispondenti alle fibre del corno anteriore andrebbero nel nervus ipoglossus e nei nervi muscolari degli occhi, mentre le fibre che nascono dal corno laterale per mezzo del nervus accessorius, sembrano costituire la parte motoria del nervus vagus e nervus glossopharyngeus, il nervus facialis e le radici motorie del trigeminus.

Se ora si voglia costrurre uno schema di tutto il cervello e del midollo spinale, che sia semplice e riassuntivo, ciò riesce impossibile per la grande varietà di parti costituenti che vi si dovrebbero comprendere; che se poi si voglia passar sopra a questo inconveniente, allora si ottiene uno schema complicatissimo che non genera altro che confusione.

Comunque è sempre utile dare uno schizzo di alcuni di questi schemi.

Luys prende il suo punto di partenza dai grossi gangli centrali del cervello (nucleo caudato, nucleo lenticolare e talamo ottico); essi formano il vero punto centrale, verso il quale convergono da due lati tutti i fasci fibrosi; vi sono due sistemi di fibre convergenti, ossia 1, fibres convergentes inferieures, le quali comprendono tutte le vie che vanno dalla periferia ai gagli centrali (senza riguardo alla loro direzione di conducibilità) e 2. fibres convergentes superieures, le quali comprendono le fibre che partono dalla corteccia cerebrale, e tendono sempre ai gangli centrali, quale centro. Tutte le fibre della prima categoria, nel loro cammino dalla periferia ai gangli (il quale oltrepassa

sempre la linea mediana), sono interrotte da altra sostanza grigia, quivi però i sistemi di fibre appartenenti alle due metà del corpo restano indipendenti. Le fibre della seconda categoria, le « Fibrae convergentes superiores » vanno senza interruzione ed incrociamento, dalla corteccia cerebrale ai gangli, però sono rilegate a quelle dell'altro lato per mezzo di uno speciale sistema di fibre commensurali.

Meynert, nella esposizione schematica della struttura del cervello e del midollo spinale, parte dalla corteccia cerebrale, come da quell'organo alla cui attività sono connesse le funzioni della coscienza. Ora tutte quelle vie le quali stabiliscono i rapporti fra la corteccia cerebrale ed il mondo esterno, sono classificate in un sistema principale. Poichè mediante le fibre di questo sistema le immagini sensoriali vengono in certo qual modo projettate sulla corteccia cerebrale sensibile, poichè, da ultimo, non solamente i movimenti del corpo, quale sorgente delle sensazioni di movimento, rappresentano in modo uguale per il cervello una parte del mondo esterno projettato, ma anche la corteccia cerebrale riflette verso l'esterno, mediante i nervi di moto, gli stati irritativi che le vengono trasmessi dai nervi di senso, egli chiama l'insieme di queste vie di conducibilità « sistema di projezione ».

I rapporti fra le cellule corticali vengono stabiliti da una parte per mezzo « del sistema commessurale » fra parti identiche dei due emisferi, e d'altra parte per mezzo del « sistema d'associazione » fra punti dello stesso emisfero, più o meno distanti fra di loro. Una speciale categoria di fasci midollari dei lobi cerebrali, collega questo con la corteccia del cervelletto.

Il sistema di « projezione » per l'intromissione di due specie di masse grigie si divide nel modo seguente. Una parte superiore che in generale è un sistema raggiato, che va dalla corteccia cerebrale fino ai gangli centrali (corona raggiata), la seconda parte si estende dai gangli alle cavità grigie centrali (sistema dei peduncoli cerebrali), la terza è rappresentata dai nervi periferici, i quali nascono dalle cavità grigie centrali, cominciando dall'acquedotto del Silvio fino all'estremità inferiore del midollo spinale.

Semplice è lo schema di *A. Hill*. Il sistema nervoso centrale consta essenzialmente di due tubi grigi, cioè della cavità grigia centrale primitiva disposta attorno al canale centrale, e di un secondo tubo, grigio, secondario, il quale copre la superficie delle vescichette cerebrali. Questi due tubi comprendentisi l'un l'altro, sono riuniti dalle fibre midollate della sostanza bianca. Il tubo centrale grigio sta in diretto rapporto con le radici anteriori e posteriori, è diviso in segmenti metameri e circonda anche il thalamus opticus. Il tubo periferico grigio racchiude due territori corticali principali; la corteccia del cervello e del cervelletto, le quali mediante fibre efferenti ed afferenti sono riuniti con i differenti metameri del tubo centrale grigio; esso si pre-

senta pure diviso in territori, i quali sono riuniti con i nervi periferici solo indirettamente.

Se noi tentammo con ciò che precede, di dare in poche parole un riassunto sebbene superficiale della schema di *Luys*, *Meynert*, e *Hill*, merita appena di essere tentato lo stesso per gli altri schemi della struttura cerebrale.

Aeby parte dal fatto fondamentale che il midollo spinale si divide in un certo numero di segmenti, dei quali ciascuno corrisponde ad un pajo di nervi anteriore e posteriore, e che in modo simile, fino là dove i nervi cerebrali prendono la loro origine, anche una parte del cervello presenta una tale segmentazione: d'onde vi sarebbe a distinguere la parte del cervello non segmentaria e che non dà origine a nervi, ossia la regione degl'emisferi. Basandosi sopra questa divisione principale, *Aeby* determina i rapporti dei gangli grigi e dei cordoni fibrosi bianchi. *Flechsig* ha progettato un piano del cervello umano, del quale pure non è possibile dare una descrizione in poche parole; diremo soltanto che esso divide le vie di conduzione in quattro sistemi: 1. Le riunioni dirette (relativamente) della corteccia cerebrale con i nervi motori e sensitivi: 2. Sistema del talamo ottico: 3. Sistema dei nuclei del ponte: 4. Sistemi della cuffia del peduncolo cerebrale, nei quali sono incluse le fibre dei corpi restiformi, come pure certi cordoni del midollo spinale.

Meynert, Vom Gehirn der Säugethiere Stricher's Handbuch, II. *Danilewsky*, Die quantitativen Bestimmungen der grauen und weissen Substanz im Gehirn. Centralbl. f. d. med. Wissenchs. 1880. *Joseph*, Archiv f. Phys. 1887. *His*, Zur Geschichte des menschlichen Rückenmarks. Abh. d. k. sächs. Ges. d. Wiss. 1886. *Hill*, The grouping of the cranial nerves. Brain 1888. *Luys*, Rercherches sur le système nerveux cérébro-spinal. Paris 1865. *Hill*, The plan of the central nervous system. Cambridge 1885. *Aeby*, Schema des Faserverlaufes im menschlichen Gehirn und Rückenmark. 2. Aufl. Bern 1884. *Flechsig*, Plan des menschlichen Gehirns. Leipzig 1883.

1. Topografia del midollo spinale.

Si studia la interna struttura del midollo spinale nel miglior modo, in quei tagli fatti perpendicolarmente all'asse longitudinale dell'organo indurito. Però si aiuta molto la intelligenza dei suoi rapporti anatomici, praticando tagli anche in altre direzioni; a tale scopo si prendono pezzi di midollo della lunghezza di 1. cm, 1 $^1/_2$, nella regione dei rigonfiamenti cervicale e lombare, che si scompongono tangenzialmente al cordone laterale, in tagli paralleli all'asse longitudinale, quindi si fanno tagli longitudinali nella direzione trasversale: da ultimo mediante combinazione di queste tre specie di tagli, se ne producono altri obliqui che, a seconda delle circostanze possono pure acquistare importanza. Nella preparazione dei tagli, longitudinali si raccomanda di disporli su placche di collodio e quand'anche nessuno fosse senza

fessure, disposti in tale serie per cui si guadagnino almeno 15-20 tagli da una metà del midollo spinale.

Se s'incomincia ad avere preparati irreprensibili dal punto di vista istologico allora si raccomanda di trasportare in alcool, nel modo già detto il midollo spinale che ha già soggiornato tre o sei settimane nel cromato di potassa, impregnandolo poscia in celloidina.

I midolli spinali immersi freschi il più che sia possibile ed appartenenti ad animali (i grossi animali come cavalli buoi danno preparati assai buoni) non hanno bisogno di essere ancora induriti nell'alcool e impregnati in celloidina, possono essere sezionati con il microtomo di *Gudden* e costituiscono il materiale più adatto per belli preparati al carmino, come pure, sopratutto, per lo studio della fina struttura.

Poichè l'interna struttura del midollo spinale varia nelle differenti regioni di questo organo, e sarebbe desiderabile di poter conoscere almeno in modo approssimativo, da ciascun taglio a quale altezza esso fu preso, così è necessario avere un grande numero di preparati, a cominciare dal midollo cervicale superiore, fino al filum terminale. Mentre la preparazione di questi tagli in serie deve essere controllata a debole ingrandimento, l'osservazione istologica più minuta può venir dopo. Per conseguenza saranno descritti innanzi tutti quei rapporti, come essi possono essere facilmente osservati con l'obbiettivo N.° 2 (*Hartnack, Reichert*).

In questi preparati del midollo spinale, e spesso anche in altri casi, la miglior cosa si è di procurarsi due serie di preparati, che si trattano convenientemente con i differenti metodi di colorazione.

Se ne colora una serie con ematossilina all' allume e quindi con carmino, oppure meglio ancora soltanto con carmino; in tutti i casi, in cui non si tratta di alterazioni patologiche, si farà la colorazione dei nuclei con ematossilina all' allume soltanto in singoli preparati. La seconda serie si colorirebbe con uno qualunque dei metodi suggeriti per la colorazione della mielina, con eventuale ulteriore colorazione.

È facile supporre che non resta escluso di tentare, secondo i casi, anche gli altri metodi di colorazione.

Con il metodo comune di estrarre il cervello dalla scatola craniana, il midollo cervicale, in generale, è sezionato pressapoco all'altezza del secondo o terzo nervo cervicale. Noi cominceremo con lo studio di questo taglio trasversale (la fig. 93, rappresenta soltanto la metà del preparato). Innanzi tutto si vede che il preparato è diviso in due metà quasi simmetriche. Alla faccia ventrale la fissura longitudinalis ventralis, *F s l a*, si approfondisce nella sostanza nervosa del midollo: dopo che essa si è insinuata fino quasi ai due terzi dello spessore del midollo, nella direzione dorsale, si divide in due corti prolungamenti laterali. Dal sulcus longitudinalis dorsalis, *F s l p* parte un setto connettivo nella direzione ventrale (septum medianum

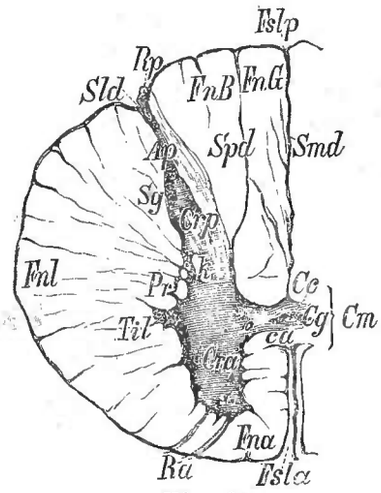

Fig. 93.

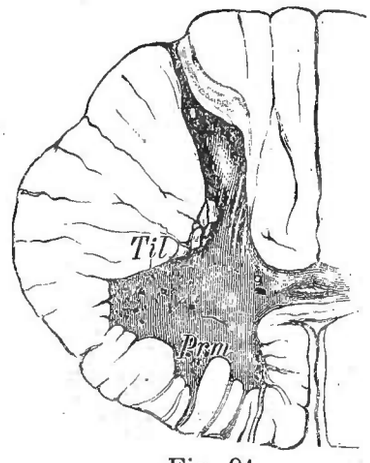

Fig. 94.

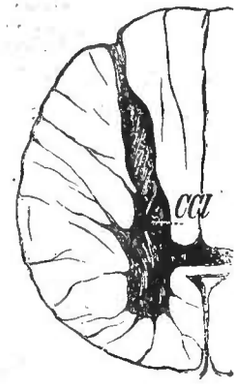

Fig. 95.

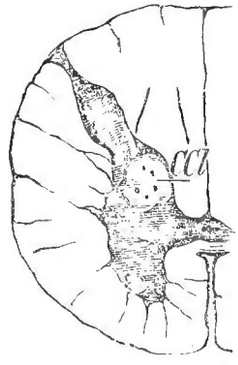

Fig. 96.

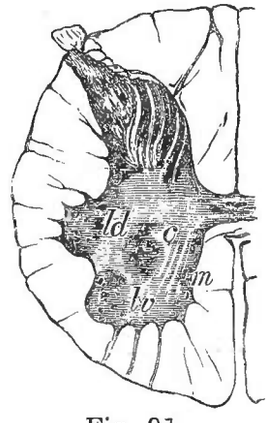

Fig. 97.

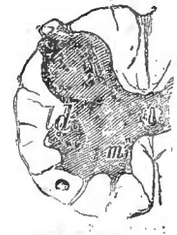

Fig. 98.

Fig. 99.

Fig. 93-99. — Tagli trasversali attraverso il midollo spinale umano. Colorazione al carmino. Ingrandimento 5.

Fig. 93. — Sezione all'altezza del 3 nervo cervicale, *Fs* la fissura longitudinalis anterior, *Fslp*, fissura longitudinalis posterior, *Fna*, cordone anteriore, *Fnl*, cordone laterale *FnB* cordone cuneiforme di *Burdach*, *FnG*, cordone di *Goll*, *Smd*, septum medianum dorsale, *Spd* septum paramedianum dorsale, *Sld*, sulcus lateralis dorsalis, *Rp*, radix posterior, *Ra*, radix anterior, *Cra*, corno anteriore, *Crp*, corno posteriore, *Til*, tractus intermedio lateralis. *Pr*, processus reticularis, *Sg* substantia gelatinosa *Rolandi*, *Ap*, apex, *k* fascio respiratorio di *Krause*, *Cm* commissura medullare spinalis, *Cg* commissura grigia, *ca* commissura alba, *Cc* canal centrale.

Fig. 94. — Sezione all'altezza del sesto nervo cervicale *Prm* processus cervicalis medius cornus anterioris, *Til*, corno laterale.

Fig. 95. — Sezione nel territorio del terzo nervo dorsale, *CCl* colonna di *Clarke*.

Fig. 96. — Sezione all'altezza del dodicesimo nervo dorsale, *CCl* colonna di *Clarke*.

Fig. 97. — Sezione nel territorio del quinto nervo lombare, *m*, gruppo cellulare interno del corno anteriore, *lv* ventrale-esterno, *ld* dorsale esterno, *c*, gruppo cellulare centrale.

Fig. 98. — Sezione nel territorio del terzo nervo sacrale, *m* gruppo cellulare interno, *ld* dorsale esterno.

Fig. 99. — Sezione attrasverso la parte inferiore del conus medullaris nel territorio di origine del nervus cocygeus.

dorsale) *s m d*, per una profondità press'a poco uguale alla fissura ventralis, che quasi raggiunge: fra esse rimane soltanto un sottile ponte di sostanza nervosa, che quale commissura medullae spinalis, *C m*, riunisce le due metà del midollo.

Nel midollo spinale la sostanza bianca periferica si distingue assai bene dalla sostanza grigia centrale; quest'ultima è circondata da ogni lato dalla massa midollare, fuorchè in due punti:

1. In corrispondenza della commessura grigia, *C g*, che circonda il canale centrale, *C c*, e rappresenta un mezzo di riunione con la sostanza grigia centrale dell'altro lato.

2. In un piccolo punto della connessità dorsale del midollo nel punto di uscita delle radici nervose posteriori, nel sulcus lateralis dorsalis, *S l d*.

Nel taglio praticato nella regione del terzo nervo cervicale, che noi eccezionalmente prendiamo in considerazione, la sostanza grigia midollare dei due lati, eccettuando la commessura appare quale un corpo allungato, con l'asse longitudinale diretto quasi esattamente nel senso sagittale, esso devia un po' lateralmente nella metà dorsale: la forma di tutta la massa grigia delle due metà è quella di un *H*, il cui tratto trasversale è rappresentato dalla commessura. La massa principale della sostanza grigia è situata nella parte ventrale del midollo ed è detta corno anteriore (Cornu anterius, *C r a*), mentre la parte più sottile che si estende fino alla periferia è detta corno posteriore. (Cornu posterius, *C r p*). Se si pensa che tanto il corno anteriore che il posteriore si estendono per tutta la lunghezza del midollo spinale, e che quindi rappresentano delle colonne grigie per tutta l'altezza di quell'organo, si capirà come siano giustamente usate le espressioni colonna anteriore (Columna anterior) e colonna posteriore (Columna posterior).

Si descrive quale corno laterale (corno mediano, tractus intermedio-lateralis) *Til*, quella piccola sporgenza della sostanza grigia che parte dalla massa grigia principale, quasi all'altezza della commessura, e si dirige all' esterno. L'angolo che s' insinua fra il corno laterale ed il principio del corno posteriore è riempito di trabecole di sostanza grigia, *Pr*. (Processus reticularis, da molti, p. es. da *Goll*, è detto corno laterale) le quali lasciano fra di loro lo spazio per il pssaggio di fasci fibrosi bianchi.

La forma del corno anteriore è globosa, mentre quella del corno posteriore è fusiforme. L' estremità assai allungata di questo fuso, *A p* (Apex cornu posterioris) si prolunga apparentemente fino alla periferia in corrispondenza del sulcus lateralis dorsalis, però il corno posteriore non raggiunge mai la superficie del midollo spinale,dallao quale esso è sempre separato, a tutte le altezze, da un segmento midollare (zona marginale di *Lissauer* o ponte midollare di *Waldeyer*).

Il punto nel quale il corno posteriore si riunisce con la rimanente massa midollare grigia centrale, è detto **base**; segue in generale un restringimento detto collo, mentre il vero corpo del fuso è detto testa del corno posteriore.

D'ordinario si distinguono due specie di sostanza grigia, le quali si differenziano già a debole ingrandimento nei preparati al carmino: substantia spongiosa e substantia gelatinosa.

L'ultima, che si distingue per l' intensa colorazione col carmino, è limitata a due soli punti della sostanza grigia, ed invero, prima alle adiacenze del canale centrale (substantia gelatinosa centralis), secondariamente ad una parte del corno posteriore: in quest' ultimo punto essa forma un cappuccio alla testa del corno posteriore, *Sg* (substantia gelatinosa *Rolandi*), la cui apertura (concavità) guarda in avanti, mentre essa stessa si estende in dietro nell' Apex. La rimanente parte di sostanza grigia è descritta quale substantia spongiosa.

Dal corno anteriore si vede nascere le radici nervose anteriori *Ra:* esse, cioè, emergono dal suo margine ventrale, quali (tre, fino a otto) fasci sottili di fibre nervose midollate, le quali con una evidente inflessione laterale attraversano la sostanza bianca quasi orizzontalmente. Già ad un debole ingrandimento si vedono nel corno anteriore delle grosse cellule nervose, le quali devono considerarsi quali cellule d'origine delle radici nervose anteriori. Nel corno laterale si vede pure con facilità un gruppo di piccole cellule nervose assai compatte: ultime si trovano qua e là grandi cellule nel processus reticularis.

Quali cellule mediane *Waldeyer* designa un gruppo di cellule alla base del corno posteriore, il quale nel midollo cervicale vedesi assai distinto alla parte ventrale del fascio respiratorio che ben presto descriveremo, ma può essere seguito in basso fino nel midollo lombare.

Qualche volta si vede partire dal processus reticularis, in arco diretto in dietro e all'esterno, un fascio nervoso distinto, non rappresentato nella fig. 93, che va attraverso al cordone laterale fino alla periferia: fascio radicolare del Nervus accessorius Willisii.

Le radici nervose dorsali (posteriori), *Rp*, dal loro punto di uscita dal sulcus lateralis dorsalis, *Sld*, possono essere seguite in parte nella regione esterna del cordone posteriore ed all'interno del corno posteriore, mentre altre vanno direttamente nella substantia gelatinosa *Rolandi*. Le prime, durante il loro percorso attraverso il cordone posteriore, descrivono degli archi più o meno ampi e si vedono penetrare nel corno posteriore, nel quale possono essere seguite in avanti per un piccolo tratto.

Nella sostanza midollare bianca del midollo spinale per solito si distingue per lo studio sommario, più parti o cordoni.

1. Il cordone posteriore che si estende, in ambo i lati, dal septum medianum dorsale fino al corno posteriore. Un setto connettivo costante

(septum paramedianum dorsale, *Spd*), il quale va convergendo dalla periferia verso il septum medianum dando spesso in questo tragitto un prolungamento laterale diretto verso la Base del corno posteriore, divide il cordone posteriore in due parti, delle quali la interna, più piccola, è detta cordone cuneiforme di *Goll* o cordone gracile (funiculus gracilis) *FnG*, e la esterna più grossa cordone cuneiforme di *Burdach* (fascio fondamentale del cordone posteriore, parte esterna del cordone posteriore, funiculus cuneatus, *FnB*).

2. Il cordone laterale, che ordinariamente si fa andare dal margine esterno del corno posteriore fino ai fasci radicolari anteriori più esterni, *Fnl*, mentre

3. il cordone anteriore circonda il corno anteriore, *Fna*.

Che questa distinzione fra cordone anteriore e laterale sia del tutto artificiale, fu da molto tempo riconosciuto, e per conseguenza si riuniscono spesso ambidue in un solo cordone, il cordone antero-laterale.

Oltre i tre cordoni principali di sostanza bianca, nel midollo spinale esiste ancora la commessura bianca (commissura alba, *ca*) la quale, situata al davanti della commessura grigia e nella profondità della fissura longitudinalis anterior, riunisce come un sottile ponte le metà laterali del midollo e quindi i due cordoni anteriori.

Da ultimo merita qui ancora menzione un piccolo fascio nervoso sezionato trasversalmente, il quale, situato esclusivamente nella parte superiore del midollo cervicale alla base del corno posteriore ed all'interno del Processus reticularis, spicca qualche volta distintamente (fascio respiratorio di *Krause k*); se ora noi esaminiamo una serie di tagli che vada dal terzo nervo cervicale fino all'estremità caudale del midollo spinale, allora noi troviamo le seguenti variazioni, che del resto sono sottoposte ad importanti oscillazioni individuali.

All'altezza del quarto nervo cervicale l'aspetto del taglio trasversale del midollo rimane quasi invariato; soltanto ad una esatta osservazione si vedrà un rigonfiamento leggero del corno anteriore, e che diventa sempre più distinto nel territorio del quinto nervo cervicale. Qui aumenta già la sezione del midollo, specialmente nel suo diametro trasversale, per cui esso assume la forma di un elisse, la cui eccentricità varia assai nei diversi midolli. Non si vedono più i fasci radicolari del Nervus accessiorus.

Nel territorio d'origine del sesto nervo cervicale lo sviluppo del rigonfiamento cervicale ha già raggiunto il suo maximum (fig. 94). Il corno anteriore è fuso in una grossa massa con il corno laterale, ed hanno così la forma di un triangolo equilatero: da quel lato di questo triangolo, che guarda verso il margine anteriore del midollo, parte nel mezzo una piccola sporgenza (processus cervicalis medius cornu anterioris) Prm la quale, con l' angolo anteriore interno del corno anteriore e con il corno laterale, dà a questa parte della so-

stanza grigia la forma di un tridente. In ciascuno di questi denti si vede un gruppo di grosse cellule nervose. Il corno laterale è fuso con il dente laterale, però si può vedere nel margine del corno anteriore che guarda in dietro (prima laterale) il gruppo stipato delle cellule del corno laterale, ed in generale distintamente, Til. Anche il corno posteriore ha guadagnato in volume, però meno che il corno anteriore senza perdere in totalità la sua forma allungata e stretta. È necessario osservare che l'accrescimento in volume del corno posteriore ha luogo quasi esclusivamente verso la linea mediana, per cui esso sporge dall'Apex nel cordone posteriore sotto forma di gradino, particolarità che esso conserva per quasi tutta la lunghezza del midollo, malgrado tutti gli altri cambiamenti. La deviazione sopra menzionata del corno posteriore dalla direzione sagittale diviene minore, cioè il suo asse longitudinale diventa ora press'a poco parallelo al diametro dorso-ventrale del midollo.

Il processus reticularis appare meno sviluppato, ugualmente scompare il così detto fascio respiratorio.

In corrispondenza del settimo nervo cervicale il rigonfiamento cervicale si mantiene al suo maximum di sviluppo, per diminuire rapidamente in corrispondenza dell'ottavo nervo cervicale. Prima di tutto si riduce il processus cervicalis medius, il margine antero-laterale della sostanza grigia, fra la punta del corno anteriore e del corno laterale che tiene lungamente il suo moderato sviluppo, forma soltanto una leggera linea curva.

Nelle adiacenze del primo nervo dorsale si assottiglia pure il corno laterale rapidamente e si ritira sempre più verso la linea mediana, così che esso al principio del midollo dorsale (fig. 95) non rappresenta più che una sporgenza insignificante in forma di becco, al margine laterale della sostanza grigia; quivi il gruppo caratteristico delle cellule del corno laterale può estendersi lungo il margine laterale della sostanza grigia fin verso il corno posteriore. Con ciò è ricostituita la forma d'un H, come essa si presentava nel midollo cervicale superiore. Però non è possibile confondere i due tagli trasversali, perchè nel midollo dorsale la sostanza grigia è più stretta e delicata, manca il fascio respiratorio, il processus reticularis è poco sviluppato, il corno posteriore è un po' meno rivolto di lato e possiede al suo margine interno quella sporgenza a gradino già descritta; da ultimo, appare spesso ancora un gruppo di cellule ganglionari, circa nel territorio dell'ottavo nervo cervicale, il quale è situato alla base del corno posteriore, in vicinanza del suo margine interno, CCl. Le radici nervose posteriori, che penetrano sempre nel corno posteriore con la forma arcuata suddescritta, decorrono verso o attorno a questa regione rotondeggiante, un po' chiara nella sua sostanza fondamentale, e nella quale da principio appajono solo poche cellule nervose grosse, la colonna di

Clarke (columna vescicularis, nucleo dorsale di Stilling). Soltanto nel midollo dorsale inferiore queste cellule formano un gruppo ben circoscritto, il quale pure produce una sporgenza del corno posteriore, mentre che esse in molti preparati delle regioni superiori di questa parte, possono mancare completamente.

D'altra parte si trova in alcuni midolli singoli cellule fino nel midollo cervicale nel punto occupato nel midollo dorsale dalle colonne di *Clarke*, e sono dette da *Waldeyer* cellule di *Stilling*.

Una distinzione delle sezioni midollari dalla regione dei differenti nervi dorsali è appena possibile, astraendo dal lento crescere delle colonne di *Clarke*. Soltanto là dove queste raggiungono il maggior perfezionamento, nella parte inferiore del midollo toracico, in corrispondenza dell'undecimo, ma specialmente del dodicesimo nervo dorsale, anche la sostanza grigia comincia di nuovo ad aumentare lentamente in totalità, principio del rigonfiamento lombare (fig. 96). Si può pure osservare, che il corno posteriore ora è di nuovo più rivolto di lato, per cui senza dubbio la somiglianza con il midollo cervicale superiore è più pronunciata: però le altre particolarità caratteristiche, già dette, specialmente la larghezza della sostanza grigia in rapporto alla sostanza bianca, e le grosse colonne di *Clarke*, non permettono una confusione.

In corrispondenza dei nervi lombari, corrispondenti al rigonfiamento lombare, la regione della sostanza grigia cresce tanto nel corno anteriore che nel posteriore: però la sezione del midollo, che quivi in generale rappresenta una superficie circolare non può mai raggiungere lo sviluppo del rigonfiamento cervicale, perchè la deficienza della sostanza bianca, la quale può essere constatata successivamente dal midollo cervicale in giù, già colà si rende manifesta, specialmente in rapporto alla assai mediocre sostanza grigia (fig. 97).

Il corno anteriore aumentato di volume mostra qui, in paragone al rigonfiamento cervicale, una forma più rotondenggiante, globosa, ugualmente il corno posteriore, crescendo in larghezza, diventa sempre più rotondeggiante, e, mediante accorciamento ed allargamento dell'Apex, si avanza verso il margine dorsale del midollo spinale. All'altezza del quarto, e più ancora del quinto nervo lombare, dove lo sviluppo della massa grigia è al massimo, il corno laterale raggiunge di nuovo una grande indipendenza, dopo essere stato incluso nel rigonfiamento rotondeggiante del corno anteriore, nella parte superiore del midollo spinale lombare. In questa sezione anche le grandi cellule ganglionari sono distintamente riunite in gruppi, che non sono certamente del tutto costanti, e per conseguenza furono anche diversamente descritti. Già fra il secondo e il terzo nervo lombare le colonne di *Clarke* sono quasi completamente scomparse: eccezionalmente si presentano anche più in basso formate da cellule sparse. Per cui ora troviamo nel corno anteriore.

1. un piccolo gruppo (*m*) interno, in generale non molto bene circoscritto, al quale appartiene tutto il margine esterno del corno anteriore;

2. un gruppo ventrale laterale (*lv*);

3. un gruppo dorsale laterale (*ld*) (quest'ultimo corrisponde in parte al corno laterale);

4. un gruppo posto al centro (*c*), che occupa quasi esattamente il centro del corno anteriore.

La sezione del midollo subisce ancora un ulteriore cambiamento, per cui la fissura longitudinalis ventralis diventa più profonda e la commessura viene così a trovarsi nel mezzo del diametro antero-posteriore del midollo. Il septum paramedianum dorsale spesso manca già nel midollo dorsale inferiore e se presente, si avanza sempre più verso la linea mediana. Cominciando dalle fibre radicolari superiori del quinto nervo lombare il taglio trasversale del midollo comincia a ridursi e diminuisce costantemente fino al filum terminale, l'estremità caudale del midollo, ed in verità la sostanza bianca diminuisce più rapidamente della massa grigia centrale.

La forma fondamentale delle corna grigie cambia poco, solamente esse diventano sempre più tozze: specialmente il corno posteriore appare relativamente grosso e rotondeggiante. Contemporaneamente si allarga la commessura grigia, e si avvicina sempre di più al margine dorsale del midollo spinale, così che all'altezza del nervo sacrale inferiore, dove il diametro della sezione raggiunge appena 3 m. m non rimane più che un piccolo spazio libero per i resti del cordone posteriore.

Dei gruppi di grosse cellule ganglionari non restano più, all'altezza del terzo nervo sacrale (fig. 98), che il postero-laterale rappresentante il corno laterale, *ld*, come pure l'interno, *m*, mentre che all'altezza del quarto nervo sacrale non si trovano più gruppi cellulari, ma esclusivamente grosse cellule ganglionari sparse.

Alla base del corno posteriore ricomparisce quivi in molti midolli spinali un gruppo di cellule, il quale corrisponde alle colonne di *Clarke* (nucleo sacrale di *Stilling*).

All'estremità inferiore del conus medullaris (fig. 99), nella sezione dalla quale nasce il Nervus coccigeus, si può ancora riconoscere il tipo della struttura del midollo, mentre finalmente il filum terminale risulta costituito soltanto di un canale rivestito da epitelio, il canale centrale, il quale possiede un sottile rivestimento di sostanza grigia, l'ultima traccia della massa grigia centrale.

La configurazione generale della regione del midollo, come ripetutamente dicemmo, è assai alterata dal midollo cervicale sino al conus terminalis, dal variabile rapporto quantitativo fra le sostanze bianca e grigia. In verità esistono molte variazioni individuali, però è bene di riunire in una tabella alcuni numeri, forniti dalle misure di *Stilling*, ed il rapporto che ne risulta:

In un uomo di 25 anni.

Territorio di origine delle fibre radicolari più inferiori del nervo	Estensione in millimetri quadrati			Rapporto della sostanza bianca alla sostanza grigia
	di tutta la sezione trasversale	della sostanza bianca	della sostanza grigia	
Cervicale III	84.15	71.40	12 73	5 6
» IV	85.55	72 82	12.73	5.7
VI	91.55	74.23	17.32	4.3
» VIII	78 12	62.92	15.20	4.1
Dorsale I	65.39	53 73	11.66	4 6
» IV	57 67	50 26	7.42	6.8
» IX	42.07	33 94	8.13	4 2
» XII	52.32	41.71	10.61	3 9
Lombare II	57.62	41 01	16.61	2.5
» V	62.57	39.24	23 33	1.7
Sacrale I	51.96	28.63	23 33	1.2
III	22 27	9.45	12.73	0.74
» V	9 54	4.94	4.60	1.07
Coccygeus	4 94	2.47	2 47	1.00

Devesi osservare, che nelle rimanenti cinque tabelle di *Stilling*, che concernono gli altri individui, cominciando dal terzo nervo sacrale, il rapporto della sostanza bianca alla grigia è, quasi senza eccezione, negativo; per conseguenza la piccola e relativa preponderanza della sostanza bianca nel conus medullaris, nel caso in questione devesi considerare come eccezionale.

Le singole radici nervose anteriori, che partono dal midollo spinale, rappresentano in rapporto ai muscoli che innervano non soltanto delle unità anatomiche, ma eziandio delle unità fisiologiche. *Ferrier* e *Yeo* hanno dimostrato che eccitando una radice motoria nelle scimmie, si ottengono sempre determinati movimenti combinati, in armonia con le abitudini dell'animale. Così p. es. l'eccitazione della prima radice dorsale dà un movimento come di chi coglie un frutto: l'eccitazione dell'ottava cervicale la scalptor ani-action; quella della settina cervicale, un movimento come se il corpo venisse sollevato dalle mani fisse ad un ramo: quella della sesta cervicale, il movimento di chi porta la mano alla bocca.

Per quanto riguarda il significato delle singole radici posteriori sono pure conosciuti alcuni fatti, e così si sa che specialmente quelle che penetrano nel punto di passaggio fra il midollo lombare e il midollo dorsale, contengono fibre le quali stanno in rapporto con l'arco del riflesso patellare (*Westphal*).

2. Istologia del midollo spinale.

La serie di tagli trasversali del midollo convenientemente preparati, nella quale noi abbiamo studiato fin qui le differenze nella configurazione grossolana secondo le diverse altezze, può ora servirci per studiare la struttura istologica di questo organo a più forte ingrandimento.

Noi cominceremo dal **rivestimento midollare** bianco. Questo ad una ispezione superficiale si presenta quasi esclusivamente formato di fibre longitudinali, le quali, per conseguenza, nei nostri preparati sono tagliate trasversalmente (fig 96). Il diametro di queste fibre nervose midollate, prive della membrana di *Schwann*, è assai variabile; esso oscilla p. es. nell'uomo fra 1,5 fino a 25 μ, può aumentare nel cavallo fino a 50 μ ed ancor più in alcune fibre del midollo spinale dei pesci (p. es, le fibre colossali di *Mauthner* nel cordone anteriore del midollo spinale del luccio e di altri pesci, al davanti e all'esterno del canale centrale grosse $^1/_{11}$ di m. m,); noi troviamo pure quasi dappertutto fibre nervose grosse mescolate con fibre piccole; però sussistono alcune particolarità locali che si riassumono nel modo seguente: nel cordone anteriore e nel cordone laterale, in vicinanza della periferia, sono molte fibre grosse, mentre che nell'angolo fra il corno anteriore ed il posteriore, in vicinanza della sostanza grigia, predominano le fibre piccole.

Nel cordone posteriore noi troviamo come nel cordone di *Burdach* non poche grosse fibre, mentre che il cordone di *Goll* è esclusivamente costituito da fibre di piccolo diametro; ed in verità questa differenziazione fra le due parti costitutive del cordone posteriore è distinta sopratutto nel midollo cervicale; quanto più piccole sono le fibre nervose che costituiscono una parte della sostanza midollare, tanto più oscuro appare il campo d'osservazione con la colorazione al carmino, a debole ingrandimento, oppure anche già all'ispezione ad occhio nudo (p. es. i cordoni di *Goll* nel midollo cervicale).

Anche nelle fibre nervose del midollo spinale esisterebbero le strozzature del *Ranvier* (*Porter*), le quali però sono assai difficili a dimostrarsi.

Prima da *Golgi*, piu tardi da *Ramon y Cajal* e *Kolliker* fu descritto un singolare modo di comportarsi di tutte le fibre longitudinali del mantello midollare, il quale risulterebbe specialmente se si tratta il midollo spinale embrionale secondo il metodo dell'indurimento rapido e se si colora con il metodo all'argento di *Golgi*. Tutti o almeno quasi tutte queste fibre longitudinali darebbero ramificazioni laterali, dipartentisi ad angolo retto, le quali entrerebbero nella sostanza grigia e quivi si risolverebbero in un finissimo reticolo. Queste ramificazioni

potrebbero, in ogni caso, abbandonare le vere fibre nei punti delle strozzature del *Ranvier* (*Donaldson*). Sorprende soltanto che nei preparati al carmino di midolli adulti, i quali lasciano riconoscere in tutta la loro evidenza i cilindri dell'asse (specialmente nei tagli longitudinali), non riesca di vedere queste ramificazioni.

In via eccezionale si può trovare nella massa midollare del midollo spinale singole cellule gangliari sparse.

La periferia del mantello midollare è divisa dalle membrane del midollo spinale da uno strato sottile di sostanza grigia (5 sino a 40 μ, in via eccezionale dello spessore di 100 μ), strato corticale del midollo spinale o subpia di *Valdeyer* (fig. 100, *a*). Esso risulta di connettivo fibrillare con molta neuroglia interposta, finamente granulare. Dalla pia mater penetrano nella sostanza bianca attraverso lo strato corticale, e come raggi, setti grossi e sottili, che portano spesso vasi sanguigni. Essi si compongono di tessuto connettivo, con più o meno di neuroglia proveniente dallo strato corticale; questi setti dividono la massa midollare in singoli fasci, i quali, per il fatto che dai retti partano dei rami laterali, si dividono in fascetti. Il maggiore di questi setti, che sussiste per tutta l'altezza del midollo, è il septum medianum posterius; anche i septa paramediana posteriora sono fra i maggiori. Oltre a ciò, si trovano fra le fibre midollari cellule connettive numerose e grosse (fig. 100 *c*), i cui prolungamenti sono in gran parte diretti secondo il decorso delle fibre nervose (fig. 85): per conseguenza nei preparati col carmino si vedono pure molti piccoli punti oscuri, dei quali spesso appena può dirsi, se essi sono cilindri dell'asse privi di mielina, o fibre connettive.

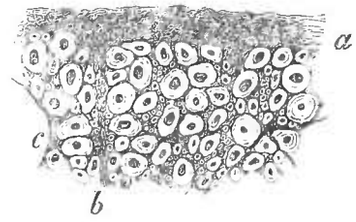

Fig. 100. — Taglio trasversale del cordone anteriore spinale, colorazione al carmino. Ingrandimento 50, *a*, strato grigio periferico, *b*, piccolo setto. Nella sostanza midollare, oltre alle fibre grosse ed esili sezionate trasversalmente, si vedono ancora tre cellule connettive e molti prolungamenti; una di queste è indicata con *c*.

Nella sostanza midollare del midollo spinale si trovano non solamente fibre longitudinali, ma, a lato di fibre oblique, anche numerosi fasci trasversali. Questi sono:

1. I fasci radicolari anteriori, i quali nel midollo cervicale e lombare contengono quasi esclusivamente fibre grosse, e nel midollo dorsale anche molti fascetti di fibre sottili (*Siemerling*). I primi sono destinati ai muscoli dello scheletro, gli ultimi (i sottili) innervano probabilmente i muscoli dei visceri e dei vasi.

2. I fasci radicolari posteriori, con fibre lunghe e sottili.

3. La commessura bianca: essa sta nel profondo della fissura longitudinalis anterior e raggiunge uno spessore fino a $^1/_2$ m. m.

Nella maggior parte dei mammiferi la commissura bianca non forma,

come nell'uomo, un solo fascio (in conseguenza della sua continuità attraverso tutta la lunghezza del midollo spinale, la si poteva meglio chiamare una membrana nervosa), ma essa è divisa in diversi piccoli fasci, i quali vanno, separati, verso la linea mediana ed in questo modo attraversano la parte posteriore del cordone anteriore.

4. Molti fasci di fibre nervose, da ultimo, vanno da tutti i punti del margine della sostanza grigia centrale nel mantello midollare, e percorrono spesso trasversalmente uno spazio considerevole attraverso il midollo, fino a che essi si ricurvano nella direzione longitudinale e si aggiungono alle altre fibre longitudinali.

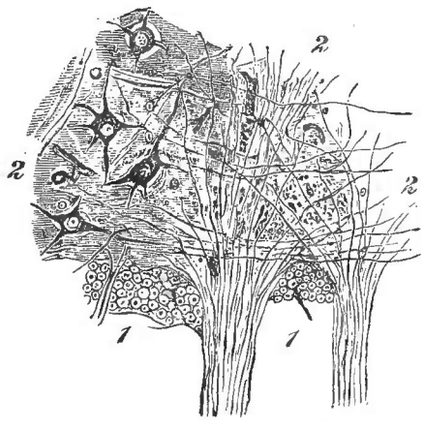

Fig. 101. — Punto di entrata delle radici anteriori nel corno anteriore. Midollo lombare. Ingrand. 20. 1 regione dei cordoni anteriori bianchi, 2 corno anteriore grigio, e a a' due fasci radicolari anteriori. A destra una parte di un gruppo cellulare, del quale si vedono quattro cellule.

Nella **massa grigia centrale** del midollo spinale noi distinguiamo, come fu già detto, due sostanze differenti.

A. La **sostanza spongiosa.** Essa è costituita essenzialmente di neuroglia e tessuto connettivo con le relative cellule. Queste ultime sono un po' più compatte che nella sostanza bianca (preparati coll'ematossilina di allume) e in verità mandano i loro prolungamenti in tutti i sensi, però prevale anche qui la direzione longitudinale (preparati al sublimato).

I preparati al carmino, specialmente se non vennero induriti nell'alcool (figura 101), ancor meglio quelli colorati con il metodo di *Weigert* (fig. 102), lasciano riconoscere dappertutto nella sostanza spongiosa una ricca rete di fibre nervose midollate, di differente calibro. Siccome queste fibre nervose si intrecciano fra di loro in tutte le direzioni, così a lato di molte decorrenti nel senso longitudinale se ne trovano altre oblique o trasversali. Non si osservano divisioni di queste fibre. In alcuni punti esse decorrono però in direzione più determinata, così: già nel cordone anteriore si vedono divergere i singoli fasci delle fibre radicolari anteriori, un po' prima che esse penetrino nella sostanza grigia del corno anteriore: in questo si divaricano a mo' di pennello (fig. 101, *a*) ed in verità, come si vede in tagli longitudinali, decorrono pure in alto ed in basso. Le fibre le più esterne di ciascun fascio possono piegare lateralmente così lontano, da formare un fascio di fibre al limite fra midollo e sostanza grigia.

Altri fasci di fibre che decorrono ugualmente nel piano della regione del midollo spinale, si possono spesso trovare nelle parti marginali delle corna grigie anteriori, che essi per così dire orlano: per solito questi fasci sono assai distinti al margine esterno del corno anteriore, specialmente all'angolo profondo formato dal cordone laterale (fig. 102).

Spesso si vede un fascio evidente di grosse fibre decorrere dal corno laterale in dentro e indietro.

Verso la commessura bianca si vedono ugualmente dei fasci radunarsi nel corno anteriore.

Fig. 102. — Taglio trasversale attraverso il midollo lombare umano. Colorazione secondo *Pal*. Ingrand. 12.

Nella sostanza del corno posteriore si hanno specialmente i fasci radicolari posteriori arciformi, i quali conservano lungamente la loro indipendenza. La sostanza fondamentale delle colonne di *Clarke*, e quella parte del corno posteriore che è inglobata dalla sostanza gelatinosa di *Rolando* (zona posteriore della sostanza spongiosa del corno posteriore), colpiscono per la loro relativa chiarezza, al contrario nei preparati col metodo di *Weigert* o di *Pal* per la loro tinta grigia uniforme; esse risultano, nella loro massa principale, di una grande quantità di fibre

nervose longitudinali, sottili e midollate; ugualmente esiste nell'Apex un fascio di fibre sottili tagliato trasversalmente che appartiene alle radici posteriori, la zona limite (*Lissauer*).

Nella zona posteriore menzionata della sostanza spongiosa del corno posteriore si incontrano quasi sempre, nel mezzo delle fibre longitudinali sottili, fasci assai distinti di grosse fibre longitudinali (colonne ascendenti di *Clarke*).

Oltre alla rete di fibre nervose midollate, esiste nella sostanza grigia un secondo reticolo nervoso, il quale è formato specialmente da fibre nervose senza midollo. Egli è difficile il dimostrare distintamente questo secondo reticolo; in generale, si vedono soltanto alcune di queste fibre, spesso anche le loro sezioni trasversali quali punticini oscuri.

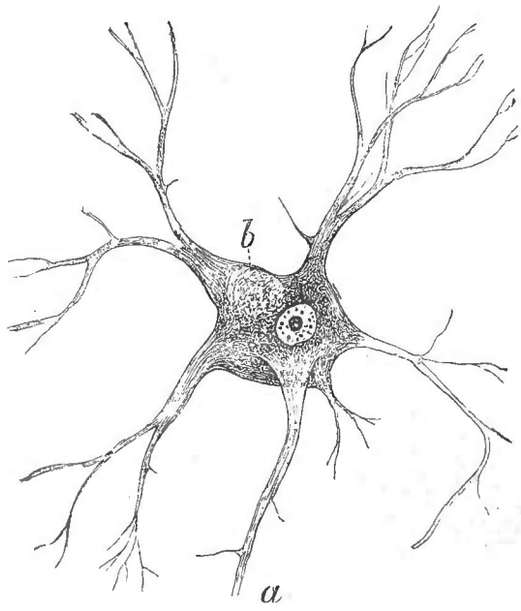

Fig. 103. — Una cellula del corno anteriore dell'uomo, *a*, prolungamento del cilindro dell'asse, in *b*, accumulo di pigmento. Ingrand. 150.

Le differenti opinioni sopra questa finissima rete fondamentale furono già sopra descritte. Comunque anche le ultime ramificazioni dei prolungamenti protoplasmatici formano un sottile reticolo, e può soltanto essere discutibile se questo deve essere considerato come un tutto con il reticolo fondamentale già menzionato, oppure se devesi considerare come non appartenente ad esso, e quindi disgiunto.

Le cellule nervose del midollo spinale sono di differente specie, quelle che più colpiscono sono le grosse cellule del corno anteriore (fig. 103); esse sono anche chiamate cellule motorie del midollo spinale, poichè l'osservazione ha dimostrato che le radici nervose motorie prendono da esse la loro origine. Del resto queste cellule non sono limitate al solo corno anteriore, ma formano pure gruppi nel corno laterale, dove questo è più sviluppato, come nei due rigonfiamenti, e da ultimo si trovano sparse nel processo reticularis. Esse hanno molti prolungamenti (5 sino a 8) per conseguenza nei tagli trasversali appaiono stellate. La loro grandezza oscilla fra 35 sino a 100 μ (Poichè i prolungamenti partono dalla cellula assottigliandosi poco a poco, non è possibile stabilire un limite netto fra il corpo della cellula ed il prolungamento, per conseguenza anche i dati riflettenti la grossezza oscillano). Esse hanno un bel nucleo chiaro rotondo (fino a 18 μ) con evidente nucleolo e nucleololus. Si trova quasi sempre un accumulo

di pigmento giallo. La grossezza di queste cellule, secondo *Pierret*, deve crescere in certo rapporto con la lunghezza dei nervi che ne partono. Per conseguenza presentano massimo sviluppo nel rigonfiamento lombare, sono un po' più piccole nel rigonfiamento cervicale, e presentano la minima grossezza nel midollo dorsale. Qua e là si può seguire assai lungi singoli prolungamenti di queste cellule, qualche volta in un fascio radicolare anteriore, non raramente in un fascio nervoso, il quale esce dalla sostanza grigia per entrare nel cordone laterale. Fu già dimostrato che, specialmente nel midollo lombare, queste grosse cellule si riuniscono in gruppi rotondi, nell'interno dei quali la sostanza interstiziale si distingue dalla rimanente sostanza spongiosa per la colorazione oscura (fig. 101). Questa colorazione proviene dallo scarso numero di fibre midollate e dalla predominanza di fibre senza midollo, come pure dalla ricchezza in vasi. Intorno a ciascuna di queste cellule si può vedere più o meno distintamente uno spazio pericellulare.

Fig. 104. — Una cellula nervosa delle colonne di *Clarke*. Taglio longitudinale nel midollo di cavallo. La freccia indica la direzione cerebrale. Ingrand. 150.

Alquanto più piccole (30 fino a 60 μ) e povere in prolungamenti sono le cellule molto pigmentate delle colonne di *Clarke* (fig. 104). In tagli longitudinali si vede che la maggior parte di queste cellule sono allungate secondo l'asse longitudinale del midollo spinale. I prolungamenti, in generale diretti uno o due lateralmente, uno in alto ed uno in basso, si staccano bruscamente dal corpo della cellula, donde la sua forma più rotonda nei tagli trasversali. I tagli longitudinali mostrano pure, che l'accumulo di pigmento di queste cellule non giace quasi mai lateralmente, ma in generale a lato del polo cerebrale o caudale. Il loro nucleo è come quello delle cellule motorie del corno anteriore chiaro grande ed evidente. Nei tagli longitudinali si può spesso seguire un prolungamento, per lungo tratto indiviso.

Un'altra specie di cellule nervose, le quali del resto mostrano tutte le forme di passaggio alle cellule nutrici del corno anteriore, è sparsa in tutta la sostanza spongiosa. Esse si distinguono da queste ultime per la minor grossezza (fino a meno di 15 μ) hanno meno prolungamenti; per conseguenza appaiono non stellate, ma triangolari o fusiformi. Esse sono visibili in alcuni punti.

I. Nella sostanza grigia fra il corno laterale e la commessura grigia stanno cellule ganglionari fusiformi (*g*) (fig. 105) situate in modo che esse mandano verso i fasci radicolari posteriori arciformi un prolun-

gamento diretto in dietro e lateralmente, per cui esse devonsi considerare come cellule di origine per la parte interna delle radici posteriori. Nello stesso punto trovasi del resto anche altre cellule di media grossezza, che *Waldeyer* riunisce come cellule mediane.

2. Alla estremità del corno laterale, in tutto il midollo toracico e le parti vicine del midollo cervicale e lombare, havvi un gruppo di cellule nervose compatte, piccole e fusiformi, le quali, dove esistono pure grandi cellule motrici nel corno laterale, si distinguono da queste per i caratteri già detti.

3. Delle cellule più sparse della sostanza spongiosa, meritano ancora menzione quelle che stanno nel mezzo del corno posteriore (fig. 105. *h*); esse sono spesso fusiformi e stanno probabilmente in rapporto con i fasci radicolari posteriori-esterni.

B. La **substantia gelatinosa** è ancora quasi sconosciuta nella sua struttura istologica. Del resto è discutibile se la substantia gelatinosa centralis sia istologicamente uguale alla substantia Rolandi. Nei preparati al carmino la sostanza gelatinosa spicca per la sua tinta rosso-scura, in quelli di *Pal* per la sua tinta pallida.

La substantia gelatinosa *Rolandi* presenta nel corno posteriore, parallelamente all'entrata delle fibre radicolari posteriori, una striatura particolare, la quale però, solo in parte, devesi riferire alle fibre nervose dette. Da ultimo vi si trovano sparsi molti elementi cellulari, dei quali alcuni debbonsi considerare quali cellule connettive; si trovano pure grosse cellule ganglionari, specialmente al margine. Spiccano assai in questi punti, nel midollo sacrale inferiore, certe cellule nervose grosse, globose, assai sparse, nella quale regione tutte le altre cellule nervose grosse sono già completamente scomparse. Molte di queste cellule della substantia gelatinosa si distinguono per la loro fragilità, e con i metodi usuali di colorazione, rimangono più chiare che la sostanza fondamentale; esse sono facilmente dimostrabili nei midolli infantili e devonsi considerare come formazioni nervose (*Glierke, H, Virchow, Waldeyer*), mentre il significato istologico di molte altre cellule quivi presenti deve rimanere dubbio (*Lustig*).

Siccome il nucleo di queste cellule non si colora con l'ematossilina all'allume, la loro natura connettiva o epiteliale deve, in ogni caso, essere messa in dubbio. *Lenhossèk* è dell'opinione che gli elementi della substantia spongiosa *Rolandi* devonsi mettere in una stessa categoria con le cellule epiteliali del canale centrale: esse dovrebbero considerarsi come cellule ectodermiche, le quali non si sono sviluppate in cellule nervose, ma hanno conservato il loro carattere epiteliale, e rappresentano così in ciascuna metà del midollo spinale un nastro di sostegno, il quale dà all'organo una certa consistenza. *Hill* pensa che la substantia gelatinosa *Rolandi* si sviluppa con le radici posteriori dai gangli spinali: *His* le fa derivare in via secondaria da cellule immi-

grate, mentre *Corning* deriva le sue cellule, le quali conservano ancora il loro carattere embrionale negli adulti, dalle cellule epiteliali del canale midollare. La periferia esterna del corno posteriore, specialmente indietro, non mostra più il carattere della sostanza gelatinosa, havvi uno strato zonale periferico ricco in midollo (*Waldeyer*), il quale per la sua somiglianza istologica con la sostanza spongiosa deve essere chiamato zona spongiosa (*Lissauer*).

La substantia gelatinosa centralis circonda il canal centrale e si estende un po', verso i due lati, nella commessura grigia, specialmente nel midollo cervicale e toracico. Anche essa consta di una sostanza fondamentale, da considerarsi quale neuroglia di alcune cellule connettive, e infine di cellule angolari più o meno numerose, che potrebbero essere derivate dell'epitelio centrale.

Il **canale centrale**. La sua descrizione trova quivi il vero posto. Del rivestimento epiteliale parlammo già in alto. La sezione trasversale del canale centrale ha una forma variabile. Nel midollo cervicale superiore esso è in generale irregolare qualche volta quasi quadrato, verso il quinto fino al sesto nervo cervicale esso comincia a trasformarsi in una piccola fessura disposta nella direzione della commessura grigia, perciò in senso trasversale, ed ha spesso nel mezzo un certo diverticolo diretto in dietro. La direzione trasversale rimane prevalente per tutta la lunghezza del midollo dorsale, benchè l'estensione della fessura verso i lati sia diventata minore, qualche volta fino a formare una sezione del tutto circolare. Nel midollo lombare, specialmente verso il midollo sacrale, il canal midollare si ritira sempre più dai lati, per cambiarsi da ultimo in una fessura sagittale, la quale (nel conus medullaris) presenta un prolungamento rotondo, grande ed anteriore e spesso anche un altro piccolo posteriore. Nelle vicinanze del filum terminale il canal centrale si allarga di nuovo in una cavità irregolare (ventriculus terminalis, sinus rhomboidalis inferior) e termina con tutta probabilità a fondo cieco nella parte superiore del filum terminale. Negli uccelli il canal centrale si apre in tutta l'estensione del rigonfiamento lombare: anche questa apertura vien detta sinus rhomboidalis.

Negli uccelli si vede dorsalmente al canal centrale, fra i cordoni posteriori divaricantesi, una cavità che dicesi pure sinus rhomboidalis posterior o inferior: essa non risulta tanto da una dilatazione del canale centrale, quanto da un rigonfiamento gelatinoso del tessuto connettivo nel septum posterius (*Krause*).

Del resto esistono varietà individuali assai importanti nella forma del canale centrale. Soltanto di rado noi troviamo il canal centrale dell'uomo adulto del tutto permeabile (come nel fanciullo ed in tutti gli animali). Nella più gran parte dei casi esso è, almeno a tratti chiuso.

La parte inferiore, cominciando dal midollo sacrale, per lo più rimane aperta; anche il midollo lombare ed il cervicale hanno spesso, cominciando dal quinto nervo in sù, un canale centrale pervio.

La chiusura del canale centrale dipende dall'abbondante sviluppo delle cellule epiteliali, che lo rivestono, e di quelle che sono pure sparse nella substantia gelatinosa centralis. Questa iperplasia ha luogo soltanto in alcuni punti, così può verificarsi una parziale chiusura, in conseguenza della quale possono allora rimanere più fessure l'una accanto all'altra (fino a cinque); quindi canal centrale doppio, triplo, ecc.

Il canale centrale si trova nella linea di riunione fra la fessura anterior ed il septum posterius, nel mezzo della **commissura**. Si distinguono nella commessura spinale due parti, una ventrale, anteriore, bianca, ed una dorsale, posteriore, grigia.

La commessura bianca (commissura alba, detta anche con minor proprietà commessura anteriore) fu già ripetutamente menzionata. Si osservi quivi, che il nome commessura può essere conservato soltanto perchè di uso inveterato; esso però è improprio, poichè qui si tratta quasi soltanto di una decussazione di fibre, e in piccola parte soltanto di fibre commessurali.

La commessura grigia (commissura grisea, anche commissura posterior) contiene in sè il canale centrale con la substantia gelatinosa centralis, ed in verità in modo che esso sta un po più in avanti; ciò è evidente specialmente nella parte inferiore del midollo spinale. Quella parte della commessura grigia, che sta fra la commessura bianca e la sostanza gelatinosa centrale, è detta assai bene commessura grigia ventrale (anteriore); la parte posta in dietro della substantia gelatinosa merita il nome di commessura grigia posteriore. Nel midollo lombare inferiore la commessura grigia dorsale (posteriore), la quale del resto ha uno spessore di 30 — μ, comincia a crescere in dietro, per cui il suo spessore può raggiungere 1 mm. nel midollo sacrale inferiore. Qualche volta la commesura grigia è molto sviluppata anche nel midollo cervicale superiore. La commessura posteriore ha nella linea mediana una sporgenza rivolta in dietro, la quale si continua direttamente nel septum medianum posterius.

Tanto nella commessura grigia ventrale, quanto e sopratutto in quella dorsale, le quali hanno la stessa massa fondamentale della sostanza spongiosa, decorrono fibre nervose midollate, in generale mediocremente sottili, al di là della linea mediana; qui si trovano sempre anche fibre longitudinali tagliate trasversalmente.

Nel midollo lombare inferiore e nel midollo sacrale con la maggior larghezza della commessura dorsale si presentano pure altri fasci fibrosi: p. es. spesso sta da ciascun lato della linea mediana un fascio antero-posteriore discretamente sviluppato.

Dalla parte posteriore del canale centrale verso il septum posterius specialmente nella parte caudale del midollo, si vedono partire fasci fibrosi di natura non nervosa, che *Valdeyer* descrive quale rafe posteriore.

3. Decorso delle fibre del midollo spinale.

Per venire ad una giusta interpretazione del decorso delle fibre nel midollo spinale, non bastano le serie di tagli praticate sull'uomo normale ed a completo sviluppo. Soltanto con l'osservazione di preparati patologici, e specialmente con l'aiuto dei metodi basati sulle leggi dello sviluppo, si può portare un po' più di chiarezza nei rapporti complicati dei differenti sistemi di fibre.

Le fibre radicolari, il diretto prolungamento di quelle fibre le quali costituiscono le radici nervose, devonsi considerare come corrispondenti ai nervi periferici; al pari di questi esse prendono il loro rivestimento midollare assai presto, più presto che un'altra parte del mantello midollare. Le fibre radicolari dorsali, le quali subiscono in parte un'interruzione nelle cellule nervose di gangli spinali nel loro decorso dalla periferia, non sono più considerate, e con una certa ragione, assolutamente come veri nervi periferici, però si comportano come questi dal punto di vista istologico ed istogenico (fig. 62).

Sopra il modo di entrata delle **radici anteriori** (fig. 105,1-6) fu già detto più sopra. Dirette un po' in alto (ed in vero tanto più, quanto più sono vicine all'estremità caudale del midollo spinale), in generale descrivendo un arco aperto di lato, penetrano attraverso il cordone anteriore, dalla parte anteriore del midollo spinale; le loro fibre quasi sempre grosse (almeno nel midollo cervicale e lombare) cominciano a divergere un po' al davanti della sostanza grigia, e si allontanano fra di loro a mo' di pennello, come venne sopra descritto (fig. 101 e 102). Nel rigonfiamento cervicale, dove il corno anteriore presenta pure la sua maggior larghezza, le radici anteriori entrano quasi soltanto nella sua metà interna.

Il più gran numero, se non tutte le fibre radicolari anteriori, terminano nelle grosse cellule motrici del corno anteriore (*a*, *b*, *c*, *d*), qualche volta nel corno laterale (*e*).

Singole fibre radicolari anteriori si possono però seguire anche più oltre dorsalmente, qualche volta fino verso il corno posteriore.

Però debbonsi qui fare alcune osservazioni: poichè le singole fibre di ciascun fascio divergano in tutte le direzioni nella sostanza grigia, i fasci radicolari più interni (3) si mettono in rapporto anche con i gruppi cellulari (*c*), e viceversa: da ultimo molte fibre (6) raggiungono in questo modo cellule situate molto più in alto, ed altre, in più piccolo numero, situate più in basso. Una parte delle fibre radicolari anteriori (4) si dirige verso la commessura bianca, oltrepassa la linea mediana e termina soltanto nel corno anteriore dell'altro lato: ed invero a preferenza in una di quelle cellule più affusate, che stanno al margine interno di quello (*d*). Per conseguenza nella commessura bianca si ve-

dono, già per tempo, delle fibre midollate; con questa origine incrociata, anche lo schema generale dell'origine dei nervi motori è completato.

Non si possono dimostrare con sicurezza fibre radicolari anteriori, che, attraversando senza interruzioni il corno anteriore, si aggiungano alle fibre longitudinali del cordone laterale (in certi casi anche a quelle

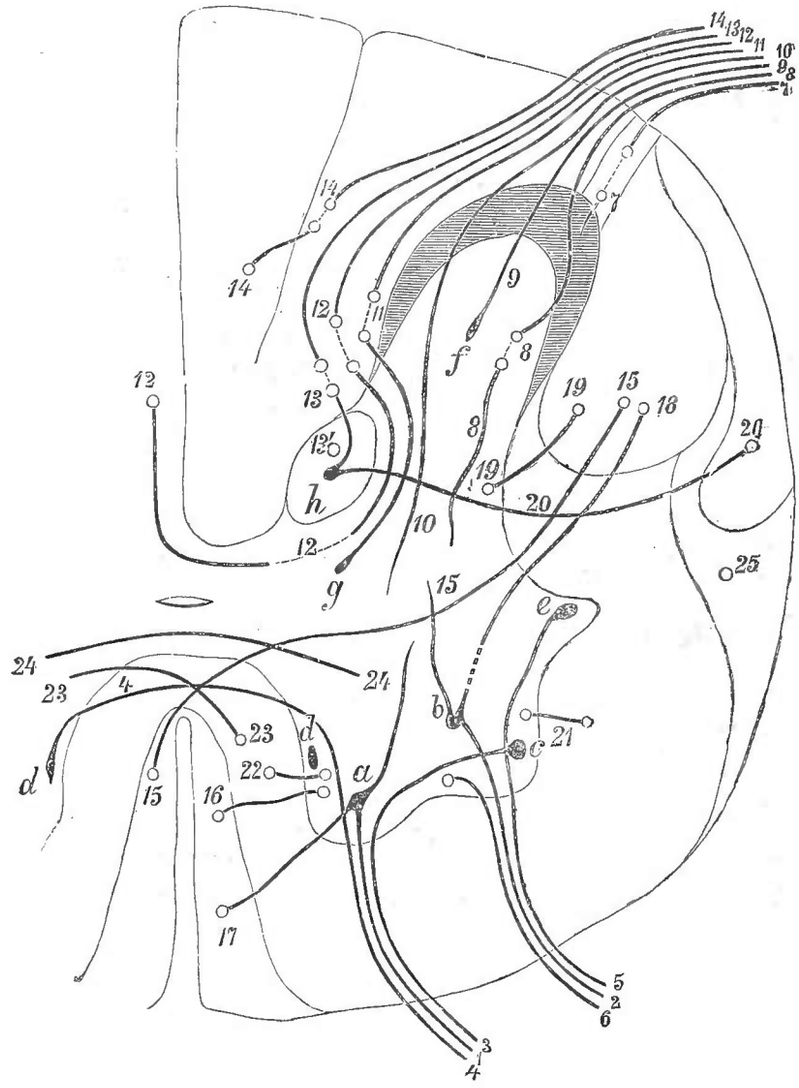

Fig. 105. — Schema del decorso delle fibre nel midollo spinale. Le fibre longitudinali sono segnate con circoli bianchi, le cellule nervose sono nere.

del cordone anteriore). Secondo le osservazioni di *Birge*, che sono messe in dubbio da *Gad*, il numero delle grandi cellule del corno anteriore (almeno nelle rane) corrisponderebbe a quello delle fibre radicolari anteriori che vi penetrano, per cui si sarebbe autorizzati ad ammettere, che ciascuna di esse sta in rapporto con una di queste cellule.

Il significato fisiologico delle cellule delle corna anteriori è ancora oggetto di controversie. Si suole scorgere in esse i centri trofici dei nervi che ne partono e dei muscoli da questi innervati: però da molti questa influenza trofica è negata (p. es. *Pal. Kronthal*). Egli

è possibile cioè che le cellule del corno anteriore spinale degenerino, senza che per questo i nervi che ne partano debbano neccessariamente degenerare in tutti i casi: però per i nervi motori craniani vale la legge, che la loro struttura normale è nettamente connessa con l'integrità del loro nucleo di origine (*Kronthal*). Noi possiamo pure con tutta verosimiglianza ammettere nelle cellule delle corna anteriori i centri motori per i muscoli corrispondenti, malgrado che sia stata espressa ripetutamente (p. es. da *Schiff*) una opinione contraria. Sempre nelle corna anteriori sarebbero pure da ricercarsi centri vasomotori e centri del sudore, però noi dovremmo riconoscere ad altre cellule (rispettivamente ad altri gruppi di cellule) che non siano le motrici, queste ultime funzioni.

Noi abbiamo già veduto che per mezzo della fisiologia sperimentale fu possibile chiarire i rapporti fra le radici spinali anteriori ed i singoli gruppi muscolari. Più tardi si cercò di stabilire se, supposto che non si abbiano grandi oscillazioni individuali i gruppi circoscritti di grandi cellule del corno anteriore innervano determinati muscoli. Per questo si ricorse ai casi patologici ed il profitto fu finora assai scarso: così il gruppo cellulare mediano all'altezza del 4, 5 nervi lombari innerverebbe i muscoli del polpaccio (*Kahler* e *Pick*), il gruppo cellulare laterale nel midollo cervicale inferiore, i muscoli dell'eminenza tenar (*Prevost* e *David*).

Da un caso di *Schultze* sembra risultare che le cellule gangliari appartenenti al territorio del nervus cruralis e obturatorius nell'uomo non stanno nelle regioni inferiori del rigonfiamento lombare, e *Remark* crede che il nucleo per il musculus tibialis anticus, quantunque esso sia innervato dal nervus ischiadicus, si trovi nelle vicinanze dell'origine del cruralis. Da ultimo le osservazioni cliniche parlano in favore di una localizzazione del nucleo del nervus ulnaris nella parte inferiore del rigonfiamento cervicale: più in sù starebbe quello del mediano e più in alto ancora quello del radialis.

Da ricerche esperimentali sui conigli v. *Sass* conclude, che, in termini generali, come nell'uomo, i muscoli situati in alto nelle estremità hanno pure le loro cellule di origine nelle regioni più alte delle corna anteriori. I gruppi cellulari motori per il musculus quadricèps dei connigli viene da *Lehmann*, localizzato fra i punti di uscita del quinto fino a quello del settimo nervi lombari.

L'origine delle **radici posteriori**, nelle quali generalmente fra fibre nervose grosse decorrano fasci di fibre sottili (*Siemerling*), fu già descritta per sommi capi. Le fibre radicolari più esili in generale situate (7) all'esterno, quasi subito dopo la loro entrata nel midollo spinale piegano in direzione longitudinale e formano per conseguenza una regione nella quale le fibre sono tagliate trasversalmente (zone limite di *Lissauer*, ponte midollare di *Waldeyer*) questa, come fu detto, corrisponde circa all'apice(fig. 102 e *Rz* 106).

La relativa ricchezza in tessuto connettivo esile, come pure la piccolezza delle fibre nervose spiegano perchè questa regione assuma una intensa colorazione rossa con il carmino, con il metodo di *Weigert* una colorazione grigia chiara.

Le fibre nervose lasciano ben tosto la direzione longitudinale e piegano orizzontalmente nella substantia gelatinosa, per cui il taglio trasversale della zona limite non cresce andando verso il cervello.

Un'altra parte di queste fibre laterali decorrerebbe in basso nel cordone laterale al margine esterno del corno posteriore e soltanto allora entrerebbe nella sostanza gelatinosa (*Bechterew*).

Le fibre radicolari più grosse si dividono in una parte esterna ed una interna, che non si lasciano però dividere nettamente.

La parte esterna, più piccola (8-10), dopochè essa ha attraversato soltanto la parte esterna del cordone di *Burdach*, penetra nella substantia gelatinosa Rolandi, quivi si divide in numerosi e piccoli fasci, i quali decorrono attraverso la sostanza gelatinosa, come altrettanti meridiani che partono da un polo (estremità del corno posteriore), dividendola ripetutamente.

Nel centro del corno posteriore, non poche di queste fibre, giunte nella sostanza spongiosa, vanno oltre (10) dirette in avanti, mentre altre (8) piegano in direzione longitudinale (ed in verità tanto in alto che in basso). Poichè però la sezione trasversale della substantia spongiosa nel corno posteriore rappresenta certo, in ciascun punto, solo una parte minima di tutte queste fibre radicolari che piegano in alto ed in basso dalle differenti altezze, così è naturale pensare che queste più tardi lasciano di nuovo il corno posteriore: alcune delle fibre che penetrano nel corno posteriore (9) terminerebbero nelle cellule nervose (*f*) quivi presenti, però si conosce poco di sicuro sull'ulteriore decorso della maggior parte di queste fibre.

Delle fibre distinte con 10 si possono seguire alcune (occasionalmente interi fasci), attraverso il corno anteriore, fino verso il cordone anteriore (*Pal*).

Un numero considerevole di esse andrebbe così attraverso la commessura anteriore, anche al cordone anteriore dell'altro lato (*Edinger*), mentre altre fibre attraversano la parte ventrale del corno posteriore, piegano lateralmente e proseguono nel cordone laterale (nel territorio designato quale strato limitante *SG*, fig. 106). Anche nel corno anteriore opposto anderebbero fibre radicolari posteriori per la via della commessura anteriore (*Darkschewitsch, Bechterew*).

I fasci delle radici posteriori situati internamente (11-14), tosto che essi sono entrati nel cordone cuneiforme di *Burdach*, piegano verso la linea mediana in archi più o meno ampi, e poichè prendono una direzione longitudinale, non possono essere più oltre seguite in un taglio trasversale del midollo. Solamente, quasi nello stesso punto in

cui queste fibre radicolari scompariscono, si vede altri fasci simili che piegano in forma d'arco nelle corna grigie posteriori e penetrano in esse. Non havvi alcun dubbio che questi ultimi fasci fibrosi siano la continuazione di fasci radicolari giacenti più in basso, che decorsero per un certo tratto longitudinalmente nel cordone di *Burdach*. Si possono facilmente seguire ancora per un certo tratto nella sostanza del corno posteriore. Una parte di queste fibre (11) va distintamente fino a quelle piccole cellule piriformi (*g*), le quali sono situate circa nello spessore della commessura grigia: fasci decorrenti più all'interno (13) arrivano nelle colonne di *Clarke* (dove queste esistono) e stanno senza dubbio in rapporto con le cellule (*h*). In quanto alla provenienza delle sottili fibre ascendenti nelle colonne di *Clarke* (13^1) si sa solo questo, che esse stanno in intimo rapporto con le radici posteriori. Egli può essere qui di nuovo ricordato, che le cellule delle colonne di *Clarke* (fig. 104) generalmente mandano due prolungamenti nella direzione longitudinale. Le fibre della commessura grigia posteriore sono in parte prolungamenti delle radici posteriori (12): siccome noi sappiamo dallo schema generale, che per le fibre radicolari sensitive non deve essere ammesso un incrociamento parziale, così resterebbe soltanto a decidere se le fibre commessurali posteriori rappresentino fibre radicolari dirette, oppure se esse non sarebbero piuttosto in rapporto con queste per mezzo delle cellule ganglionari; ciò che risulterebbe assai verosimile anche da altri fatti, specialmente da fatti patologici.

Per quest'ultima opinione parla il fatto che, nella tabes dorsalis la commessura grigia posteriore nel midollo lombare può trovarsi ricca in fibre, malgrado che le fibre radicolari posteriori siano in parte o totalmente degenerate.

Certo, con ciò che venne finora esposto, una parte soltanto del decorso delle fibre radicolari posteriori è chiarita.

Una parte considerevole di queste fibre (8,10) prende parte alla formazione del finissimo reticolo nervoso esistente nella sostanza grigia e per mezzo di questo si mette finalmente in rapporto con cellule nervose, forse anche con le grosse cellule del corno anteriore.

Benchè certamente un intimo rapporto esista fra le radici posteriori e i cordoni di *Goll* (14), però devesi ammettere che queste fibre radicolari posteriori non piegano senza interruzione nelle fibre longitudinali della parte interna del cordone posteriore, come ciò risulta anche da esperimenti sui porcellini d'India (*Rossolymo*, confronta d'altra parte *Singer* e *Münzer*).

Vi ha forse appena un altro fatto più chiaro ed irrefutabile nell'anatomia microscopica del cervello, che la dimostrazione dell'origine delle fibre radicolari posteriori dalle cellule nervose, data da *Kutschin* e *Freud* per il midollo spinale del Petromyzon. *Klaussner* ha dimostrato la stessa cosa per il midollo di Proteus.

Però sarebbe azzardato il volere riferire senz'altro all'uomo e ai mammiferi questi dati ottenuti con studî sugli animali inferiori. Specialmente una vera omologia delle « cellule posteriori del Petromyzon » dalle quali nascono le fibre radicolari, con gli elementi cellulari del midollo spinale umano, urterà in gravi difficoltà. Però, dopochè *Lenhossék* vide fibre radicolari posteriori nascere da cellule laterali del corno anteriore anche nel midollo spinale di embrioni di pollo, devesi pure ammettere per certe fibre radicolari posteriori dei vertebrati superiori una origine dalle cellule del midollo spinale. *Ramon y Cajal* e *Kölliker* hanno richiamato l'attenzione sopra un modo singolare di comportarsi delle fibre radicolari posteriori, che si osserva in ogni caso per una parte considerevole di esse (se non per tutte). Queste fibre delle radici posteriori alla loro entrata nel midollo, oppure poco dopo, si dividono in forma di *Y* in un ramo ascendente e in uno discendente: essi si lasciano seguire abbastanza a lungo nella direzione longitudinale, piegando da ultimo nella sostanza grigia del corno posteriore, dove si risolvono (in ogni caso il ramo ascendente) in una fina rete di fibre. I due rami danno, durante il loro decorso longitudinale un certo numero di sottili rami laterali (collaterali), i quali si riuniscono in fasci, attraversano la substantia gelatinosa alla quale danno quell'aspetto striato noto.

Tutti questi rami collaterali si risolvono da ultimo nel finissimo reticolo di fibre; alcuni giungono in avanti fino nel corno anteriore, altri penetrano attraverso la commessura posteriore nella sostanza grigia dell'altro lato.

Non si deve dimenticare che le radici posteriori non sono affatto costituite da fibre di uguale significato: esse non si sviluppano contemporaneamente, ma almeno in quattro riprese (*Flechsig*).

Per cui si può benissimo supporre che al vario modo di comportarsi delle fibre radicolari posteriori nei loro rapporti anatomici, corrisponda pure un significato fisiologico diverso. Però è poco ciò che noi sappiamo a questo proposito; quei fasci fibrosi, che marciano in direzione ascendente nei cordoni posteriori, condurrebbero la sensibilità muscolare: le colonne di *Clarke* sembrano essere sopratutto stazioni di passaggio per quelle vie, incaricate di trasmettere le sensazioni viscerali.

Da fatti sperimentali e da molte osservazioni cliniche sopra le lesioni emilaterali del midollo spinale, dove, a lato di una paralisi motrice dello stesso lato, si osserva anestesia cutanea del lato opposto (paralisi di *Brown-Sequard*), si è concluso che le vie per la sensibilità cutanea (forse già le parti corrispondenti delle fibre radicolari posteriori) si incrociano subito al disopra della loro entrata nel midollo spinale.

La dimostrazione anatomica di questo incrociamento finora non fu completamente ottenuta: la commessura posteriore è decisamente

troppo povera di fibre; piuttosto dovremmo noi cercare la regione dell'incrociamento nella commessura anteriore (*Edinger*).

Il **mantello midollare** del midollo spinale si scinde in un certo numero di cordoni, i cui limiti si potranno ottenere solo mediante i metodi basati sulla patologia e sulle leggi dello sviluppo. È supponibile che il numero di questi cordoni longitudinali andrà sempre più aumentando col progredire degli studî, come pure la differenziazione dei differenti fasci fibrosi. Noi ci limiteremo ai fatti universalmente ammessi, e ci atterremo alla divisione di *Flechsig*, il quale per primo intraprese la divisione delle differenti vie di conducibilità nel midollo, basandosi sulle leggi dello sviluppo. Premetto che si usa distinguere nel midollo fra vie corte e vie lunghe. Le prime riuniscono soltanto punti della sostanza grigia assai vicini fra di loro, mentre che le seconde risultano di fibre, le quali possono essere seguite fino al midollo allungato e più lungi ancora. Nei tagli questa distinzione non è possibile; lo è invece nei preparati patologici, oppure nelle lesioni artificiali del midollo: le vie corte lasciano sempre riconoscere la degenerazione delle fibre per un buon tratto al disotto o al disopra della lesione, mentre che nelle vie lunghe i fasci fibrosi degenerati possono essere seguiti in alto o in basso della lesione per tutta la lunghezza del midollo spinale. Questa distinzione fra le vie lunghe e corte non devesi ritenere come assoluta, nè si deve esagerare il suo significato fisiologico: anche il criterio su esposto della degenerazione secondaria probabilmente non conviene a tutti i casi.

Nel cordone antero-laterale di ambo i lati noi dobbiamo distinguere quattro vie lunghe. Siccome le singole suddivisioni dei cordoni midollari bianchi non si comportano ugualmente a tutte le altezze di quest'organo, così noi considereremo quale paradigma una sezione trasversale un po' schematica, e praticata attraverso il midollo cervicale superiore (fig. 106).

1.° La via piramidale del cordone anteriore, o più brevemente Piramidi del cordone anteriore (*PyV*) (fascio di *Türck*) da ambo i lati della fissura longitudinalis anterior; essa forma il margine interno del cordone anteriore, estendendosi spesso più o meno all'esterno sul margine libero, anteriore.

2.° La via piramidale del cordone laterale, cordone piramidale (*PyS*), occupa una larga sezione nella parte posteriore del cordone laterale.

3.° La via cerebellare del cordone laterale (*KS*), un fascio stretto fra la periferia del cordone laterale ed il fascio piramidale *PyS*; esso è un po' ingrossato in avanti.

4.° Il fascio di *Gowers* (*G*) una parte alla periferia del midollo spinale, come fascio sottile in avanti di KS, l'altra parte penetra nel cordone laterale in avanti di P*y*S.

Nel cordone antero-laterale del midollo cervicale si distinguono quali vie corte:

1.° Il fascio fondamentale del cordone anteriore (*VG*), cioè quella parte del cordone anteriore, che rimane togliendo *PyV*

2.° Il fascio limitante laterale della sostanza grigia (*SG*), situato lungo il margine esterno del corno anteriore, esso ricolma più lungi lo spazio fra il corno posteriore e *PyS*.

3.° La zona mista anteriore del cordone laterale (*GSZ*), la quale occupa la parte ancora libera del cordone laterale. Quale via triangolare *Helweg* descrive una regione triangolare, situata all'esterno delle radici anteriori più esterne, con la base alla periferia e la estremità rivolta dorsalmente. Egli la trovò nei pazzi costituita quasi soltanto da fibre sottilissime.

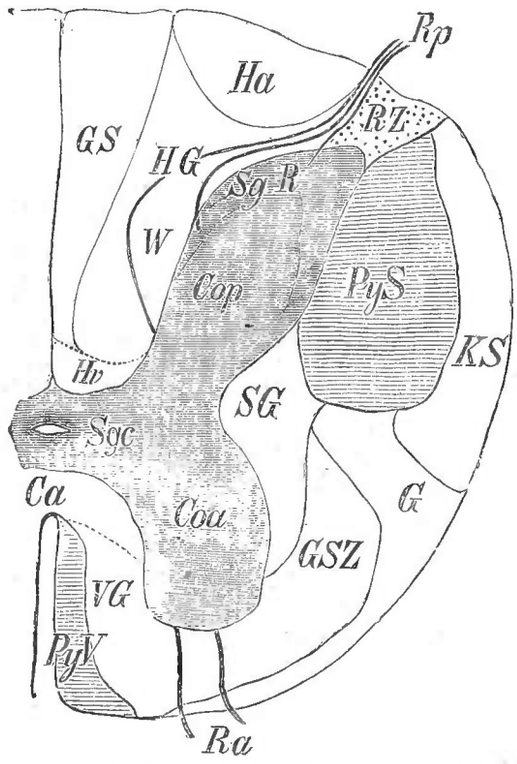

Fig. 106. — Schema dei cordoni bianchi del midollo spinale. *PyV* cordone piramidale anteriore. *VG* fascio fondamentale del cordone anteriore, *Ca* commessura anteriore. R*a*, radici nervose arteriose. *GSZ* zona mista del cordone laterale. *SG* zona limitante laterale. *G*, fascio di Gowers. *KS* cordoni cerebellare laterale. *PyS* cordone piramidale laterale. *RZ* zona limite. *Rp* radici nervose posteriori. *HG* fascio fondamentale del cordone posteriore, costituito da *W* zona delle radici, H*a* campo posteriore esterno. *GS* cordone di Goll, *Coa* corno anteriore. *Cop* corno posteriore. *SgR* substantia gelatinosa *Rolandi*. *Sgc* substantia gelatinosa centralis.

Nel cordone posteriore havvi una sola via lunga sicura, cioè il fascio interno (di *Goll*) *GS*: alle vie corte appartiene in parte il fascio fondamentale del cordone posteriore (*HG*) (cordone laterale o di *Burdach*). Quest'ultimo lo si può dividere in due parti: nella zona radicolare (zone radiculaire, bandelette esterne), che rappresenta quella regione attraversata dalle fibre radicolari posteriori in forma di arco, e in una parte postero-esterna (*Ha*), posta alla periferia e priva di fibre radicolari.

Ugualmente la parte anteriore dei cordoni posteriori, che sta in immediata vicinanza della commessura posteriore, devesi isolare quale regione semilunare (campo anteriore dei cordoni posteriori) (*Hv*).

Fra il cordone posteriore e il laterale s'insinua, in corrispondenza dell'Apex, una piccola zona, la zona limite di *Lissauer* (*RZ*), ponte midollare di *Waldeyer*.

L'ordine, per il quale le differenti parti della sostanza bianca del midollo spinale si rivestono della loro guaina mielinica, è il seguente:

1.° Le fibre radicolari anteriori e posteriori;

2.° I fasci fondamentali dei cordoni anteriori;

3.° I fasci fondamentali dei cordoni posteriori;

4.° Le zone miste anteriori dei cordoni laterali;

5.° Le zone limitanti laterali della sostanza grigia e i fasci di *Gowers;*

6.° I fasci interni dei cordoni posteriori;

7.° I fasci cerebellari dei cordoni laterali;

8.° I fasci piramidali dei cordoni laterali ed anteriori (nell'uomo soltanto circa all'epoca della nascita).

Le **vie piramidali** si continuano in alto nelle piramidi del midollo allungato, ed in vero il cordone piramidale anteriore, *PyV*, direttamente, quello laterale, *PyS*, incrociandosi. Circa al modo con cui *PyV* cresce andando verso il cervello, si hanno differenti spiegazioni. La più probabile si è, che alcune fibre abbandonino *PyS* (fig. 100, 15), si dirigano in avanti ed all'interno attraverso la sostanza grigia del corno anteriore, passino nella commessura bianca dall'altro lato e costituiscano in questo modo *PyV*. In secondo luogo possono uscire fibre nervose dal corno anteriore dello stesso lato lungo il suo margine interno, ed in questo modo raggiungere per la via più breve *PyV*. Ora queste fibre (17) possono prendere origine da una cellula del corno anteriore (*a*), oppure (16) dal reticolo nervoso della sostanza grigia: terzo, non è escluso, che si aggiungano a *PyV* fibre di rinforzo provenienti dal corno anteriore dell'altro lato attraverso la commessura anteriore. Del resto la grossezza di *PyV* è soggetta a considerevoli oscillazioni individuali; si può in generale ritenere come regola, che quanto più sviluppato si è *PyV* di un lato, tanto più piccolo diventa *PyS* incrociato, e viceversa, quanto più è sviluppato *PyV*, tanto più può essere seguito in basso: benchè eccezionalmente lo si possa ancora riconoscere nel rigonfiamento lombare, tuttavia di solito esso è già scomparso nel midollo toracico superiore, assai spesso anche prima.

La forma e la posizione di *PyS* varia alle differenti altezze del midollo spinale. Dal corno posteriore esso oltrepassa appena nel cordone laterale, anche là dove è più sviluppato, una linea trasversale tirata attraverso la commessura posteriore.

Cominciando dal midollo cervicale fino al midollo sacrale si constata una diminuzione progressiva del suo diametro trasversale, il quale già nel midollo lombare inferiore si presenta quale una piccolissima superficie posta di lato all'Apex. L'aumento in volume di *PyS* verso l'alto, che è evidente specialmente nei rigonfiamenti, si fa preferibilmente per mezzo di fibre (18. 19) che escono dal margine laterale delle corna grigie per entrare nel cordone laterale. Questi fasci stabiliscono il rapporto diretto o indiretto con le cellule nervose della sostanza grigia.

Qualche volta *PyS* si distingue già in midolli non colorati ed induriti in cromato di potassa (specialmente negli animali) mediante una differente colorazione.

Il *PyS* con una parte, e propriamente con quella del suo margine posteriore che si avvicina alla periferia, combacia quasi sempre con la sostanza grigia del corno posteriore; esso è in generale separato dalla superficie del midollo da *KS*, però raggiunge il margine libero a lato dell'Apex, cominciando dall'undecimo o dodicesimo nervo dorsale verso il basso, e per un piccolo tratto nella regione del terzo nervo cervicale (*Gowers*).

La regione trasversale di *PyS* è dapprima cuneiforme, però nel midollo lombare prende la forma di un triangolo.

Le degenerazioni secondarie discendenti nel midollo spinale, sia che la lesione abbia la sua sede nel cervello o nel midollo, interessano solamente *PyV* e *PyS*, ed in vero le parti degenerate corrispondono quasi esattamente ai territorî divisi secondo le leggi dello sviluppo (fig. 107). — In queste lesioni cerebrali unilaterali che implicano una

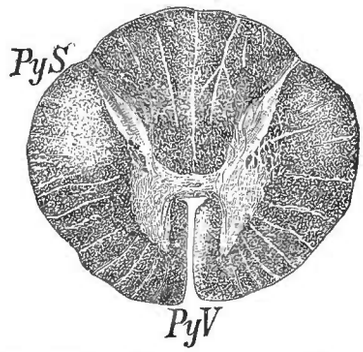

Fig. 107. — Degenerazione discendente dopo lesione unilaterale del cervello. Midollo cervicale superiore. Il cordone piramidale anteriore di un lato, e il cordone piramidale laterale dell'altro lato sono degenerati. Il fascio piramidale laterale sano mostra una colorazione chiara uniforme. Ingrandimento 2.

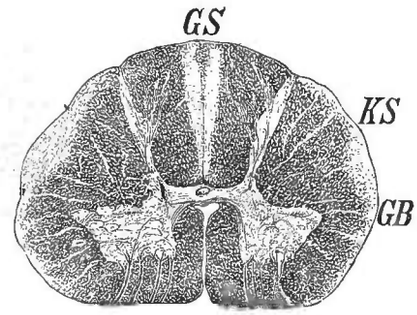

Fig. 108. — Degenerazione ascendente nel rigonfiamento cervicale. Sono degenerati da ambo i lati i cordoni di *Goll* *GS*, un po' meno i cordoni cerebellari laterali *KS* e il fascio di *Cowers G*. Ingrandimento 2.

degenerazione discendente secondaria, si trovan degenerati *PyV* dello stesso lato e *PyS* del lato opposto; però non è raro che si possa trovare con un'osservazione più attenta una degenerazione, benchè limitata, in *PyS* dello stesso lato, forse anche in modo incrociato in *PyV*. Nel cane le degenerazioni secondarie sono diffuse (*Schiefferdecker*). *Marchi* ed *Algeri* trovarono dopo lesioni della corteccia singole fibre degenerate in tutta la sezione trasversale del midollo: merita specialmente di essere ricordata una evidente degenerazione secondaria discendente nel cordone di Burdach, se la regione lesa sta dietro alla zona motrice del lato opposto; per conseguenza, nel cane, almeno una parte delle vie piramidali dovrebbe decorrere nei cordoni posteriori, mentre nella maggior parte dei rosicanti tutte le fibre piramidali si riuniscono in un fascio abbastanza compatto nella parte ventrale dei cordoni posteriori e da ciascun lato (*Stieda, Spitzka, Lenhossek*); nei porcellini d'India invero essi stanno nella stessa regione, ma soltanto

quali fascetti disseminati, specialmente nelle vicinanze della sostanza grigia (*Bechterew*). Nel sorcio le vie piramidali occupano, nel mezzo della parte cervicale, soltanto l'1,14 % di tutta la sezione del midollo spinale; nel gatto il 7,76 % e nel feto umano di 36 cm. di lunghezza l'11,87 % (*Lenhossek*).

Il **fascio cerebellare del cordone laterale,** *KS*, non esiste ancora al di sotto dell'origine dei nervi lombari superiori: nel midollo lombare superiore e nel midollo dorsale inferiore il suo taglio trasversale cresce rapidamente: più in alto fino ai nervi cervicali inferiori esso non cresce più che lentamente, in corrispondenza di quella regione del midollo spinale, nella quale stanno le colonne di *Clarke*. Le grosse fibre che lo compongono si lasciano seguire senza incrociamenti fino al cervelletto. Nel midollo cervicale superiore i limiti di *KS* verso *PyS* spesso non sono netti, per cui per una regione più o meno estesa le due specie di fibre si trovano confuse fra di loro. Nelle lesioni del midollo spinale, che hanno la loro sede al disopra del primo nervo lombare, (oppure dopo la lesione delle radici posteriori alla stessa altezza) (*Edinger*), *KS* degenera in direzione ascendente, ossia verso il cervello (fig. 108); nelle lesioni situate più in basso questa degenerazione non ha luogo. Affezioni spinali centrali, p. es. formazioni di cavità (*Flechsig*, *Langerhans*) che alterano quasi soltanto le colonne di *Clarke*, hanno anche per conseguenza la degenerazione di *KS*. *Pick* ha veduto che dalle cellule delle colonne di *Clarke*, fig. 105 *h*, parte un prolungamento che si continua in una fibra: questa attraversa orizzontalmente il cordone laterale (fasci cerebellari orizzontali) e termina in *KS*.

Pare che sia il prolungamento diretto in alto delle colonne di *Clarke*, che dopo un certo tempo piega lateralmente e giunge in *KS* (*Mott*).

Il **fascio di Gowers** (descritto per la prima volta da *W. R. Gowers*) cordone ascendente antero-laterale, tratto antero-laterale (fasciculus ascendens antero-lateralis), sistema laterale del cordone laterale di *Bechterew*) comincia già nel midollo lombare e presenta un continuo aumento delle sue fibre (25), andando verso il cervello. Esso degenera pure (almeno in molti casi) in direzione ascendente e dovrebbe rappresentare una delle vie dirette, sensitive dal midollo spinale al cervello.

Le rimanenti parti del cordone anteriore e laterale sono generalmente delle vie corte, nelle quali si sa ancora poco di sicuro. Il **fascio fondamentale del cordone anteriore** e la **zona mista anteriore del cordone laterale** pare sieno uniti, ed abbiano lo stesso significato fisiologico. Dal margine della sostanza grigia escono numerose fibre, le quali (21, 22) piegano nei cordoni testè menzionati; essi sembrano formati principalmente da queste fibre. Queste, per mezzo della commessura bianca, verrebbero pure in *VG* partendo dal corno anteriore del lato opposto (23).

Il **fascio interno del cordone posteriore,** il cordone di *Goll*, cresce costantemente nella sua sezione trasversale, andando verso l'alto, come le altre vie lunghe. Appena riconoscibile nel midollo sacrale, nel midollo lombare si compone soltanto di una piccola regione connessa in rapporto con il septum posterius, la quale non raggiunge la commessura posteriore e spesso neppure la periferia dorsale del midollo. Più oltre, ascendendo, l'aspetto cuneiforme predomina, però l'estremità rivolta in avanti non è mai del tutto acuminata, al contrario essa si allarga, specialmente nel midollo cervicale nelle vicinanze della commessura, che il cordone di *Goll* non raggiunge completamente. Pare che questa parte semilunare, la quale sta nella concavità della commessura grigia (regione ventrale del cordone posteriore) (fig. 106 *Hv*), abbia un significato speciale. Nel midollo cervicale la sezione trasversa di *GS* assume per ciò la forma di una bottiglia. Del resto una sicura e netta delimitazione di *GS* è possibile soltanto cominciando dal midollo dorsale medio. Il cordone di *Goll* degenera in via secondaria ascendendo (fig. 108) come *KS*.

Le fibre mediane dei cordoni di *Goll*, situate da ciascun lato del Septum posticum, formano una stretta zona (zona mediana dei cordoni posteriori di *Flechsig*) che si sviluppa alquanto più presto dal rimanente *GS* e mostra spesso anche un differente modo di comportarsi in patologia.

Il cordone *GS* riceve in ogni caso le sue fibre dalle radici posteriori, nel cui decorso però non si hanno ancora dati chiari. Un indiretto rapporto con le radici posteriori dello stesso lato, come si deve ammettere, è indubitabile: d'altra parte però un rapporto con le radici posteriori del lato opposto, attraverso la commessura posteriore, non è ancora stabilito con certezza (12). Dopo la recisione di una radice posteriore, nei cani e nei gatti degenerano a livello dell'entrata di questa radice le parti posteriori esterne di *HG* dello stesso lato (*Vagner J.*), cioè un triangolo aderente immediatamente alla punta del corno posteriore nel suo margine interno.

Questo triangolo viene spostato un po' indietro dalle fibre della radice soprastante penetranti in *HG*. Dunque le fibre appartenenti alle singole radici posteriori nel loro decorso ascendente nei cordoni posteriori piegano sempre più verso la linea mediana, mentre le parti esterne del cordone posteriore sono destinate per le fibre superiori che nuovamente si presentano: onde la parte degenerata, se le radici sezionate appartenevano al plesso sciatico, si insinua nel cordone di *Goll*, mentre se esse appartenevano al plesso bracchiale, il campo di degenerazione si adagia soltanto esternamente a *GS*.

Così succede che il cordone di *Goll*, nel midollo cervicale superiore, non contenga che vie per le estremità inferiori, mentre che in *HG* stanno molte (forse tutte) delle fibre decorrenti nel cordone po-

steriore, appartenenti alle estremità inferiori. I fasci fibrosi che provengono dal Nervus ischiadicus noi li troviamo, all'altezza del rigonfiamento cervicale, nella parte più posteriore di *GS*, confinante con la periferia. Siccome dopo la recisione unilaterale delle radici posteriori la degenerazione suddescritta si estende sempre al lato operato, e poichè d'altra parte con le esperienze e l'osservazione clinica si stabilì che le vie per la sensibilità della pelle si incrociano subito dopo la loro entrata nel midollo, così è probabile che i cordoni posteriori siano sopratutto incaricati della conducibilità della sensibilità muscolare (*J. Wagner*). Con ciò si accorderebbe il fatto che negli animali privi di estremità, i cordoni posteriori sono privi di sviluppo.

I **fasci fondamentali dei cordoni posteriori** innanzi tutto sono formati dalle fibre più interne delle radici posteriori (11 fino 14) in parte durante il loro decorso orizzontale, in parte durante il loro decorso longitudinale. Per questo fatto si spiega pure, come questa regione dei cordoni posteriori presenti un aspetto reticolare speciale. Anche *HG* degenera in direzione ascendente dopo la regione del midollo spinale, però soltanto per un piccolo tratto; la degenerazione decresce rapidamente per cessare completamente (circa all' altezza di 1-2 nervi); e sono proprio principalmente le fibre radicolari che degenerano. Però in *HG* debbono esserci altre fibre longitudinali oltre ai fasci radicolari, che non sono ancora tutte ben conosciute (vedi sopra), così p. es. i fasci radicolari mancano completamente nella parte vicina alla periferia (campo posteriore esterno, *Ha*, con inclusione dei fasci radicolari raggiati fino alla zona marginale di *Lissauer:* zona radicolare posteriore interna di *Flechsig*) indentro del punto di entrata delle radici posteriori. Una ulteriore differenziazione di *HG* devesi in ogni caso attendere con certezza; così alcune volte i fasci più esterni di *HG*, adagiati alle corna posteriori, resistono più a lungo che gli altri ad una degenerazione; ugualmente anche le fibre più interne di *HG*, che aderiscono a *GS*, rimangono qualche volta a lungo intatte.

Resta a riassumere le fibre che decorrono nella **commessura bianca:** si trovano quivi (fig. 105):

1.° fibre radicolari anteriori, che si recano alle cellule fusiformi interne nel corno anteriore (*d*) e in parte a quelle del lato opposto.

2.° Fibre che partono da *PyV* e vanno in *PyS* dell'altro lato, 15.

3.° Fibre che vanno da un corno anteriore in *VG* del lato opposto, dove esse piegano in direzione longitudinale, 23.

4.° Vere fibre commessurali fra le due corna anteriori forse si rinvengono solo nella commessura grigia anteriore, 24.

5.° Probabilmente anche fibre radicolari posteriori (rispettivamente i loro prolungamenti indiretti), le quali vanno al corno anteriore del lato opposto.

Tutte le altre fibre descritte nella commessura bianca sono ancora così incerte, che noi possiamo rinunciare a menzionarle.

Si usa spesso scindere il midollo spinale in una serie di parti, **segmenti**, in modo che ciascuno di essi corrisponderebbe ad un paio di radici anteriori e posteriori. Un tale segmento dovrebbe rappresentare un'« unità spinale » per una determinata parte del corpo. Questo sistema, che ha le sue basi specialmente nell'anatomia comparata, non fu quivi adattato, perchè, sia i rapporti anatomici, come p. es, l'estensione di molte fibre radicolari posteriori a più segmenti, sia anche i lunghi archi riflessi dimostrati da *Gad*, negli animali superiori non si accordano con tale divisione del midollo.

4. Vasi del midollo spinale.

Il midollo spinale riceve sangue in parte dai rami che provengono dalle arteriae vertebrales, in parte anche da quelli che, staccandosi dalle arteriae intercostales, lumbales e sacrales, penetrano nel canale vertebrale attraverso i foramina intervertebralia, raggiungendo il midollo spinale con le radici anteriori e posteriori.

Un po' al disotto della riunione delle arteriae vertebrales con l'arteria basilaris, parte dal margine interno di ciascuna di quelle (qualche volta da una soltanto) un piccolo vaso che decorre alla superficie anteriore del midollo allungato, convergendo con l'omologo dell'altro lato, e raggiunge la fissura longitudinalis anterior in generale ancora in alto del midollo cervicale superiore. Quivi queste due arteriae vertebrospinales si riuniscono a formare l'arteria spinalis anterior impari, la quale ora può essere seguita in corrispondenza della fissura longitudinalis anterior, fino al corno medullaris. Spesso questa riunione delle due arteriae vertebrospinales ha luogo soltanto più in basso (all'altezza della quarta o quinta od anche sesta radice spinale), oppure si dividono ripetutamente dopo che ha avuto luogo la fusione.

I vasi collaterali che vanno dall'esterno alla superficie anteriore del midollo spinale con le radici anteriori ed imboccano nell'arteria spinalis anterior, in verità non sono molto numerosi (il loro numero oscilla assai, qualche volta soltanto 3), ma importanti secondo il loro calibro ed invero è sempre l'arteria inferiore la più grossa.

Secondo *Adamkievicz*, questa arteria spinalis magna si trova fra la sesta radice dorsale e terza lombare da un solo lato, tanto spesso a destra che a sinistra.

Dall'arteria spinalis anterior (fig. 109), *Spa*, si staccano continuamente ad angolo retto grossi vasi, che, portandosi in dietro, penetrano nella fissura longitudinalis anterior, *s*, arteriae sulci, e finalmente ramuscoli che piegano verso le radici anteriori (arteriae radicinae), e più oltre si dividono per prender parte alla formazione di una elegante rete anastomotica alla superficie laterale del midollo spinale,

Alquanto diverso è il modo di comportarsi delle arterie alla su-

perficie posteriore del midollo. Anche qui parte da ciascun lato dell'arteria vertebralis, una arteria (arteria vertebrospinalis posterior o più brevemente arteria spinalis posterior), la quale è però situata lateralmente alle radici posteriori, più in basso senza riunirsi in un ramo impari con quella del lato opposto. In questo decorso l'arteria non conserva la sua indipendenza; ma esiste una catena di anastomosi esternamente ed un'altra internamente alle radici posteriori; esse non solo stanno in rapporto fra di loro per mezzo di numerose anastomosi trasversali, ma sono pure alimentate da piccole arterie che vengono dal di fuori con le radici posteriori. Anche di qui partono ramuscoli portandosi all'interno verso il sulcus longitudinalis posterior, e da ultimo, altri prendono parte alla formazione della rete vascolare che sta sulla superficie esterna del midollo spinale.

Nel corno terminalis parte da ciascun lato dell'arteria spinalis anterior un ramo di discreto calibro (rami cruciantes di *Adamkiewicz*), che portandosi lateralmente va ad anastomizzarsi con le arterie della superficie dorsale. Spicca pure il decorso contorto delle arterie nel territorio del conus medullaris. I differenti rami e ramuscoli che si espandono nella pia mater alla superficie del midollo si distinguono per il grande numero di grandi e piccole anastomosi.

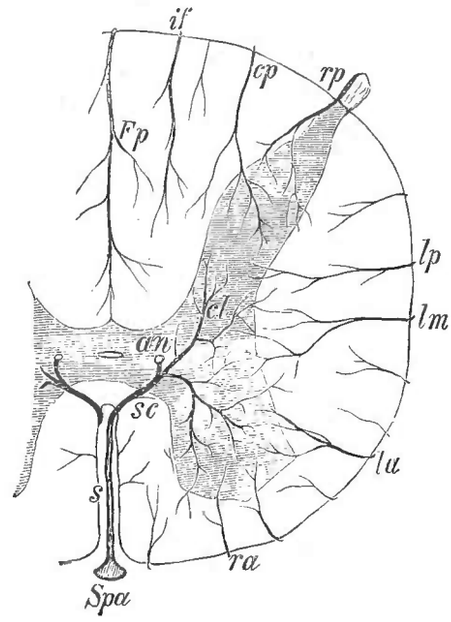

Fig. 109. — Figura schematica delle arterie nell'interno del midollo spinale, *spa*, arteria spinalis anterior, *s*, arteria sulci, *sc*, arteria sulco-marginalis, *an*, suo ramo anastomotico, *cl*, arteria vescicularis, *Fp*, arteria fissurae post., *ra*, arteria radicum anteriorum, *sp*, arteria radicum posteriorum, *cp*, arteria cornis posterioris, *if*, arteria interfunicularis, *la*, *lm*, *lp*, arteria lateralis, anterior, media, posterior.

Di tutte le numerose vene che decorrono alla superficie del midollo merita specialmente d'essere menzionata la vena spinalis anterior impari, la quale decorre con l'arteria omonima.

Passando ai **vasi** che stanno **nell'interno della sostanza midollare** (fig. 109) devesi innanzi tutto richiamar l'attenzione sulla grande ricchezza in vasi della sostanza grigia in paragone della sostanza bianca.

Tutte le arterie della sostanza midollare si dividono in due sistemi: 1.° in quello delle arteriae sulci; 2.° in quello dei vasocorona (*Adamkiewicz*).

Le arteriae sulci, *s*, presa origine dall'arteria spinalis anterior,

penetrano fino in fondo alla fissura longitudinalis anterior e quivi, in avanti della commessura bianca, piegano lateralmente sia a destra che a sinistra (secondo *Kadyi* le biforcazioni sono assai rare) quali arteriae sulco-commissurales, *sc*; queste penetrano nella sostanza grigia del corno anteriore e si risolvono quivi in una finissima rete capillare, che si estende alla più gran parte del taglio trasversale delle corna grigie. Anche la parte vicina della sostanza bianca, secondo *Kadyi*, riceve rami da questa arteria. Un ramo arterioso speciale, grosso, suole estendersi fino alle colonne di *Clarke* ed irrora esclusivamente questa regione, *cl*. Ciascuna arteria sulco-commissuralis, dopo la sua entrata nella sostanza grigia, manda un ramo anastomotico considerevole, *an*, in alto, ed un altro simile in basso, così che per tutta la lunghezza del midollo spinale havvi una catena anastomotica longitudinale non interrotta.

Per il passato si è falsamente ritenuto quali vene longitudinali (vene centrali) i fori della sostanza midollare situati lateralmente al canal centrale, e che sono destinati a contenere queste arterie anastomotiche con le vene che vi appartengono.

Sotto il nome di vasocorona si comprende l'insieme di quei rametti arteriosi che penetrano dalla periferia nella sostanza del midollo spinale a mo'di raggi; i più piccoli sono destinati alla sostanza bianca, mentre che i più grossi vanno fino nella sostanza grigia. La parte periferica della sostanza grigia e la parte vicina della sostanza bianca ricevono i loro vasi irregolarmente dai due sistemi: questa regione discutibile, forma all'incirca la terza parte di tutto il taglio trasversale del midollo (*Kadyi*).

La maggiore delle arterie appartenenti ai vasocorona è la arteria fissurae posterioris, *Fp*, la quale penetra nel septum posterius fin quasi alla commessura grigia e quivi manda dai due lati numerosi rametti.

Tra il cordone di *Goll* e quello di *Burdah* decorre ugualmente nel septum paramedianum in generale una grossa arteria (arteria interfunicularis), *if*; i rami importanti si trovano specialmente nei setti. Anche con le radici anteriori e posteriori penetrano arterie dalla periferia nella sostanza grigia (arteria radicum anterior, et posterior) *r a*, *r p*. Le ultime, le art, radicum poster., irrorano anche la substantia gelatinosa Rolandi. Un'arteria suole attraversare il cordone di *Burdach* all'interno delle radici posteriori e perdersi nella testa del corno posteriore, arteria cornu posterioris *cp*. Due arterie abbastanza costanti vanno dalla pia mater nel cordone laterale e nella parte vicina della sostanza grigia, arteria lateralis anterior, *l a*, ed arteria lateralis media *lm*, quest'ultima circa nel mezzo del cordone laterale. Un'arteria lateralis posterior, *lp*, è meno costante. Le vene seguono completamente il decorso delle arterie: però le venae sulci non sono sufficienti per raccogliere tutto il sangue apportato dalle arteriae sulci, d'altra parte

però le vene predominano nei vasocorona, specialmente alla parte posteriore del midollo spinale (*Kadyi*).

5. Alterazioni anatomo-patologiche del midollo.

Le malattie del midollo spinale, per quanto ci interessano dal punto di vista dell'anatomia patologica, a causa della abbondanza del materiale non possono essere qui trattate che sommariamente. Le alterazioni anatomo-patologiche, che noi incontriamo nel midollo, possono avere il loro punto di partenza da questo stesso organo, oppure estendersi secondariamente ad esso da altri organi (cervello, radici nervose, ossa, meningi), per conseguenza noi distinguiamo processi spinali primarî e secondarî; tanto i primi come i secondi possono essere malattie diffuse o sistematiche. La caratteristica delle malattie sistematiche consiste in questo, che le alterazioni anatomo-patalogiche al loro apparire e nella loro ulteriore diffusione occupano costantemente territorî determinati della sostanza bianca (cordoni), della sostanza grigia e quasi non oltrepassano questi limiti, per cui noi appunto, basandoci sullo studio di questi processi, potemmo conoscere i sistemi di fibre del midollo spinale. Per contrario, noi vediamo che le malattie diffuse non rispettano affatto questi limiti.

Innanzi tutto devonsi distinguere processi acuti e processi cronici.

Malattie spinali acute.

Quivi appartengono, innanzi tutto, l'**anemia** e l'**iperemia** del midollo, quindi l'**emorragia** (apoplessia spinalis, ematomielite). Quest' ultima avviene spontaneamente o in conseguenza di traumi, di diminuita pressione dell'aria atmosferica; in via secondaria nei processi mielitici colpisce di preferenza, come emorragia spontanea, la sostanza grigia delle parti del midollo vicine al cervello. Se la sostanza del midollo è sana per tutto il resto, queste emorragie mostrano la tendenza ad estendersi secondo la direzione longitudinale di questo organo, emorragie a tubo.

Emorragie capillari hanno pure luogo nel midollo spinale, però sono rare.

La **mielite diffusa acuta** è in molto casi di origine traumatica (p. es. dopo forti commozioni del midollo spinale), oppure nelle intossicazioni, per sifilide, nel tetano, ecc. Anche quivi la sostanza grigia, per la sua maggior ricchezza in vasi, si presenta più colpita, fuorchè nei casi in cui, come p. es. nella rara infiltrazione tubercolare, il processo si sviluppa dalle meningi. Il risultato finale di questa mielite, può essere il completo rammollimento del midollo per un tratto considerevole.

Nel primo stadio della mielite acuta i vasi dilatati sono ripieni di sangue, e negli spazî linfatici attornoai vasi stanno molti corpuscoli bianchi; ben tosto questi si infiltrano in tutta la regione infiammata, dove però si presentano sempre più numerosi attorno ai vasi. Singole fibre nervose presentano cilindri dell'asse varicosi. Le cellule nervose mostrano diverse forme di degenerazione, spesso in cellule che si toccano, ma predominano sempre la degenerazione granulare e la tumefazione omogenea. Con la distruzione degli elementi (allorchè subentra il ramollimento) si presentano pure cellule a granuli grassi, poichè i numerosi corpuscoli linfoidi si riempiono dei prodotti di disgregazione.

Se si lacerano i vasi riempiti al massimo e mal sostenuti dal tessuto rammollito, allora noi otteniamo l'aspetto di un rammollimento emorragico.

Qualche volta, del resto, si trovano piccoli territorî circoscritti, i quali hanno i caratteri di un'alterazione mielitica acuta.

Una mielite acuta sistematica, circoscritta alla regione delle corna grige anteriori, noi l'abbiamo nella **paralisi spinale** e nella **poliomielite acuta** degli adulti.

In generale, i territorî affetti nella **paralisi spinale** di bambini sono più circoscritti che nella **poliomyelitis acuta** adultorum (paralisi spinale atrofica, tephromyelite anterieure): nella prima affezione è pure quasi sempre preso soltanto il corno anteriore di un lato. In queste forme morbose si tratta in prima linea di una distruzione rapidamente producentesi delle grandi cellule delle corna anteriori; qualche volta alcune di queste si calcificano. Contemporaneamente scompare il reticolo nervoso, che interseca tutto il corno anteriore, nel territorio affetto, per cui con il metodo di *Weigert* esso risalta distintamente per la sua chiarezza sulle parti sane tinte in grigio bluastro. In via secondaria si produce poscia una degenerazione delle radici anteriori e delle corrispondenti parti nervose motrici, la quale procede verso la periferia fino ai muscoli; più tardi noi troviamo nel corno anteriore un ispessimento del tessuto connettivo, aumento delle cellule di *Deiters* (Sclerosi), come pure sclerosi dei vasi. Nei casi più gravi la sclerosi può da ultimo estendersi alla sostanza bianca vicina. Non può ancora decidersi se la degenerazione delle cellule gangliari sia primaria, oppure conseguenza di una mielite interstiziale: però quest'ultima opinione sembra la più probabile.

Affezioni spinali croniche.

a) *Affezioni sistematiche primarie.*

Esse possono interessare:

1.° Le grosse cellule del corno anteriore: poliomielite cronica.

2.° I fasci piramidali del cordone laterale: sclerosi laterale primaria.

3.° I fasci fondamentali del cordone posteriore: sclerosi dei cordoni posteriori (Tabe dorsale).

4.° Le fibre longitudinali delle colonne di *Clarke*, p. es. anche nella tabe dorsale.

Possono anche essere affetti contemporaneamente due differenti sistemi, p. es. *PyS* e le corna anteriori nella sclerosi laterale amiotrofica. Tutte queste malattie sistematiche croniche primarie sono generalmente bilaterali simmetriche. Per la tabe dorsale è caratteristica una degenerazione delle zone radicolari in *HG*, alla quale si associa la degenerazione della zona mediana delle sottili fibre nell'interno delle colonne di *Clarke*, come pure nella zona marginale di *Lissauer*. Però vengono colpiti innanzi tutto quei territorî, ne' quali noi possiamo seguire indubbiamente fibre radicolari posteriori. Più tardi vengono affette secondariamente anche le rimanenti parti di *HG* e *GS*, così che nei casi inveterati di tabe, nei quali erano affette anche le estremità superiori, i cordoni posteriori si presentano sclerosati in totalità dal calamus scriptorius fino al conus medullaris, forse con sola eccezione di alcune fibre nelle vicinanze della commessura grigia.

Però nei casi assai avanzati può secondariamente sclerosarsi anche la commessura grigia posteriore. In quei casi nei quali le estremità superiori sono rimaste libere, la degenerazione si limita sempre nel midollo cervicale, a *GS*, e in avanti non giunge fino alla commessura. Nei disturbi molto pronunciati di sensibilità, degenererebbero pure i fasci di *Gowers*.

Devesi qui osservare che probabilmente nella tabe dorsale noi non abbiamo a che fare con una malattia primaria del midollo; almeno, l'opinione che il punto di partenza della tabe stia nelle radici posteriori o nei nervi periferici non è assolutamente da rigettarsi; questi sempre o quasi sempre, preferibilmente i rami sensitivo-cutanei, si trovano affetti. D'altra parte *Jendrassik* localizza il punto di partenza della tabe nella corteccia cerebrale (specialmente nelle parti corticali inferiori e posteriori), dove egli trovò evidente scomparsa di fibre midollate: egli considera la sclerosi di *HG* soltanto quale una degenerazione consecutiva.

Non soltanto la localizzazione anatomica del processo tabetico, ma eziandio il suo significato istologico hanno avuto diversa interpretazione.

La natura parenchimatosa dell'affezione (localizzata nella regione delle fibre radicolari posteriori) sembra del resto combinare nel miglior modo con la maggior parte delle osservazioni anatomiche: però da molti la tabe dorsale fu spiegata come una mielite interstiziale, la quale in una serie di casi avrebbe il punto di partenza dai vasi.

Fig. 110. — Affezione sistematica combinata del midollo spinale. Midollo lombare. Ingrand. 3 Colorazione secondo *Pal* si presentano degenerati i cordoni posteriori con eccezione del loro margine aderente alla sostanza grigia, da ultimo i *PyS*, e in piccolissimo grado tutta la periferia del midollo spinale

Una affezione primaria di tutto il cordone di *Goll* fu descritta da *Pierret*, e *Vierordt* descrisse pure un caso di degenerazione primaria discendente di *GS*: soltanto nei due casi la possibilità di una degenerazione secondaria non può essere completamente esclusa.

Una forma particolare di **affezione sistematica combinata** (la quale fu anche trovata nell'atassia ereditaria) è quella nella quale degenerano il fascio interno del cordone posteriore e *PyS* (in generale fino verso l'incrociamento delle piramidi). In non pochi di questi casi però il decorso strettamente sistematico della degenerazione è solo apparente e si tratta ben più di una meningite primaria (degenerazione pseudo-sistematica): il midollo spinale viene preso secondariamente (fig. 110). Avviene pure qualche volta, che da un'affezione primaria dei cordoni posteriori nasca un processo meningeo, il quale allora produce innanzi tutto una degenerazione marginale alla periferia del midollo e più oltre processi degenerativi secondarî nelle vie lunghe.

Quivi si riferiscono d'altra parte i casi descritti da *Westphal* e da altri.

b) Affezioni sistematiche secondarie.

Fu già detto ripetutamente in quali parti di una sezione trasversale del midollo si sviluppano le degenerazioni secondarie assai estese in lunghezza: degenerano in direzione discendente *PyS*, *PyV* (fig. 107) in direzione ascendente *GS*, *KS* e il fascio di *Goll* (fig. 108), come pure le sottili fibre delle colonne di *Clarke*, specialmente nella parte interna e posteriore.

Dopo la distruzione delle vie piramidali nel cervello, si può trovare abbastanza presto (in 11 giorni secondo *Kahler* e *Pick*) una degenerazione secondaria nel midollo spinale.

Che la tabe dorsale e certe altre affezioni sistematiche combinate debbonsi considerare quali affezioni secondarie, fu già detto.

Quivi si può pure annoverare la micromielia dei microcefali: la decificienza di sviluppo interessa specialmente i cordoni piramidali e di Goll e dipende da mancato sviluppo del cervello (*Steinlechner*). Del

resto in via eccezionale, si produrrebbero anche degenerazioni discendenti secondarie nei cordoni posteriori.

c) Affezioni diffuse primarie.

Tra queste abbiamo:

1.° La mielite trasversa diffusa cronica estesa più o meno a tutta la sezione trasversale del midollo.

2.° La mielite centrale, myelite periependymaire o cavitaire **siringomielite** (fig. 111). — Queste espressioni, quantunque non siano strettamente identiche, vengono spesso usate per designare uno stesso processo anatomico. Nella siringomielite si trova nell'interno del midollo una cavità tubulare, qualche volta assai larga (per cui è possibile introdurvi l'estremità del piccolo dito), di lunghezza variabile, la quale però non oltrepassa quasi mai l'estremità superiore del midollo lombare ed occupa sempre le parti situate in dietro del canal centrale, benchè quest'ultimo si apra qualche volta nella detta cavità. Qualche volta è un glioma centrale che dà origine alla cavità. Anche un'affezione dei vasi che porti all'obliterazione, può essere origine di una mielite centrale e relativa formazione di una cavità (*Joffroy*).

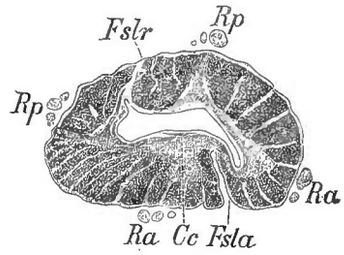

Fig. 111. — Siringomielite. *C* cavità centrale, *cc*, canal centrale, *Fa* fissura longitudinalis anterior. *Ra* ed *Rp* radici anteriori posteriori. Preparati al carmino. Ingrand. 3.

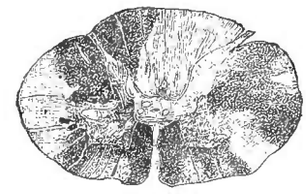

Fig. 112. — Sclerosi disseminata nel midollo cervicale. Coloraz. di *Pal*, Ingrandimento 3.

È degno di osservazione il fatto, che la siringomielite si trova assai spesso localizzata appunto in quelle parti del midollo, nelle quali si ha ordinariamente la chiusura del canal centrale per sviluppo esagerato dell'ependima.

Devesi distinguere dalla siringomielite una dilatazione del canale centrale analoga all'idrocefalo cronico: **idromielite** dove la cavità si presenta rivestita da un distinto strato epiteliale. Ad un esame più attento molti casi di formazione centrale di cavità, che si vorrebbe a tutta prima considerare quale siringomielite, lascierebbero riconoscere una compartecipazione del canale centrale (*Chiari*).

3.° La sclerosi disseminata (sclerosi a focolajo, ad isole, sclerosi in placche) (fig. 112).

Le parti degenerate sono di grandezza assai variabile (può essere

sclerosata tutta la regione trasversa del midollo) e spiccano nei preparati freschi per la loro tinta rosso-grigiastra, oppure bruna: dopo indurimento nei sali di cromo si presentano giallo-chiare.

Si trovano focolai sclerotici a tutte le altezze del midollo, però nel midollo lombare sono meno frequenti che nelle parti superiori. Quasi tutti i focolai sclerotici del midollo spinale si estendono fino alla periferia; focolai puramente centrali sono rari, rarissimi nella sostanza grigia. Focolai simmetrici possono casualmente presentarsi, a mo'di esempio, nei cordoni anteriori, poichè partendo dalla fessura della pia insinuantesi nel sulcus long. ant. si estendono ai due lati.

In generale, un tale focolajo sclerotico non trova alcun ostacolo al suo ulteriore estendersi, e nella fig. 112 a mo' d'esempio invade un piccolo tratto di sostanza grigia delle due corna anteriori, senza quivi in alcun modo fermarsi. Al contrario può accadere, che singoli fasci fibrosi, specialmente fibre radicolari, finchè il processo non è molto inoltrato, decorrano intatti attraverso un focolaio sclerotico, p. es. singoli fasci delle radici anteriori dai due lati nella fig. 112, oppure il nervus accessorius durante il suo decorso a traverso il cordone laterale del midollo cervicale superiore.

La sclerosi disseminata devesi considerare come una forma della mielite cronica, nella quale si ha una neoformazione di tessuto connettivo fibroso compatto con moltiplicazione delle cellule di *Deiters*, e da ultimo scomparsa degli elementi nervosi. Fu già detto che i cilindri dell'asse delle fibre nervose scompaiono soltanto con i gradi elevati del processo, per cui le degenerazioni secondarie dipartentisi dai focolai sclerosati non sono tanto frequenti.

Le cellule gangliari, le quali vengono affette relativamente tardi, possono presentare tutte quelle alterazioni, che sono proprie alla mielite (vedi il capitolo che tratta delle alterazioni patologiche delle cellule gangliari): i vasi si presentano ispessiti, sclerosati, essi stanno in generale in spazî larghi.

Fu ripetutamente espressa l'opinione, che il processo sclerotico parta dalle meningi; però questa teoria non è abbastanza fondata, poichè la pia anche nelle vicinanze di grandi focolai è relativamente normale. Insostenibile è l'opinione di coloro che ammettono un'affezione primaria dei vasi; l'estendersi dei focolai non ha il benchè minimo rapporto col decorso dei vasi intraspinali. La sclerosi disseminata colpisce, in generale, contemporaneamente il cervello ed il midollo. Nel cervello i focolai più numerosi, e qualche volta assai estesi, trovansi nel ponte e nella sostanza bianca degli emisferi. L'ependima dei ventricoli laterali forma colà spesso il punto di partenza per focolai assai estesi.

4.° Fra le affezioni diffuse primarie possonsi pure classificare i **tumori** del midollo spinale, eccettuati i gliomi; essi partono generalmente dalle meningi, quindi appartengono alla categoria seguente.

In un coniglio *Kronthal* trovò un lipoma nel cordone laterale. In via eccezionale si può trovare un tubercolo del tutto isolato dalla pia nell'interno del midollo, ancora più rari sono i sarcomi.

5.° L'**atrofia senile** del midollo spinale non è affatto, oppure poco, riconoscibile macroscopicamente anche nelle persone assai vecchie, poichè anche i rapporti di grossezza del midollo normale sono assai oscillanti. *Ollivier* descrive un caso, nel quale il midollo spinale era ridotto nella sua lunghezza a un terzo del suo volume. I segni microscopici di un'atrofia senile del midollo spinale, secondo *Leyden*, sono i seguenti: numerosi corpuscoli amiloidei, atrofia delle cellule gangliari con ammassi di pigmento in esse, e le alterazioni vasali caratteristiche della vecchiaia, le quali possono anche condurre a focolai trombotici di rammollimento. Però molti midolli spinali di persone assai agiate, fatta eccezione dai corpuscoli amiloidei, non presentano alcuno di questi segni, oppure li presentano soltanto in parte.

6.° Da ultimo dovrebbero quivi menzionarsi anche le **affezioni vasali diffuse**, p. es. il presentarsi di numerosi aneurismi miliari, i quali del resto sono assai rari nel midollo spinale (*Hebold*), un'affezione la quale da *Koehler* e *Spitzka* fu osservata una volta attraverso tutta la lunghezza del midollo.

Non raramente si vede una sclerosi delle arterie, la quale sembra limitata quasi soltanto alla parte ventrale dei cordoni posteriori e invero specialmente nel midollo lombare. Nei gradi elevati di questo processo la sclerosi si estende dalla periferia dei vasi nel midollo circostante e più oltre giunge ad una degenerazione ascendente secondaria nei cordoni posteriori (*Redlich*).

a) Affezioni diffuse secondarie.

Assai spesso si originano per pressione che viene dall'esterno (mielite da compressione), così, a mo' d'esempio, nella pachimeningite cervicale ipertrofica (ispessimento infiammatorio della dura mater spinale nella regione cervicale); inoltre agiscono comprimendo i tumori del canale vertebrale, p. es. lo sviluppo esagerato del tessuto adiposo peridurale, echinococchi (in generale al di fuori della dura mater), e le neoformazioni che partono direttamente dalle meningi, specialmente gomme, mixomi, sarcomi con tendenza alla formazione di cavità, ed anche tubercoli solitari; oltre a ciò la cagione più frequente di questi processi spinali secondarî sono le affezioni delle vertebre, specialmente la carie vertebrale, più di rado i tumori delle vertebre.

La meningitis spinalis può in verità produrre una compressione sul midollo per mezzo dell'essudato; più convincente si è una diretta propagazione concentrica del processo infiammatorio nella sostanza del midollo spinale, myelitis annularis. Fu già detto che certe affezioni

istematiche combinate possono essere riferite ad una meningite primaria.

I particolari istologici delle differenti affezioni che furono finora itate potevano trovare quivi tanta minor considerazione, in quanto he essi sono ancora controversi. Del resto, le cose più importanti fuono già dette nel capitolo degli elementi del sistema nervoso. Quivi evesi solo osservare che può essere importante dimostrare, in singoli asi, se siano gli elementi nervosi del midollo spinale che formano il unto di partenza dell'affezione (processi parenchimatosi), oppure se esso ebbasi cercare nei vasi o nel tessuto connettivo (processi interstiziali).

Prendiamo p. es. un *PyS* degenerato in via secondaria, ed un ocolaio di sclerosi disseminata localizzato nella stessa regione. Nel rimo caso l'affezione colpisce innanzi tutto le fibre nervose, nel seondo si tratta di un processo interstiziale, nel quale le fibre nervose ono colpite indirettamente: per conseguenza accade pure che quivi il ilindro possa trovarsi intatto, anche dopo che la guaina midollare fu istrutta; che le funzioni che esso disimpegna siano relativamente bene onservate, e manchi quasi sempre una degenerazione secondaria diendente da questo focolaio.

La presenza delle cellule grasse e dei corpuscoli amiloidei può ariare nei differenti processi del midollo spinale.

Nella dementia paralitica le cellule a corpuscoli grassi non manano mai nel midollo (*Westphal*), però si trovano spesso anche in altre ffezioni cerebrali. Anche nelle affezioni degli altri organi del corpo i trovarono spesso dei corpuscoli grassi nel midollo spinale, limitati oltanto a quelle regioni dalle quali partono nervi per quell' organo mmalato. Le cellule a corpuscoli grassi non sono sparse in uguale nisura sopra tutta la regione trasversa del midollo: esse, a mo' d'eempio, nelle degenerazioni secondarie si rinvengono quasi soltanto nei ordoni affetti.

Non sono rare le anomalie di sviluppo del midollo spinale: quivi ppartiene pure un'abnorme formazione di sostanza grigia, p. es. l'aimmetria delle due metà, l'avanzarsi del corno anteriore fino alla eriferia, la separazione di singole parti della sostanza grigia, ecc. (si uardi dal considerare nella sezione parti alterate del midollo, come bnorme configurazione). Sono specialmente rimarchevoli quei casi nei uali un tratto, una metà del midollo spinale (*Brumwel*), oppure anche e due metà (*Fürstner, Zacher, Kronthal, Jacobson*), sembrano in certo ual modo raddoppiati.

Una topografia abnorme delle colonne di Clarke nella commessura osteriore, così che esse quasi si toccano nella linea mediana, come *Pick* per primo descrisse, non è cosa molto rara; questo stesso autore

cita il caso di una non rara eterotopia della sostanza gelatinosa grigia del midollo spinale. In un altro caso (*Musso*) si trovò un piccolo focolaio eterotopo nel cordone posteriore, il quale non solo presentava la struttura delle colonne di Clarke, ma si riuniva con quello dello stesso lato per mezzo di una sottile striscia grigia.

Da non confondersi con l'eterotopia della sostanza grigia è il non raro presentarsi di cellule gangliari libere nella sostanza midollare.

Stilling, Neue Untersuchungen über den Bau des Rückenmarkes. Kassel 1857-1859. *Goll*, Beiträg zur feineren Anatomie des Bückenmarkes. Zürich 1860. *Golgi* III. ital. psychiatr. Congress 1880. *Golgi*, Anat. Anzeiger 1890. *Schiefferdecker*, Beiträge zur Kenntniss des Faserverlaufes im Rückenmarke. Archiv. f. mikrosk. Anat. X Bd. *Frommann*, Untersuchungen über die normale und pathologische Anatomie des Rückenmarkes. Jena 1864-1867. *Waldeyer*. Das Gorilla-Rückenmark. Abh. der Berliner Akad. 1888. *Porter* W. T., The presence of *Ranvier's* Constrictions in the spinal cord. Quart. Journ. Micr. Sc. 1890. *Ramon y Cajal*, Sur l'origine et les ramifications des fibres nerveuses de la moelle épinière. Anat. Anzeiger 1890. *Kölliker*, Ueber den feineren Bau des Rückenmarkes. Zeitschr. f. wissensch. Zoologie, LI. Bd. 1890 und Sitzugsber. d. Würzb. phys. medic. Gesellschaft 1890. *Flechsig*, Ueber Systemerkrankungen im Rückenmark. Arch. d. Heilkunde XVIII und XIX Bd. *Türk*, Sitzungsber. d. Wr. Akademie VI. und XI. Bd. *Westphal*, Anatomischer Befund bei einseitigem Kniephänomen. Archiv. f. Psych. XVIII. Bd. *Mauthner*, Untersuchungen über den Bau des Rückenmarkes der Fische. Wr. Sitzungsber. XXXIV. Bd. 1859. *Siemerling*, Anatomische Untersuchungen über die menschliden Rückenmarkswurzeln. Berlin 1887. *Pierret*, Considérat. anatom. et pathol. sur le faisceau postérieur de la moelle épinière Arch. de physiol. V. *Virchow H.*, Ueber Zellen in der Substantia gelat. Rolandi. Neurol. Centralblatt. 1887. *Lustig*, Zur Kenntnis des Faserverlaufes im menschlichen Rückenmarke. Sitzungsber. d. Wr. Akad. LXXXIII. Bd. 1883. *Lenhossèk M.*, Untersuchungen über die Entwickelung der Markscheiden und den Faserverlauf im Rückenmark der Maus. Archiv. f. mikrosk. Anatomie, XXXIII Bd. *Hill*, englische Uebersetzung der ersten Auflage dieses Buches, *Corning*, Ueber die Entwickelung der Substantia gelatinosa Rolandi. Archiv f. mikrosk. Anatomie, XXI. Bd. 1888. *Birge*, Die Zahl der Nervenfasern und der motorischen Ganglienzellen. Archiv. f. Physiol. von Du Bois 1882. *Gad*, Einiges über Centren und Leitungsbahnen im Rückenmark des Frosches. Würzburg 1884. *Kahler* und *Pick*, Beiträge zur Pathologie und pathol. Anatomie des Centralnervensystems. Archiv f. Psych. X. *Prevost* und *David*, Arch. de Physiol. f. d. 1874. *Schultze Fr.*, die anatomischen Veränderungen bei der acut. atroph. Lähmung der Erwachsenen. Virchow's Archiv, LXXIII, Bd. *Remak*, Ueber die Localisation atrophischer Spinallähmungen. Archiv f. Psych., IX. Bd. *v. Sass*, Experimentelle Untersuchungen über die Beziehungen der Ganglienzellen der Medulla spinalis zu den peripheren Nerven Dissert. Dorpat 1888. *Lehmann*, Versuch einer Localisation des Kernursprunges der den M. quadriceps innervirenden Nerven. Dissert. Würsburg 1890. *Pal J.*, Ueber zwei gesonderte Nervenbündel. Wr. Medic. Jahrb. 1887. *Lissauer*, Beiträge zum Faserverlaufe in Hinterhorn. Archiv f. Psych., XVII. Bd. *Bebhterew*, Ueber die hinteren Nervenwurzeln. Archiv f. Anat. und Physiol. 1887. *Edinger*, Ueber die Fortsetzungen der hinteren Rückenmarkswurzeln zum Gehirn. Anat. Anzeiger 1889. *Takàcz*, Ueber den Verlauf der hinteren Wurzelfasern Neurol. Centralblatt 1887. *Lenosséh*, Ueber den Verlauf der Hinterwurzeln im Rückenmark. Archiv. f. mikrosk, Anatomie 1889. *Rossolymo*. Zur Frage über den weiteren Verlauf der Hinterwurzelfaseur im Rückenmark Neurol. Centralblatt 1883. *Freud*, Ueber den Ursprung der hinteren Nervenwurzeln im Rückenmark von Ammocoetes. Wr. Sitzungsber. 1877. *Klaussner*, Das Rückenmark des Proteus anguineus Abh. d. k. bayer. Akad. der Wissensch., XIV. Bd. 1883. *Lenhossèk*. Ueber Nervenfasern der hinteren Wurzelnwelche aus den Voderhorn entspringen. Anatom, Anzeiger 1890. *Mott*, The bi-polar cells of the spinal cord. Brain XIII. Bd. *Helweg*, Ueber centralen Verlauf der vasomotor. Nervenbahnen. Archiv f. Psych. XVII. Bd. *Marchi* und *Algeri*, Sulle degenerazioni discendenti consecutive a lesioni della corteccia cerebrale. Rivista speriment. di freniatria, XI. Bd. 1885. *Stieda*, Studien über das centrale Nervensystem Zeitschr. f. wissensch. Zoologie 1859-1870. *Spitzka*, The comparative Anatomy of the Pyramidal Tract. Journ. of compar. medic. and surg. 1886. *Lenhossèk M. v.*, Ueber die Pyramidenbahnen im Rückenmark einiger Säugethiere. Anat. Anzeiger 1889.

Bechterew, Ueber die verschiedenen Langen und Dimensionen der Pyramidenbahnen Neurol. Centralblatt. 1890. *Wagner J.*, Zur Anatomie des Bückenmarkes. Centralblatt. f. Nervenheilkunde 1886. *Pick*, Zur Histologie der *Clarke*'schen Säulen. Medic. Centralblatt 1878. *Adamkiewicz*, Die Blutgefässe des menschlichen Ruckenmarkes Wr. Sitzungsber. 84. und 85 Bd. 1881 und 1882. *Kadyi*, Ueber die Blutgefässe des menschlichen Rückenmarkes. Lemberg 1889. *Singer* und *Münzer*, Beiträge zur Anatomie des Centralnervensystem insbesondere des Rückenmarkes. Denkschr. d. Akad. der Wissensch zu Wien 1890. *Bramwell*, Die Krankheiten des Rückenmarkes, deutsch. von N. und M. Weiss. 2. Aufl. 1885. *Jendrassik*, Ueber die Localisations der Tabes dorsalis. Deutsch. Archiv f. klin. Medicin 1988. *Leyden*, Klinik der Rückenmarkeskrankheiten. Berlin 1874. *Adamhiewicz*, Die Rückenmarksschwindsucht. Wien 1885. *Westphal*, Arch. f. Psych. VIII. Bd. u. ff. *Borgherini*, Die pseudosystematischen Degenerationen des Rückenmarkes. Wien. med. Jahrb. 1887. *Charcot*, Leçon sur les maladies du système nerveux. Paris 1880-1891. *Unger*, Ueber multiple inselförmigen Sklerose im Klindesalter, Wien 1887. *Werdnig*. Ein Fall von disseminirten Sklerose. Wr. medic. Jahrb. 1889. *Joffroy* et *Achard*, De la myélite cavitaire. Archiv d. Phys. 1887. *Simon*, Ueber Syringomyelie. Archiv f. Physch. V. Bd. 1874, *Leyden*, Hydromyelus und Syringomyelie. Virchow's Arch. 68. Bd. 1876. *Chiari*, Ueber die Pathogenese der sogenannten Syringomielie. Zeitschr. f. Heilkunde. IX. Bd. 1888. *Kronthal*, Neurol. Centralblatt. 1888 und 1890. *Redlich*, Ueber eine eigenthümliche Erkrankung der Rückenmarkshinterstränge. Zeitschr. f. Heilkunde 1891. *Fürstner* und *Zacher*. Ueber eine eigenthümliche Bildungsanomalie des Hirns und Rückenmarkes. Archiv f. Psych. XII Bd. *Kronthal*, Ueber Heteropotie. Neurol. Centralblatt, 1888. *Kronthal*, Zwei pathol. anat. merkwürdige Befunde. Neurol. Centralblatt. 1890. *Jacobsohn*, Ein Fall von partieller Doppelbildung und Heterotopie des Rückenmarkes. Neurol. Centralblatt. 1891. *Pick*, Heterotopie grauer Substanz in menschlichen Rückenmark. Archiv f Psych. VIII Bd. *Blocq* et *Loude*. Anatomie pathologique de la moelle épinière. Paris 1891. *Sherrington*, Outlying Nervecells in the Mammalian spinal cord. Proc. of the Roy. Soc. 1890.

QUINTA PARTE

TOPOGRAFIA DELL'ENCEFALO

Per ottenere una serie di preparati, per solito non è necessario di avere una serie non interrotta di tagli, specialmente se si ha a che fare con il cervello dell'uomo o dei grossi mammiferi; in caso diverso ne risulterebbe un numero di preparati superfluo per gli studî ordinari, con inutile dispendio di vetri, di reagenti e di tempo. Per conseguenza basterà escidere di tratto in tratto un pezzo di un certo volume e fare con esso un numero di preparati sottili il più che sia possibile, avendo cura di non sciupare appunto quelle parti nelle quali variazioni anatomiche importanti si estendono soltanto per piccolo tratto in lunghezza, p. es. l'incrociamento dei nervi trocleari.

Se si tratta di seguire con molta precisione i fasci fibrosi, e si voglia, come in ricerche isolate, ottenere qualche cosa di più che uno studio topografico della parte, allora si cercherà di preparare delle serie prive di lacune. In questi casi, specialmente nelle ricerche patologiche, occorreranno spesso altri metodi che quelli già raccomandati per l'allestimento dei preparati.

Noi ora studieremo, nelle pagine che seguono, una tale serie di tagli: i disegni dalla fig. 114 fino alla 132 sono riprodotti da preparati al carmino, dalla fig. 133 alla 135 da preparati fatti con il metodo di *Pal.*

La direzione, nella quale vennero condotti i tagli, è perpendicolare all'asse longitudinale della Medulla oblungata. Con una distensione artificiale del preparato durante l'induramento si ottiene che l'asse longitudinale del cervello e quello del midollo spinale si continuino l'un l'altro in linea retta, mentre in condizioni normali sono fra di loro quasi perpendicolari.

Quest'asse, per proposta di *Forel*, è detto asse di sezione di *Meynert* e i piani ad esso perpendicolari diconsi piani trasversali di *Meynert.* Negli animali inferiori l'angolo formato dal cervello e dal midollo è più piccolo, per cui a priori l'asse di questo si troverà quasi sul diretto prolungamento dell'asse cerebrale.

L'intelligenza della struttura complicata, che ci presenta il si-

stema nervoso centrale in alto del midollo spinale, ci sarà facilitata tenendo conto della struttura e dei fasci fibrosi già studiati nel midollo e cercando in qual modo succedono i differenti cambiamenti nell'interno del rispettivo territorio.

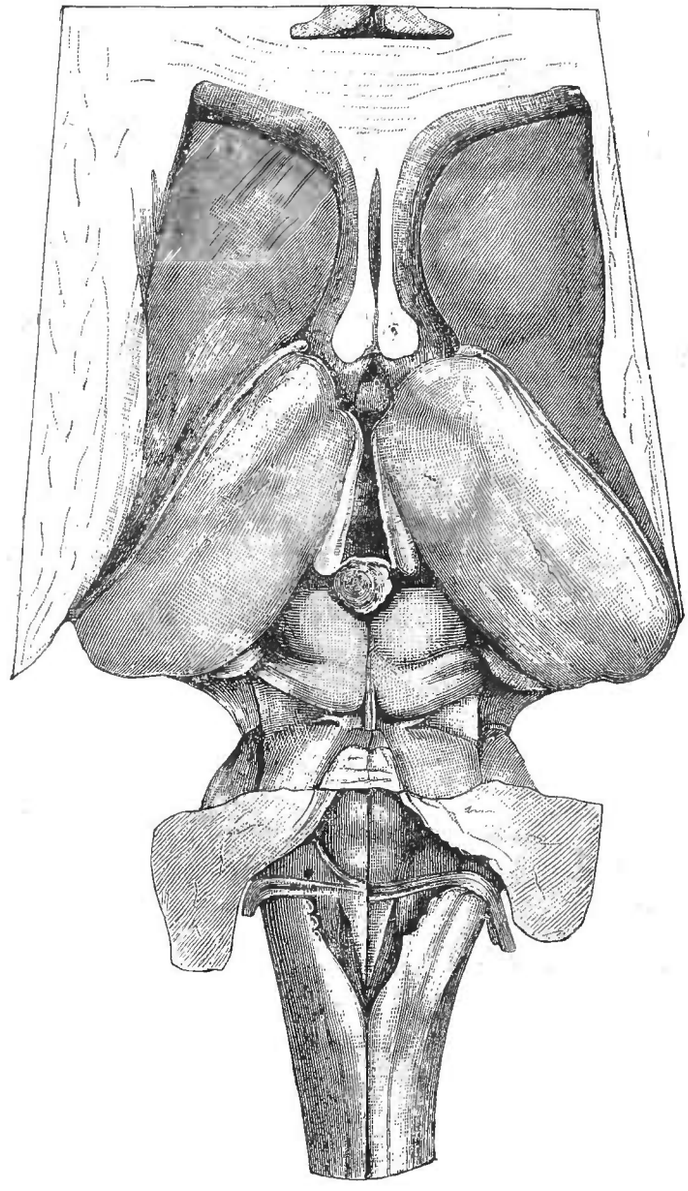

Fig. 113. — Serve per sapere a quale altezza furono condotti i tagli dalla fig. 110 a 128 (eccettuata la 123). Devesi osservare che la direzione dei tagli non coincide completamente con quella in cui furono praticati i segni. Per conseguenza le linee, quivi condotte, solo alla parte dorsale del preparato corrispondono esattamente con il taglio trasversale seguente.

Le sezioni *a—s* sono designate con ingrandimento quadruplo, le *t—v* doppio: nelle tre ultime figure la direzione del taglio è mutata, inquantochè la parte ventrale del taglio giunge più in basso, così che fra *s* e *t* stugge un cuneo con base superiore.

Quantunque molto di quello che a ciò si riferisce non possa essere trattato che nel capitolo (VI) che parla del decorso delle fibre, tuttavia citeremo qui alcune nozioni generali.

1.° I fasci fibrosi longitudinali del midollo spinale si lasciano tutti

seguire più o meno lontano nella medulla oblungata, alcuni nel cervelletto o nel cervello; essi subiscono nel loro decorso cambiamenti di maggiore o minore importanza.

2.° Lo stesso vale per la sostanza grigia del midollo spinale, la quale prende parte alla costituzione della medulla oblungata con continuità non interrotta, ma subendo varî cambiamenti nella forma esterna.

3.° Si aggiungono ora nuove masse grigie e nuovi sistemi di fibre corrispondenti, che complicano in vario modo la struttura.

4.° Ben tosto si produce un tale spostamento delle singole parti costituenti della medulla oblungata, per cui il canal centrale si allarga a costituire il quarto ventricolo, sì che le parti che prima si trovavano nella parte posteriore del canal centrale vengono ora a trovarsi ai suoi lati.

Poichè l'interna struttura delle regioni del sistema nervoso centrale, che ora studieremo, deve essere studiata innanzi tutto in una serie di tagli trasversali, così devesi osservare, che, per non perdere mai di vista la distribuzione topografica, è altamente profittevole rendersi esattamente conto in quale parte del preparato furono prese le corrispondenti sezioni. A questo scopo sarà necessario avere sempre alla mano un preparato bene indurito che serva di confronto, ed immaginare i tagli che si studiano, come se fossero praticati attraverso di esso (fig. 113).

Si può anche dividere un cervello fresco in un certo numero di tagli trasversali, e tentare di riportare su questi i particolari che sono visibili nei preparati fatti per l'osservazione microscopica.

Già nella parte superiore del midollo cervicale, cominciando dall'altezza del secondo nervo cervicale, si mostrano nei tagli trasversali varî cambiamenti sempre distinti, i quali preparano in certo qual modo la vera formazione della medulla oblungata.

Nei metodi ordinari di estrazione del cervello dalla scatola craniana, il distacco dal midollo spinale viene generalmente praticato all'altezza testè citata. La forma delle corna posteriori cambia quivi in modo tale (fig. 114), che la testa, in un taglio trasversale, passa dalla sua forma stretta, allungata, in un corpo quasi rotondo, mentre il peduncolo che la sorregge, il collo del corno posteriore *Ccp*, diventa più sottile e l'apex anche scompare. La testa del corno posteriore con la substantia gelatinosa, *Sgl*, a questo punto è divisa dalla periferia del midollo da fibre longitudinali: la radice ascendente del trigeminus *Va*. Tuttavia essa forma una prominenza assai evidente, il tuberculum Rolandi (nella fig. 114 non è visibile).

Nei cordoni laterali colpisce già il grande sviluppo del processus reticularis. I singoli fasci appaiono colà tagliati sotto differenti angoli: ben tosto si vede un numero sempre crescente di fasci tagliati obli-

quamente penetrare nella parte centrale del corno anteriore, ed ancora più in sù si può distintamente riconoscere, che grossi fasci, staccandosi dal cordone laterale, attraversano il corno anteriore, altri passano la linea mediana e si aggiungono al cordone anteriore dell'altro lato (incrociamento delle piramidi, decussatis pyramidum DP*y*). A poco a poco le fibre che si distaccano dal cordone laterale per cacciarsi nel

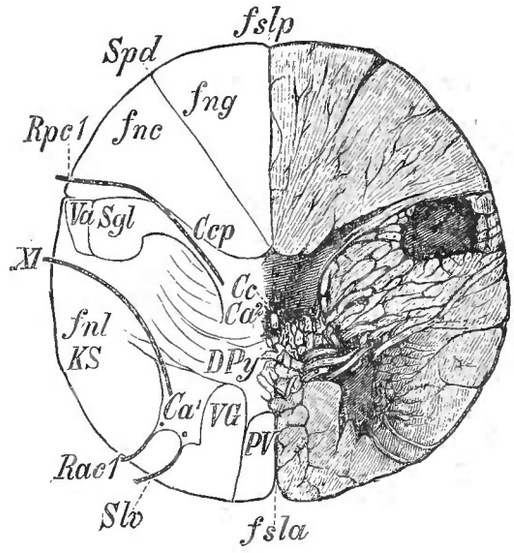

Fig. 114. — Sezione trasversa attraverso la medulla oblungata, fig. 113 *a*. Ingrandimento 4. *fslp* fissura longitudinalis posterior, *spd* sulcus paramedianus posterior, *fug* funiculus gracilis, *fuc* funiculus cuneatus, *Rpc1* radix posterior cervicalis prima, *Va* radice ascendente del trigeminus, *Sgl*, substantia gelatinosa, *Ccp* collo del corno posteriore, *ful*, funiculus lateralis, *KS* fascio cerebellare del cordone laterale, *Rac1* radi anterior cervicalis prima, *Slv* sulcus lateralis ventralis, *fsla* fissura longitudinalis anterior, *Cc* canal centrale, *DPy* decussatio pyramidum, *Ca* corno anteriore, *Ca*¹ parte periferica, *Ca*² parte centrale, *VG* fascio fondamentale del cordone anteriore, *PV* fascio piramidale del cordone anteriore.

cordone anteriore dell'altro lato diventano così numerose, che, per esse la parte periferica (anteriore) del corno anteriore *Ca*¹ viene completamente separata dalla parte centrale *Ca*²: conteporaneamente il solco longitudinale anteriore *fsla* diventa molto più superficiale, quasi completamente riempito dai fasci crociati. A questo prende parte soltanto quella parte del cordone laterale che noi abbiamo indicato come cordone piramidale laterale. I fasci dell'incrociamento piramidale ascendono obliquamente in alto verso il cordone laterale e con obliquità tale per cui essi formano un angolo acuto, tanto con il piano mediano che con quello trasversale ed orrizzontale.

Quivi succede che in un taglio trasversale la fessura anteriore si sposta da uno o dall'altro lato (fig. 115), oppure essa è raddoppiata per tal modo che l'incrociamento delle piramidi viene ad essere diviso da ambo i lati da un solco, come cono rivolto in avanti (prolungamento mammillare, processus mammillaris). La commessura spinale anteriore scompare apparentemente nell'incrociamento delle piramidi così prevalenti in massa; infatti essa rimane indipendente da quest'ultimo e fibre

Un taglio trasversale che cada nella regione ove l'incrociamento delle piramidi è maggiore mostra i seguenti cambiamenti: nel lento aumento di tutta la sezione trasversale (fig. 115), il canale centrale *Cc* si porta sempre più in dietro, il margine dorsale della sostanza grigia centrale presenta due piccole sporgenze in rapporto con le due divisioni del cordone posteriore. Nella divisione interna (funiculus gra-

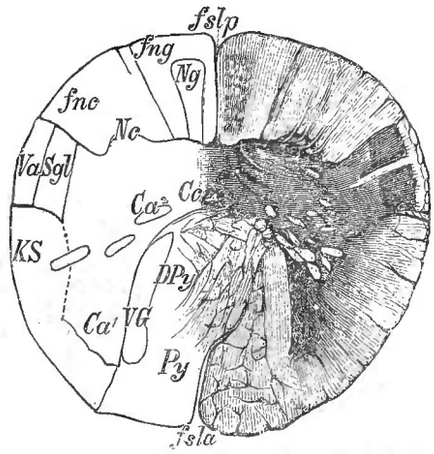

Fig. 115. — Sezione trasversa corrispondente al taglio *b* della fig. 113. *Ng* nucleo del cordone gracile, *Nc* nucleo del cordone cuneiforme. Il resto come nella fig. 114.

cilis) si presenta una massa grigia allungata claviforme la quale con la punta si unisce alla sporgenza interna delle due che abbiamo ora menzionato, il nucleo del cordone gracile *Ng* (Nucleus funiculi gracilis, nucleo post-piramidale di *Clarke*, corno laterale interno posteriore di *Reichert*): la sporgenza esterna cresce, soltanto più in alto, in un nucleo corrispondente, nel cordone cuneiforme; esso ha la forma di una testa di chiodo che riposa sopra una larga base di sostanza grigia centrale, nucleo del cordone cuneiforme *Nc* (Nucleus funiculi cuneati, nucleo restiforme di *Clarke*, corno laterale posteriore esterno di *Reichert*).

Tanto il nucleo del cordone gracile come quello del cordone cuneiforne non costituiscono masse grigie nettamente circoscritte: ambedue sono costituiti da singoli gruppi di piccole cellule ganglionari; un gruppo simile periferico isolato ed incostante situato nel cordone cuneiforme si chiama nucleo esterno del cordone cuneiforme, *Nce*, fig. 117.

Sotto il nome di un nucleo esterno del cordone cuneiforme, però, alcuni intendono (*Blumenau*) anche le parti esterne del nucleus cuneatus caratterizzate da cellule più grosse, le quali parti in alto predominano sempre nelle parti interne del nucleo.

A misura che il cordone laterale oltrepassa la linea mediana e

si dispone al margine anteriore della medulla oblungata, la sua sezione deve diminuire: noi vediamo allora che (fig.114, 115, 116) il fascio cerebellare del cordone laterale situato alla periferia è ancora quasi immutato, *KS*, mentre che il resto del cordone laterale si perde in una massa leggermente colorata in rosso col carmino, la quale verso l'interno si cambia immediatamente nel resto del corno anteriore diviso poc'anzi dall'incrociamento delle piramidi Ca^1 (fig. 115).

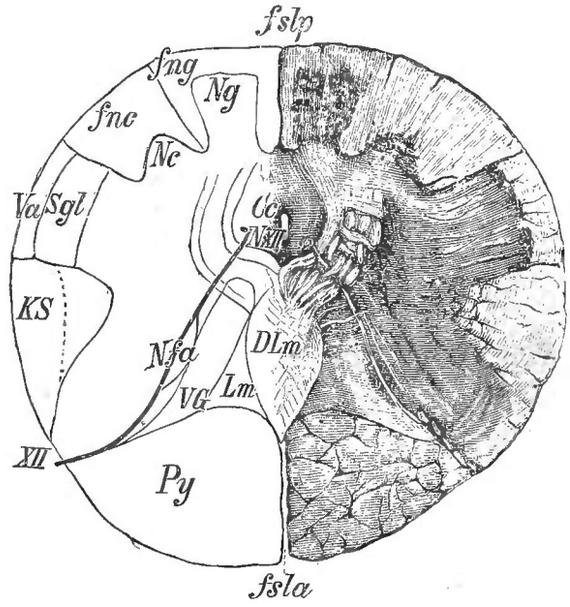

Fig. 116. — Sezione trasversale corrispondente al taglio *c* fig. 113. *XII* Nervus, hypoglossus, *NXII* nucleo del *N*, hypoglossus, *DLm* incrociamento del lemnisco, *Lm* lemnisco, *Nfa* nucleo del cordone anteriore, *Py* Piramide. Il rimanente come prima.

Quanto più noi ci portiamo in alto, tanto meno preciso diventa il limite esterno di questa parte del corno anteriore, e desso si risolve da ultimo in una regione mista di sostanza bianca e grigia (Substantia o formatio reticularis grisea e lateralis) nella parte esterna della metà anteriore del midollo.

Al margine interno di questa regione si vede tosto alcuni fasci fibrosi bianchi bene pronunciati che vanno dalle vicinanze del canal centrale fino alla periferia con direzione obliqua antero-esterna; sono le radici inferiori dell'ipoglossus (fig. 116 *XII*).

Ad esse aderisce, circa nel mezzo del loro decorso, un gruppo allungato assai evidente di grosse cellule ganglionari, che devesi chiamare nucleo del fascio fondamentale del cordone anteriore *Nfa* (Nucleus funiculi anterioris) (fig. 116, 117. 118). Quest'ultimo, *VG*, conserva tale e quale la primitiva posizione all'interno di quella parte che fu il corno anteriore e si presenta come una regione abbastanza evidente arrotondata indietro e terminata in punta in avanti (fig. 115, 116, 117).

Dopochè le piramidi, *Py*, si sono disposte quali grossi e compatti fasci (fig. 116) alla superficie anteriore della medulla, si trovano an-

cora nella linea mediana dalle piramidi fino verso al canal centrale numerose fibre che s'incrociano *DLm*; incrociamento del lemnisco (decussatio lemnisci, decussazione piniforme). Dalla regione dei cordoni posteriori, fortemente ingrossati dai due nuclei, partono fasci bianchi discretamente grossi che circondano in archi concentrici il canal centrale, si incrociano ad angolo acuto e si dispongono in dietro delle piramidi: strato del lemnisco *Lm*.

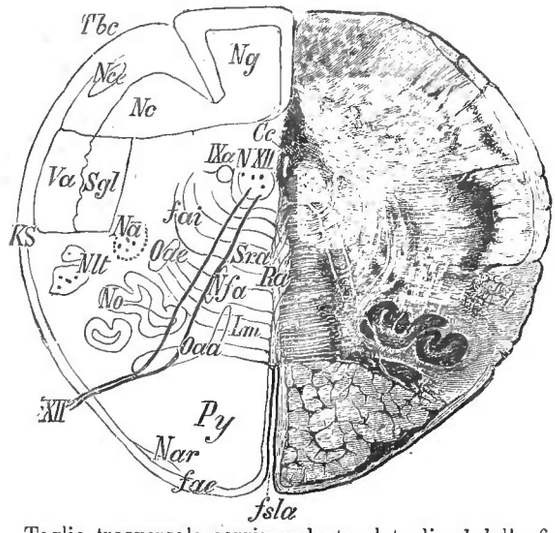

Fig. 117. — Taglio trasversale corrispondente al taglio *d* della fig. 113.

IX *a* radice ascendente del glosso faringeo, *Nce*, nucleo esterno del cordone cuneiforme, *Nlt* nucleo del cordone laterale, *Na*: nucleus ambiguus, *No*. nucleo olivare, *fai*, fibrae arquatae, internae, *Sra*, substantia reticularis alba, *Ra*, rafe, *Oac* oliva accessoria esterna, *Oaa* oliva accessoria arteriore, *fae* fibrae arcuatae externae, *Nar* nucleus arcuatus.

L'incrociamento del lemnisco si presenta quale immediato prolungamento superiore dell'incrociamento delle piramidi, così che nel cervello dell'adulto i limiti di essi (quello del lemnisco è anche detto incrociamento sensitivo o superiore delle piramidi) non si possono dare esattamente, mentre nell'embrione i fasci del lemnisco sono distintamente riconoscibili per il precoce sviluppo della loro mielina.

La regione dell'incrociamento delle piramidi e del lemnisco cresce dapprima nella linea mediana in direzione antero-posteriore, se noi andiamo verso il cervello; però a poco a poco perde in larghezza. Per lungo tempo esso ha la maggior larghezza nella linea mediana (fig. 112), ma in una sezione trasversale ha una forma a fuso. Di qui fino al terzo ventricolo noi troveremo sempre nella linea mediana fibre che s'incrociano ad angolo acuto; questa regione stretta, situata lungo la linea mediana sotto il canal centrale, il quarto ventricolo e l'acquedotto, e nella quale hanno luogo questi incrociamenti, dicesi rafe, *Ra*.

Quelle fibre che si incrociano con angolo assai acuto, avranno

nel rafe un decorso press'a poco dorso-ventrale, e sono dette fibrae rectae del rafe. In via eccezionale anche alcuni di questi fascetti decorrono (derivano dal rafe) per un certo tratto in direzione dorso-ventrale nella substantia reticularis alba.

Nei tagli seguenti (fig. 117) i piccoli gruppi di sostanza grigia, che rappresentano i nuclei dei cordoni gracile e cuneato, si estendono sempre più, per cui si presentano quali rigonfiamenti assai distinti; ne risulta nel cordone gracile la clava (piramide posteriore) nel cordone cuneato il tuberculum cuneatum.

Gli archi concentrici, che prima penetravano nell'incrociamento del lemnisco, ora risultano di fasci sottili, i quali provengono ancora tutti dai cordoni posteriori. Quivi il raggio dei fasci arciformi laterali diventa sempre maggiore, così che una gran parte della regione sezionata trasversalmente, situata di lato ed in avanti del canale centrale, è intersecata in modo caratteristico da questi fasci.

Poichè ora queste fibre anche nello stretto senso della parola non hanno più il significato dei primitivi fasci del lemnisco, così noi li diciamo semplicemente fasci arciformi interni (Fibrae arcuatae internae) *fai*. Essi intersecano la substantia reticularis grisea, incrociano le radici dell'ipoglossus XII, che ora sono diventate più distinte,e dividono da ultimo la regione posta all'interno di essi in un certo numero di piccoli spazî. Poichè all'interno delle radici dell'ipoglossus stanno sparse soltanto poche cellule ganglionari, questa regione, la quale si estende indietro fino al canal centrale, risulta soltanto di sostanza bianca, ed è detta formatio o substantia reticularis alba *Sra* (ed anche campo interno della formatio reticularis). Noi dobbiamo ammettere che la parte anteriore della substantia reticularis alba, corrispondente in estensione antero-posteriore ai nuclei olivari ora appariscenti, *No*, è provenuta dall'incrociamento del lemnisco, per conseguenza questa regione è detta strato del lemnisco *Lm* (Lemniscus, strato interolivare); al contrario la parte posteriore situata vicino al canal centrale venne formata dai fasci fondamentali del cordone anteriore, ivi compresa una parte dei fasci fondamentali del cordone laterale.

Nella substantia articularis grisea (campo laterale della formatio reticularis), che noi dobbiamo considerare in parte quale corno anteriore risolto, stanno sparse numerose cellule nervose grosse, l'analogo delle cellule del corno anteriore (secondo altri, delle cellule del corno laterale). Esse si riuniscono in singoli punti a costituire piccoli gruppi di sostanza grigia. Questi gruppi di grosse cellule, situati circa nel mezzo fra la periferia ed il canal centrale (più tardi parimente del quarto ventricolo) nella parte laterale della formatio grisea, sono detti nucleus ambiguus *La* (Nucleus lateralis medius, nucleo motorio del vagus e del glosso pharyngeus) (Fig. 117, 118, 119).

Le più grosse di queste cellule, le quali diventano più evidenti

specialmente nelle seguenti sezioni occupano la regione all' esterno delle radici dell'ipoglosso, dorsalmente alle olive. Siccome esse non formano mai gruppi seguentisi l'un l'altro, così pure non vennero riprodotti nelle figure: debbono però essere distinte dal vero nucleus ambiguus e meritano per conseguenza una designazione propria, e con *Roller* quella di nucleus lateralis medius (nucleo mediano del cordone laterale).

Devonsi distinguere completamente da questi certe masse grigie ripetutamente divise, che sono situate più vicino alla periferia al davanti della radice ascendente del trigeminus, racchiudono cellule nervose di media grossezza e rappresentano il vero nucleo del cordone laterale (nucleus lateralis) (*Nlt* fig. 117): spesso si possono distinguere due di questi gruppi (fig. 113, 114, 115), nucleus lateralis anterior, *Nla*, e nucleus lateralis posterior, *Vlp*.

Il limite posteriore delle piramidi ora è costituito, almeno nella parte mediana, da una massa grigia allungata, disposta trasversalmente, che riceve ben presto anche un peduncolo sagittale un po' più corto con il quale essa delimita un angolo di 100—110 gradi (nucleo piramidale, oliva laterale anteriore *Oaa*) (fig. 117 e 118); la parte sagittale si estende più oltre verso l'alto.

Il nucleo piramidale e quello del cordone laterale, che in origine (in una sezione che sta fra la fig. 116 e 117) stavano accanto, sono tosto separati da una massa grigia altamente caratteristica, il nucleo olivare, nucleus olivaris, *No*, che si insinua fra di essi. Il nucleo olivare (fig. 117 fino a 121) in un taglio trasversale rappresenta un arco aperto in dentro, ripetutamente ripiegato e dentellato, che all'esterno termina in una curva assai sporgente, l'oliva (detta anche oliva inferiore, corpo olivare).

In ogni punto della periferia del midollo allungato si vedono fasci di fibre, disposte trasversalmente, le quali quindi decorrono più o meno orizzontalmente. Sono fasci circolari fibrae arcuatae (arciformes) exsternae, *fae*, che presentano varia origine. Molto di esse circondano le piramidi nel solco anteriore fino al rafe. Spesso uno o l'altro fascio penetra nei fasci piramidali, che attraversa in arco più o meno grande. D'altra parte si può anche vedere fasci (specialmente nei piani superiori), i quali, venendo dal rafe, decorrono con fibre circolari, ma più oltre penetrano nelle piramidi e a queste si congiungono (*Pal*).

Alla superficie anteriore, e in parte anche a quella esterna delle piramidi, si sviluppano in queste fibre arcuate, circa in quella regione nella quale si presentano le circonvoluzioni del nucleo olivare (*Mingazzini*), accumuli di sostanza grigia, di cui il maggiore in alcuni cervelli è triangolare e qualche volta assai sviluppato, Nucleus arcuatus triangularis *Nar* (nucleo piramidale anteriore, uno dei piccoli nuclei piramidali di *Stilling*) (fig. 117 fino 121).

Più in alto questi gruppi di cellule, che possono essere chiamati nuclei arcuati, aumentano in numero, specialmente al lato interno delle piramidi (fig. 120,121), e passano da ultimo nei nuclei del rafe o in quei grandi accumuli di masse grigie, che noi impareremo a conoscere quali nuclei del ponte. Le fibrae arcuatae externae ricevono un rinforzo discreto dai nuclei dei cordoni laterali, specialmente dall'anteriore, nucleus lateralis anterior. Questo irraggiamento delle fibrae arcuata everso il nucleo del cordone laterale può facilitare anche il rinvenimento di questo gruppo cellulare non bene circoscritto.

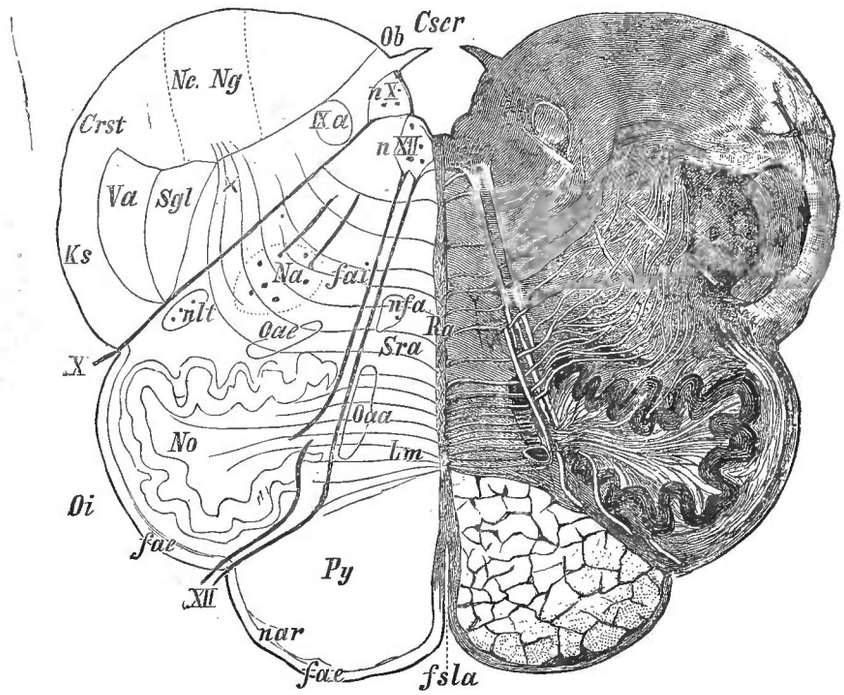

Fig. 118. — Sezione, *e*, della fig. 113 *Crst*, Calamus scriptorius, Ob. abex, *NX* nucleo sensitivo del vagus, *x* nervus vagus, *Crst*, Corpus restiforme, *x* fibrae arcuatae provenienti dalla parte più alta del nucleo del cordone posteriore, *Oi*, oliva inferiore.

Nella fig. 117 e 118 noi troviamo alla periferia dorso-laterale della regione trasversale fasci fibrosi, quivi pure superficiali; questi provengono per la maggior parte dal fascio cerebellare del cordone laterale, *KS*, il quale ora situato al lato esterno della radice ascendente del trigeminus *Va*, si porta indietro verso i cordoni posteriori ed abbandona completamente la sua primitiva posizione nel cordone laterale.

La sostanza gelatinosa del corno posteriore *Sgl*, diminuisce a misura che la radice ascendente del trigeminus cresce, però l'accompagna in modo non interrotto fino all'uscita del trigeminus, comprendendola con il suo lato interno concavo.

Devesi ancora ricordare che nei tagli ora descritti si vede ai due lati la sezione trasversa di un piccolo fascio rotondo posto lateralmente

al canal centrale, e che più in alto spicca maggiormente quale sezione trasversa rotonda nettamente isolata; la radice ascendente del glossopharyngeus (fig. 117 fino a 120, *IX a*). Se la sezione cade non più in alto di quel punto in cui il canal centrale si apre in corrispondenza del calamus scriptorius (*Cscr*) per costituire il quarto ventricolo (fig. 118), allora noi osserviamo le particolarità seguenti: quella parte della sostanza grigia, che era situata indietro del canal centrale, ora è spinta lateralmente dal solco e nei tagli seguenti si spinge sempre più di lato, quanto più il pavimento del quarto ventricolo aumenta in

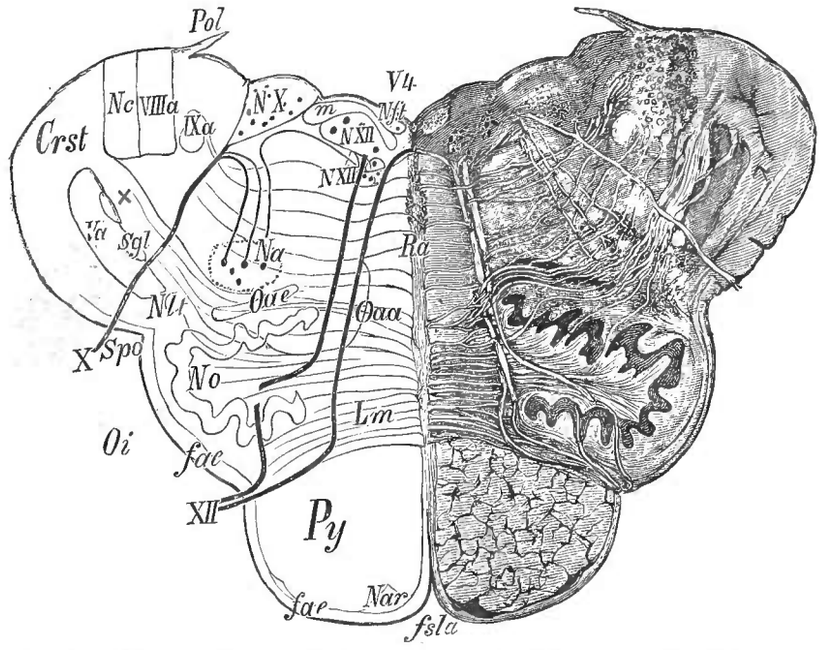

Fig. 119. — Sezione corrisponde al taglio *f* della fig. 113. Pol. ponticolus, *V* 4 quarto ventricolo, *VIII* a radice ascendente dell'acustico, *m*, strato midollare sopra il nucleo principale dell'hypoglossus (*NXII*). *NXII*, nucleo dell'hypoglossus a piccole cellule, *Nft* nucleus funicoli teretis, *x* aggiunta di fibrae al corpo restiforme (*Crst*) per parte di fibrae arcuatae internae, Spo Sulcus post-olivaris.

superficie; mentre invece la parte situata in avanti del canal centrale, la parte corrispondente al corno anteriore, rappresenta la regione interna del pavimento della fossa romboidale.

Quali resti della copertura embrionale del quarto ventricolo, restano alcuni insignificanti foglietti (inugualmente sviluppati ne' diversi individui), i quali riposano sul cordone gracile, sono rinchiusi nella membrana vascolare, e rivolti verso l'interno. Un foglietto incostante, triangolare, il quale ricolma la vera estremità del calamus scriptorius, è detto Obex (sbarra) Ob (fig. 118): quei foglietti simmetrici che stanno più in alto, sono detti ponticolus, Pol (fig. 119) (ala pontis).

Gli ammassi di sostanza grigia, che noi abbiamo conosciuto come nuclei del cordone gracile e del cordone cuneiforme, ora diminuiscono rapidamente; subentra al loro posto un corpo speciale schiacciato, che aumenta rapidamente di volume, *Crst*, il corpo restiforme, al quale si unisce il fascio cerebellare del cordone laterale. Questo decorre, come fu già detto, all'esterno della radice ascendente del trigeminus, obliquamente in alto ed all'indietro. La struttura complicata del corpo restiforme può essere conosciuta soltanto per mezzo delle ricerche embriologiche, tuttavia si richiami l'attenzione sopra la maggior parte delle fibre, che, quali fibrae arcuatae internae, *X*, vanno verso quella regione che era prima occupata dal cordone posteriore, all'interno della sostanza gelatinosa e rispettivamente della radice ascendente del trigeminus, riunendosi nel punto in cui va formandosi il corpus restiforme (fig. 118, 119).

Il nucleo olivare, *No*, ha ora raggiunto il suo maggior sviluppo, per cui l'oliva si rende quivi evidente anche all'esterno: in dietro del nucleo olivare si presenta, nella formatio reticularis grisea, una massa grigia stretta allungata, detta oliva accessoria superiore o esterna *Oae* (Nucleu solivaris accessorius externus, superior; fig. 117, fino a 120).

Le radici dell'ipoglosso *XII*, le quali nascono dalle grosse cellule nervose situate nella parte interna della sostanza grigia centrale che giace sul pavimento del quarto ventricolo *NXII* (nucleo dell'ipoglosso, nucleo principale del *XII*), sono quivi nel loro maggior sviluppo (fig. 118, 119). Esse formano un limite netto fra la substantia reticularis alba e grisea, e passano in generale fra il peduncolo sagittale del nucleo piramidale (*Oaa*) ed il nucleo olivare, con il quale ultimo esse spesso stanno apparentemente in rapporto. In verità esse non fanno che attraversarlo, oppure decorrono in esso per un certo tratto nella direzione longitudinale della midolla oblungata e verso il midollo spinale, quindi piegano nuovamente nella primitiva direzione ed escono nel solco fra l'oliva e la piramide. Il nucleo principale dell'ipoglosso è ancora separato dalla superficie del ventricolo, da uno strato di fibre midollate sottili, che in gran parte decorrono in direzione longitudinale: esso all'interno, ed ancor più all'esterno, del nucleo dell'ipoglosso si rigonfia a mo' di clava *m* (fig. 119). Queste fibre spiegano la colorazione bianca, visibile ad occhio nudo, del triangolo dell'ipoglosso sul pavimento della fossa romboidale.

Proprio di fianco al rafe, subito sotto l'ependima, sta, da ultimo, la sezione ovale di un piccolo gruppo di cellule nervose, *Nfl* (fig. 119 fino 123), che è detto nucleus funiculi teretis, oppure eminentiae teretes (nucleus medialis).

Anche dalla sostanza grigia esterna del pavimento del quarto ventricolo *NX*, dove pure esistono numerose cellule ganglionari di mediocre grossezza, partono fasci fibrosi a guisa di raggi meno grossi che i fasci

dell'ipoglosso. Non ugualmente distinti in tutti i tagli, essi passano a lato ed in avanti della radice ascendente del glosso-pharyngeus attraverso la substantia reticularis grisea, intersecando spesso la sezione della radice ascendente del trigeminus *Va* (fig. 118 fino 120). Sono queste le fibre radicolari del nervus vagus e glosso-pharyngeus: per conseguenza la massa grigia suddetta, dalla quale in parte esse nascono, è detta pure nucleo principale del vagus e glosso-pharyngeus. Dalle grosse cellule nella substantia reticularis grisea, dal nucleus ambiguus *Na* si vede andare in dietro verso la superficie del ventricolo fibre sparse, delle quali molte in ultimo piegano in arco verso le radici del vagus e glosso-pharyngeus. Noi dobbiamo ritenere questi gruppi di cellule quale nucleo motorio del *IX* e *X* pajo (fig. 119 e 120). Altre di queste fibre si dirigono in dentro nel rafe.

Nei piani superiori (fig. 120 e 121) i tagli mutano la loro forma, da una parte per l'allargarsi e l'appiattirsi del quarto ventricolo, e dall'altra per il rapido ingrossare del corpus restiforme, il quale forma all'angolo postero-laterale una sporgenza sempre più crescente, mentre gli ultimi resti dei nuclei del cordone posteriore scompaiono completamente.

A quell'altezza alla quale le fibre radicolari dell'hipoglossus non sono più visibili (fig. 120) ha luogo un' inflessione ad angolo retto della radice ascendente del glosso-pharyngeus *IX a* nel piano orizzontale; essa quivi decorre parallela alle altre radici del glosso-pharyngeus, però è più grossa di esse, attraversa la radice ascendente del trigeminus e raggiunge la periferia in avanti del corpus restiforme *Srst.* Il nucleus ambiguus, quale luogo di origine delle fibre del glosso-faringeo, è ancora presente; le cellule del nucleus lateralis medius sono particolarmente evidenti dorsalmente all'oliva superiore.

Nel pavimento del quarto ventricolo è scomparso il nucleo dell'hypoglossus che stava al disotto di esso: del nucleo principale del *IX* e *X* nervo esistono ancora gli ultimi resti, però nel profondo, *NIX*; al contrario la regione che sta sotto alla fossa romboidale viene occupata da uno spazio grigio triangolare, la cui punta raggiunge la linea mediana (nucleo triangolare dell'acusticus), *VIII h.* Il principio di questo nucleo noi dovremmo già cercarlo nella fig. 119 in quella regione non indicata la quale va all'esterno *N*X fino *VIIIa.*

Nelle sezioni seguenti, esso mediante il suo sviluppo spinge nel profondo prima il nucleo del *IX* e *X* pajo, e può quindi (fig. 120) giàcche il nucleo del *XII* fa posto, spingersi fino alla linea mediana. All'esterno del nucleo triangolare dell'acusticus fin verso il corpus restiforme, a lato dei resti dei cordoni cuneati (fig. 115) appare una regione quasi rettangolare di fibre nervose midollate tagliate trasversalmente, con interposizione di sostanza grigia reticolare; essa è detta radice ascendente dell'acusticus (*Roller*) (fig. 119 fino 122). All' acusti-

sus appartengono da ultimo fasci fibrosi, che decorrono proprio sotto il pavimento del quarto ventricolo ed in fuori, al disopra del corpus restiforme, le striae medullares, *Stm*. Lungo il decorso di queste striae medullares stanno spesso disposti grandi o piccoli ammassi di sostanza grigia, i quali qualche volta possono produrre forti sporgenze nella regione del corpus restiforme (taeniola cinerea, tuberculum acusticum). Nei cervelli che hanno striae medullares bene sviluppate si può pure vedere come la maggior parte delle loro fibre pieghi in avanti subito prima della linea mediana e discenda al lato esterno del rafe verso le piramidi (nella fig. 120 ciò è debolmente pronunciato a lato di *Nft*).

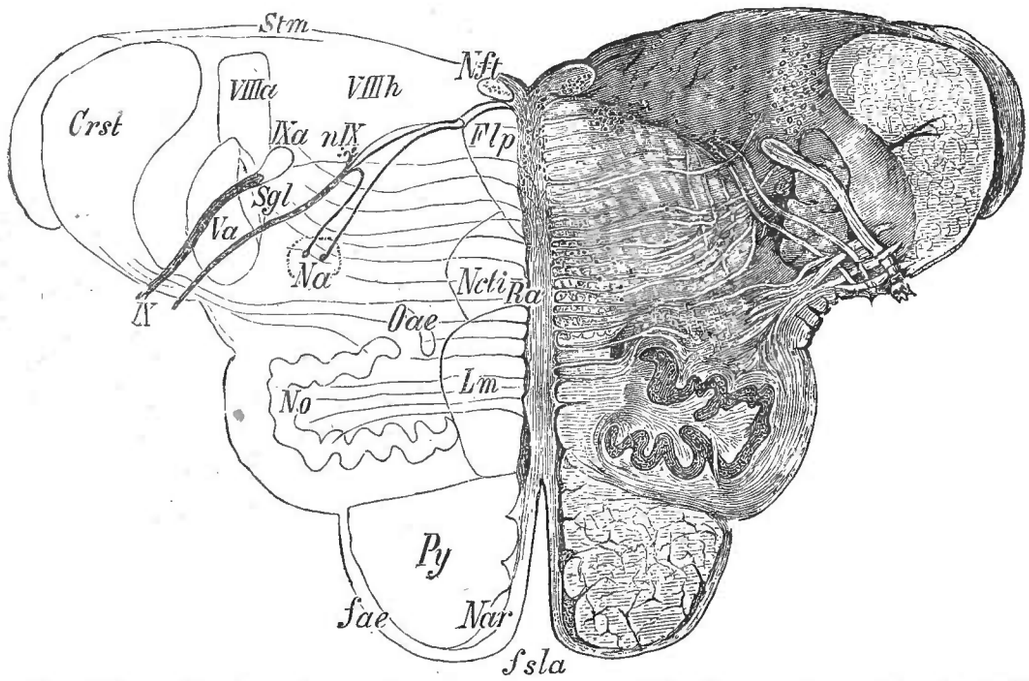

Fig. 120. — Corrispondente al taglio *g* della fig. 113. *Stm*, stria medul aris, *VIIIh* nucleo triangolare dell'acusticus, *IX* nervus glosso-pharyngeus, *n IX* nucleo del glosso-pharyngeus, *Flp* fasciculus longitudinalis posterior, *Ncti*, Nucleus centralis inferior.

Le sezioni trasverse delle piramidi, come pure della substantia reticularis grisea ed alba, rimangono quivi ancora pressochè uguali, però in quest'ultima i fasci posteriori, *Flp*, per conseguenza più vicini al pavimento del quarto ventricolo, cominciano a separarsi dai più anteriori, *Lm*, specialmente per questo, che nel mezzo del diametro antero-posteriore le fibre midollari ascendenti diventano sempre meno numerose, per cui viene a trovarsi sparsa più sostanza grigia (la quale verso la formatio reticularis grisea non è nettamente delimitata) fra le fibre longitudinali e trasversali, nucleus centralis di *Roller* (nucleus centralis inferior), *Ncti*. Il fascio posteriore più piccolo, proveniente in parte dai fasci fondamentali del cordone anteriore conserva fino al mesencefalo il suo posto a lato del rafe sotto il quarto ventricolo e rispettivamente sotto l'aquaeductus Sylvii; esso è descritto quale fascia

longitudinale posteriore *Flp* (fasciculus longitudinalis posterior). Il fascio anteriore più grosso, il prolungamento dello strato interolivare, il fascio

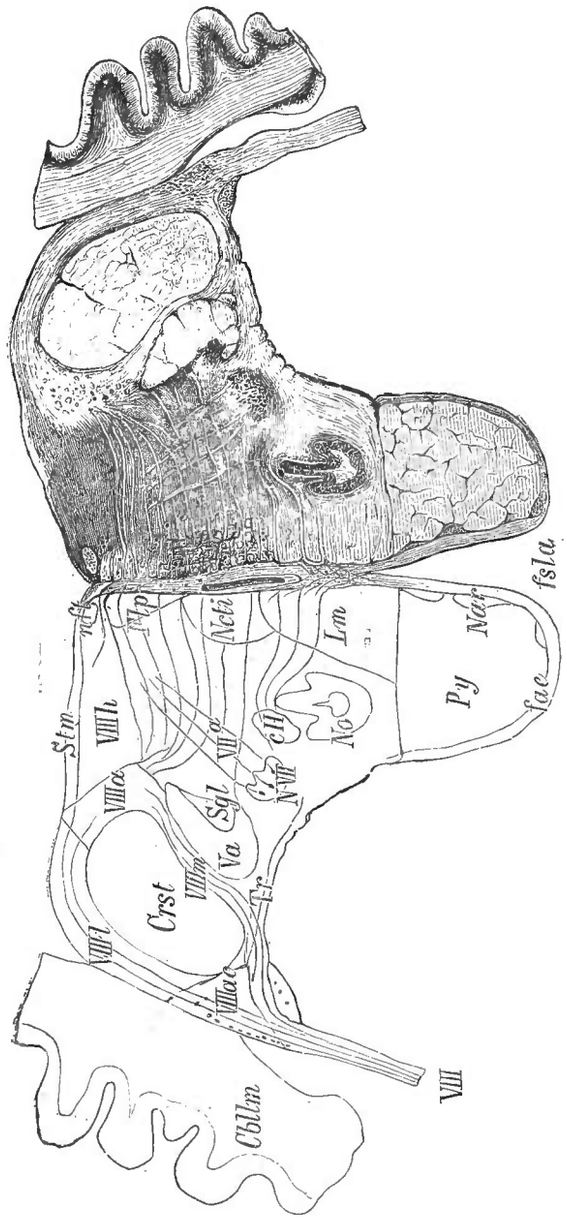

Fig. 121. — Sezione corrispondente al taglio *L* della fig. 113.

La radice ascendente del trigemino, *VIIa* fibre radicolari del nervus facialis, *VIII* nervus acusticus, *VIII a* radice ascendente dell' acusticus *VIIIac* nucleo accessorio dell'acusticus. *VIII h* nucleo triangolare dell'acusticus, *VIII l* via centrale dell'acusticus oppure parte superiore della radice esterna dell'acusticus, *VIII m* radice interna dell'acusticus, *Cbllm* cerebellum, *cH* via centrale della cuffia, *Crst* corpus restiforme, *fae* fibrae arcuatae externae, *Flp* fasciculus longitudinalis posterior, *fsla* fissura longiudinalis anterior, *Lm* lemnisco, *No* nucleus olivaris, *NVII* nucleo del facciale, *Py* piramide, *Ra* rafe, *Sgl* substantia gelatinosa, *Strm* striae medullaris, *Tr* corpus trapezoides.

del lemnisco *Lm* (lemnisco interno) mutano continuamente la loro posizione nel modo che si dirà più tardi.

In quelle sezioni che debbonsi (fig. 121) considerare come le ul-

time del cervello posteriore, che stanno quindi subito sotto il margine posteriore del ponte, non si vedono più che le parti più alte del nucleo olivare *No:* le piramidi *Py* hanno perduto un po' nel diametro trasversale, ed hanno guadagnato per ciò di una stessa quantità in quello antero-posteriore. Il nucleo triangolare dell'acusticus *VIIIh* conserva press'a poco lo stesso rapporto con le radici ascendenti dell'acusticus *VIIIa* e del trigeminus *Va*, come pure con il corpus restiforme *Crst.* Questo diventa più distinto che nella fig. 116, incrociato esternamente da fasci fibrosi importanti, i quali in verità appartengono all'acusticus, ma non debbono essere considerati come fibre radicolari (così dette radici laterali dell'acusticus *VIII*): essi rappresentano ben più una riunione del nucleo accessorio dell'*VIII* paio, che tosto descriveremo, con il cervello: la radice interna dell'*VIII* discende fra il corpo restiforme e la radice ascendente del trigeminus. Tanto nell'angolo fra la radice interna e la così detta esterna, come anche all'esterno od all'interno di tutte le radici, si presentano ammassi di sostanza grigia *VIIIac* (nuclei accessori dell'acusticus), per cui allora le radici del nervus acusticus si distinguono per la loro ricchezza in cellule nervose. Dal nucleus accessorius acustici si vede andare trasversalmente in dentro alcune fibre (*Tr*): è questo il principio del corpus trapezoides, il quale raggiunge un completo sviluppo soltanto nelle sezioni seguenti.

La distinzione fra il fascio longitudinale posteriore ed il lemnisco per mezzo del nucleus centralis inferior, *Ncti*, si fa sempre più evidente.

Già più in basso dopo la scomparsa del nucleo del cordone laterale, il gruppo di grosse cellule nervose che nelle sezioni inferiori formava il nucleo del vagus e glosso-pharyngeus aumenta in grossezza, e subito che le ultime radici del glosso-pharyngeus sono unite, le sottili fibre che partono da questo gruppo di cellule per portarsi in dietro, appartengono ad un altro nervo motore, il nervus facialis. Noi dunque incontriamo già qui l'estremità inferiore del nucleo del facialis, *N VII*, il quale non è altro che il prolungamento del nucleus ambiguus e quindi, indirettamente, dei gruppi cellulari del corno anteriore del midollo spinale.

Se noi continuiamo in ugual modo i tagli andando verso l'alto, allora noi otteniamo nella regione del cervello posteriore un anello, la cui metà superiore è formata dal cervelletto e quella inferiore dal ponte; attraverso questo anello, e invero con la sua metà ventrale organicamente sviluppata, passano i prolungamenti della maggior parte degli organi già descritti nelle sezioni che precedono: naturalmente devesi qui eccettuare il corpus restiforme, destinato al cervelletto e che penetra in esso. Anche le piramidi prendono un posto speciale, quando esse attraversano la sostanza della metà ventrale dell'anello (il ponte). Si consiglia di non comprendere nel taglio, di cervelli umani, il cervelletto: la miglior cosa si è di staccarlo, già prima dell'indura-

mento, dal cervello in corrispondenza del braccio del ponte, lasciando fra le braccia congiuntive soltanto la lingula. Al contrario nelle scimmie e negli animali inferiori il cervelletto deve essere compreso nel taglio (paragona fig. 127).

Quindi noi astrarremo dal cervelletto che descriveremo più tardi a parte.

La grande differenza che intercede fra una sezione praticata nelle vicinanze del margine inferiore del ponte (fig. 122) e quelle superiori del cervello posteriore, è data dall'apparire del ponte, *Po*. Esso si caratterizza per grossi fasci fibrosi, i quali, uscendo dal cervelletto, decorrono trasversalmente nella metà inferiore della sezione, oltrepassando la linea mediana, e racchiudendo in sè ammassi irregolari di sostanza grigia grandi e piccoli, detti nuclei del ponte. Per conseguenza in tutta l'altezza del ponte si possono sempre distinguere in una sezione trasversale due parti soprastanti, nettamente divise fra di loro, cioè una metà inferiore ed una superiore.

Quest'ultima contiene il diretto prolungamento delle parti costituenti del cervello posteriore (eccettuate le vie piramidali): nella metà anteriore noi troviamo a lato delle parti proprie del ponte, il prolungamento cerebrale delle piramidi, *Py*. La metà posteriore è anche detta sezione della cuffia, per il fatto, che una gran parte delle fibre longitudinali ivi decorrenti, più in sù, passa nella cuffia del peduncolo cerebrale.

Sul margine esterno della fig. 122 (come pure nella fig. 123 e 125) si vede la linea di divisione artificialmente condotta nel peduncolo del ponte e nel cervelletto. Sotto il pavimento del quarto ventricolo sta ancora il nucleo triangolare dell'acusticus, *VIIIh*, che comincia già ad impiccolire: al suo lato nella radice ascendente dell'acusticus, *VIIIa*, la sostanza reticolare diventa sempre più compatta e si fa più evidente (specialmente negli animali) per grandi cellule ricche di prolungamenti; ond'è che questa parte è anche detta nucleo dell'acusticus a grandi cellule (nucleo di Deiters). La radice interna dell'acusticus *VIIIm*, partendo dal nucleo dell'acusticus a grandi cellule e dall'angolo inferiore esterno del nucleo principale, esce dal margine esterno del ponte *VIII*, passando fra il corpus restiforme, *Crst*, e la radice ascendente del trigeminus, *Va*. Il nucleo accessorio dell'acusticus, *VIIIac* sta qui sulla convessità del corpus restiforme ed un po' più in basso di esso è ancora distintamente attraversato dalla radice esterna, *VIIIl*. Da ultimo partono pure da questo gruppo cellulare quelle fibre trasversali, che noi abbiamo già descritto nelle regioni precedenti, fig. 117, proprio al loro primo manifestarsi che formano in gran parte il corpus trapezoides, *Tr*.

Nella regione esterna della formatio reticularis ora spicca sempre più il nucleo del facciale, *N VII*, ed in vero in forma di gruppi ce-

lulari rotondeggianti, dai quali si vedono raggiare singole fibre midollate riunite in piccoli fasci, *VIIa*, in direzione posteriore ed interna,

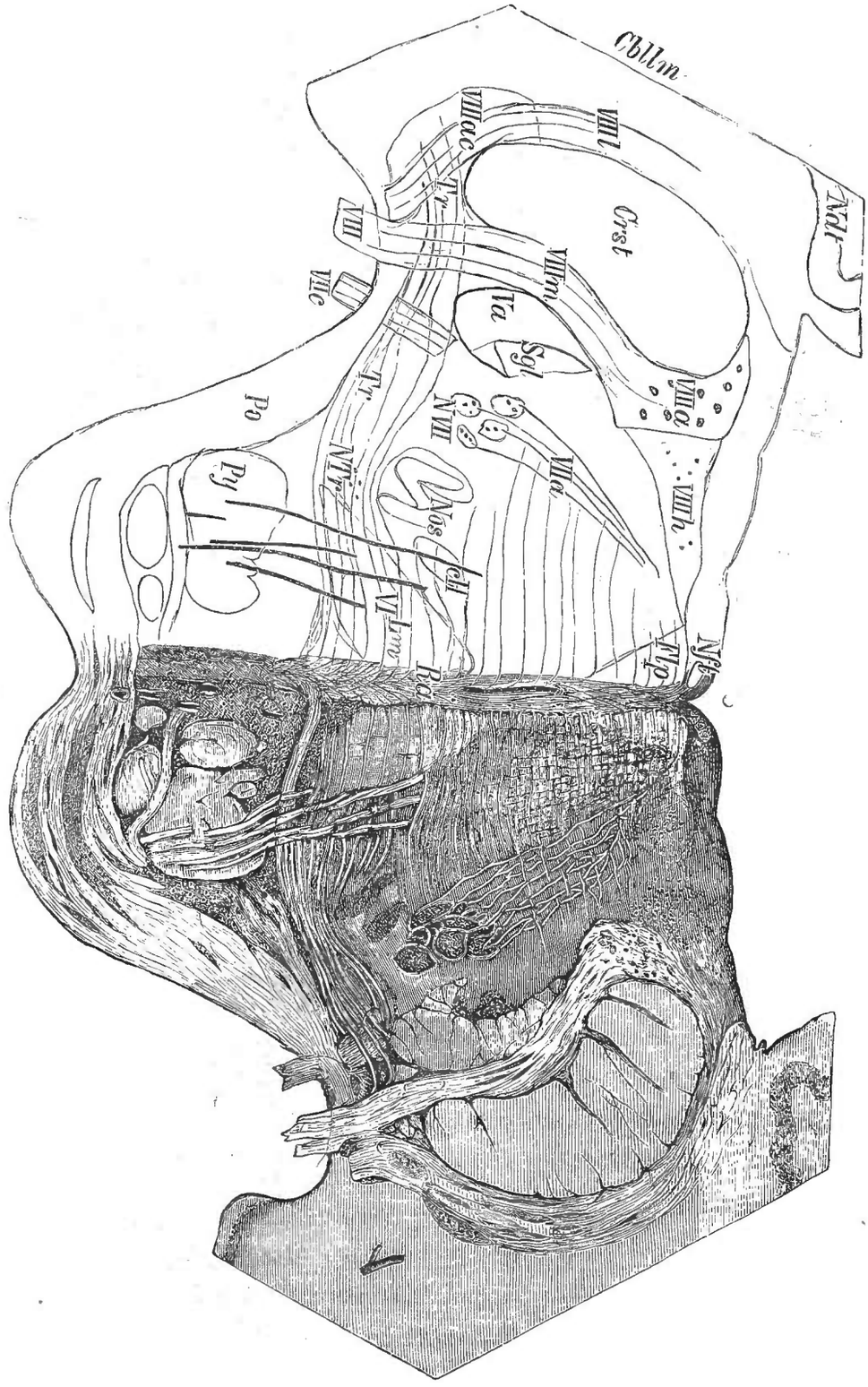

Fig. 122. — Sezione corrispondente al taglio i fig. 109. *Ndt* nucleus dentatus cerebelli. *VIIIa* radice ascendente dell'acusticus e nucleo a grandi cellule dell'acusticus. *Nos* nucleus olivaris superior, *Vl* fibre radicolari del nervus abducens, *VII* tronco del facciale *NTr* nucleus trapezoides, *Pq* fibre del ponte.

ed apparentemente verso il fascio longitudinale posteriore. Poichè esse decorrono contemporaneamente anche un po' verso l'alto, così soltanto

le sezioni seguenti potranno convincere che qui si ha a che fare col nucleo d'origine e le fibre radicali del nervus facialis. Noi però troviamo queste fibre ancora una volta nello stesso taglio, quando esse, dopo tortuoso cammino, ricompariscono quale fascio compatto nelle vicinanze della radice ascendente del trigeminus, all'interno di essa e dell'acusticus, ed attraversano le fibre del ponte in direzione obliqua: è questa la radice del nervus facialis, *VIIc.* La radice dell'acusticus si distingue dunque dalla radice del facialis per questo, che la prima va verso il suo punto di uscita all'esterno, la seconda all'interno della radice ascendente del trigemino.

Mentre nei tagli praticati nelle parti inferiori del ponte, tutte le fibre di questo circondano ancora le piramidi, più in alto si cacciano fra queste ed il lemnisco, *Lm.* Più oltre singoli gruppi di sostanza grigia si insinuano pure nei cordoni rotondi delle piramidi, in principio ancora compatti; finalmente quanto più noi procediamo in alto, tanto più numerosi diventano i fasci orrizzontali che intersecano le piramidi, o che si dispongono in dietro di esse. Per tal modo la sezione trasversa del territorio del ponte (con esclusione della cuffia) si divide in tre piani sovrastanti l'un l'altro. Quelle fibre trasversali del ponte che decorrono in avanti delle piramidi possono esser chiamate fibre superficiali del ponte (stratum superficiale pontis); quelle invece situate indietro fibre profonde (stratum profondum pontis); da ultimo si possono chiamare medie quelle che attraversano i fasci piramidali (stratum complexum). Nell'uomo il ponte è più sviluppato che negli animali: per conseguenza noi vediamo che in essi, di regola, anche una gran parte del corpus trapezoides non è coperta dalle fibre del ponte, e giace libera alla faccia anteriore della midolla oblungata, occupando uno spazio trapezoide, dal margine del cervelletto sino alle piramidi.

Nella fig. 122 noi vediamo ancora un certo numero di fasci di mediocre grossezza costituiti di grosse fibre nervose, che attraversano in sezione postero-anteriore una parte della sezione della cuffia, del lemnisco, del corpus trapezoides e delle piramidi, *VI* senza che si possa quivi riconoscere il loro principio e la fine. Sono queste le fibre radicolari del nervus abducens, che noi seguiremo nei tagli seguenti (fig. 123), fino al suo nucleo d'origine situato più vicino al cervello, mentre la sua uscita dalla medulla oblungata avviene appunto sotto il ponte in una sezione che qui non è rappresentata (fra le fig. 121-122).

Fra le radici del nervus abducens ed il nucleo del facialis appare un corpo non bene delimitato, della grossezza di quest'ultimo, l'oliva superiore, *Nos.* Questa si caccia per così dire dalla faccia superiore nel corpus trapezoides e in questo punto rende più compatti i suoi sottili fasci. La concavità che ne risulta, e nella quale si adagia l'oliva, può facilitare la ricerca ed il riconoscimento di questo corpo. Le cellule nervose sparse quivi fra i fasci del corpus trapezoides costituiscono il

nucleo trapezoide, *Ntr*. Le fibre di quello raggiungono il rafe dopo di aver attraversato in sottili fasci il lemnisco.

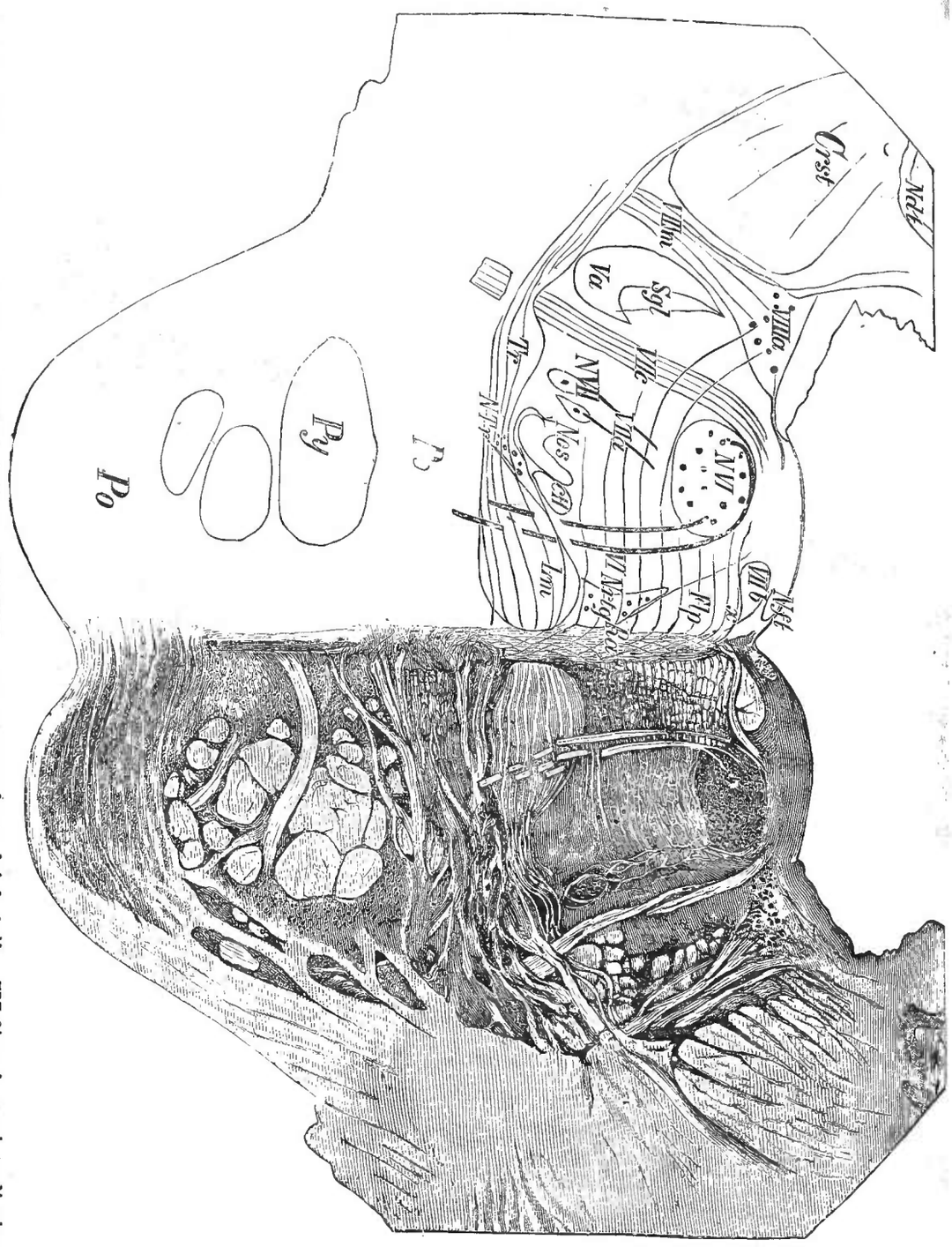

Fig. 123. — Corrispondente al taglio *k* della fig. 113 *VIIb*, tronco ascendente del facialis, *VI* fibre incrociate di rinforzo del nervus facialis, *N VII*, nucleo del nervus abducens, *Ntrg*, nucleus reticularis tegmenti.

In dietro, sopra le fibre del ponte, astraendo dalle fibre del corpo trapezoide decorrenti trasversalmente, stanno l'una a lato dell'altra numerose formazioni che noi abbiamo già imparato a conoscere; volendole ora ricordare in ordine, andando dalla linea mediana verso i lati, noi abbiamo: 1.° Il rafe, 2.° il lemnisco, 3.° le radici dell'abducens, 4.° il nucleo del trapezio, 5.° l'oliva superiore, 6.° il nucleo del fa-

cialis, 7.° la radice del facialis, 8, la radice ascendente del trigeminus, 9.° la radice interna dell'acusticus, 10.° il corpus restiforme, 11.° 12.° la radice esterna dell'acusticus con i nuclei accessori dell'acusticus.

Al margine interno dell'oliva superiore si trova una piccola sezione trasversale *cH*, la quale di regola non spicca molto, fascio centrale della cuffia (*Bechterew Flechsig*), le cui fibre verrebbero dall'oliva inferiore.

Nei tagli seguenti il lemnisco (fig. 123) si estende già più in direzione trasversale in corrispondenza del margine posteriore del ponte mentre il suo diametro antero-posteriore decresce. Esso è attraversato nel modo su descritto dai piccoli fasci trasversali del corpus trapezoides.

Come nei tagli precedenti, ma riunite in fasci più piccoli, si vede penetrare nel rafe delle fibre arcuate, per tutta la regione della cuffia fino al pavimento del quarto ventricolo (*Flp*), quindi anche attraverso i fasci longitudinali posteriori. Quivi è necessario andar cauti per non confondere i fasci longitudinali posteriori con una sezione trasversale ovale di fibre nervose midollate, VII *b*, la quale si insinua per piccolo tratto fra la superficie del ventricolo e il detto fascio. Essa però si distingue facilmente dal fascio longitudinale posteriore per ciò, che non è attraversata da fibre arciformi; inoltre è meglio circoscritta da ogni lato: è detta branca ascendente della radice del facialis. La maggior parte delle fibre che dal nucleo del facialis (il quale quivi comincia già ad impiccolire) vanno verso il rafe, VII *a*, si riuniscono successivamente in questo cordone nervoso sotto il pavimento del ventricolo a lato della linea mediana, quindi si dirigono insieme in direzione longitudinale verso il cervello. Da ultimo noi troviamo in questo taglio all'esterno del nucleo del facialis il tronco uscente del facialis, VII *c*, in maggior estensione. Si è dunque trovata tre volte la radice del facialis, VII *a,b,c* nel suo tragitto dal nucleo al punto di uscita, senza che si sospettasse la connessione di questi tre tratti.

A lato del nucleo del facialis, un po' in avanti ed all'interno di esso, sta nell'infossamento già noto del corpus trapezoidales, la oliva superioris, quivi in forma di un sottile nastro diretto obliquamente e più o meno arcuato.

A lato dell'oliva si vede il fascio centrale della cuffia in generale leggermente marcato e più lungi i fasci del nervus abducens, che vanno verso il rafe in arco leggermente convesso, finchè essi non abbiano raggiunto il margine interno di una massa grigia rotondeggiante non lungi dal pavimento del quarto ventricolo, *N VI* (nucleo dell'abducens). In conseguenza del loro decorso diretto obliquamente in basso noi troviamo in questa sezione le radici dell'abducens in una parte soltanto del loro decorso.

Resta a dire di questo taglio, chè anche qui si vede la radice interna dell'acusticus, la quale passa fra la radice ascendente del trigeminus ed il corpus restiforme, come pure la sua origine dal nucleo

a grandi cellule, mentre il nucleo accessorio dell'VIII paio è già scomparso. Però il corpus restiforme comincia, tosto che esso è libero, dai margini della radice esterna dell'acusticus, a raggiare esternamente nel cervelletto. A lato del rafe, fra il lemnisco ed il fascio longitudinale posteriore stanno un po' lungi, nella formatis reticularis, cellule ganglionari sparse; nucleus reticularis tegmenti, *Nrtg*.

Nel taglio seguente (fig. 124) il nervus acusticus manca già completamente. Nella sezione trasversale della radice ascendente del trigeminus appaiono ammassi di sostanza grigia, piccoli, rotondi, che costituiscono il principio del nucleo sensitivo del trigeminus, che noi

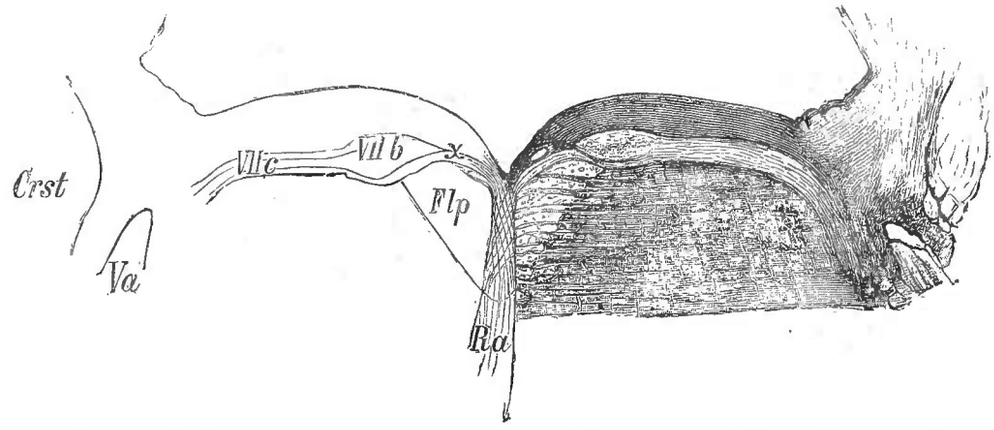

Fig. 124. — Sezione corrispondente al taglio *l* della fig. 113. Inflessione del tronco ascendente del facialis nel tronco di uscita. *VIIb* peduncolo ascendente e *VIIc* peduncolo di uscita della radice del facciale. *X* rinforzo incrociato al faciale. *Crst* corpo restiforme. *Ra* rafe.

vedremo in completo sviluppo soltanto nei tagli seguenti: per conseguenza anche di questo taglio fu designato soltanto quella parte che giace subito sotto il pavimento del ventricolo, onde mostrare il rapporto della radice di uscita del facialis con il tronco ascendente. Si vede quivi come le fibre radicolari del nervus facialis pieghino dalla direzione verticale in quella orizzontale, finalmente si vede assai bene le fibre di rinforzo *X*, che il nervus facialis riceve dall'altro lato.

Noi arriviamo ora nel vero territorio di origine del nervus trigeminus (fig. 125). Il taglio ci mostra il fascio longitudinale posteriore *Flp*, spinto di nuovo in alto al posto conveniente sotto il pavimento del quarto ventricolo; il lemnisco, *Lm*, si estende sempre più verso l'esterno, fino a raggiungere l'oliva superiore in corrispondenza della sua estremità superiore. All'esterno di quest'ultima sta il territorio del trigeminus. Quei piccoli ammassi di sostanza grigia, che furono già descritti più in basso nella sezione trasversa della radice ascendente del trigeminus, sono diventati più numerosi e grossi, e formano, ora, il nucleo sensibile del trigeminus, *NVs*. Quivi si vede che le fibre della radice ascendente ed i fasci provenienti dai nuovi gruppi cellulari riuniti ai grossi fasci della radice sensibile del trigeminus, vanno da que-

sto punto obliquamente in avanti (ed anche in alto, per cui sono tagliati obliquamente) attraverso la parte più interna del peduncolo del ponte, *Vs*.

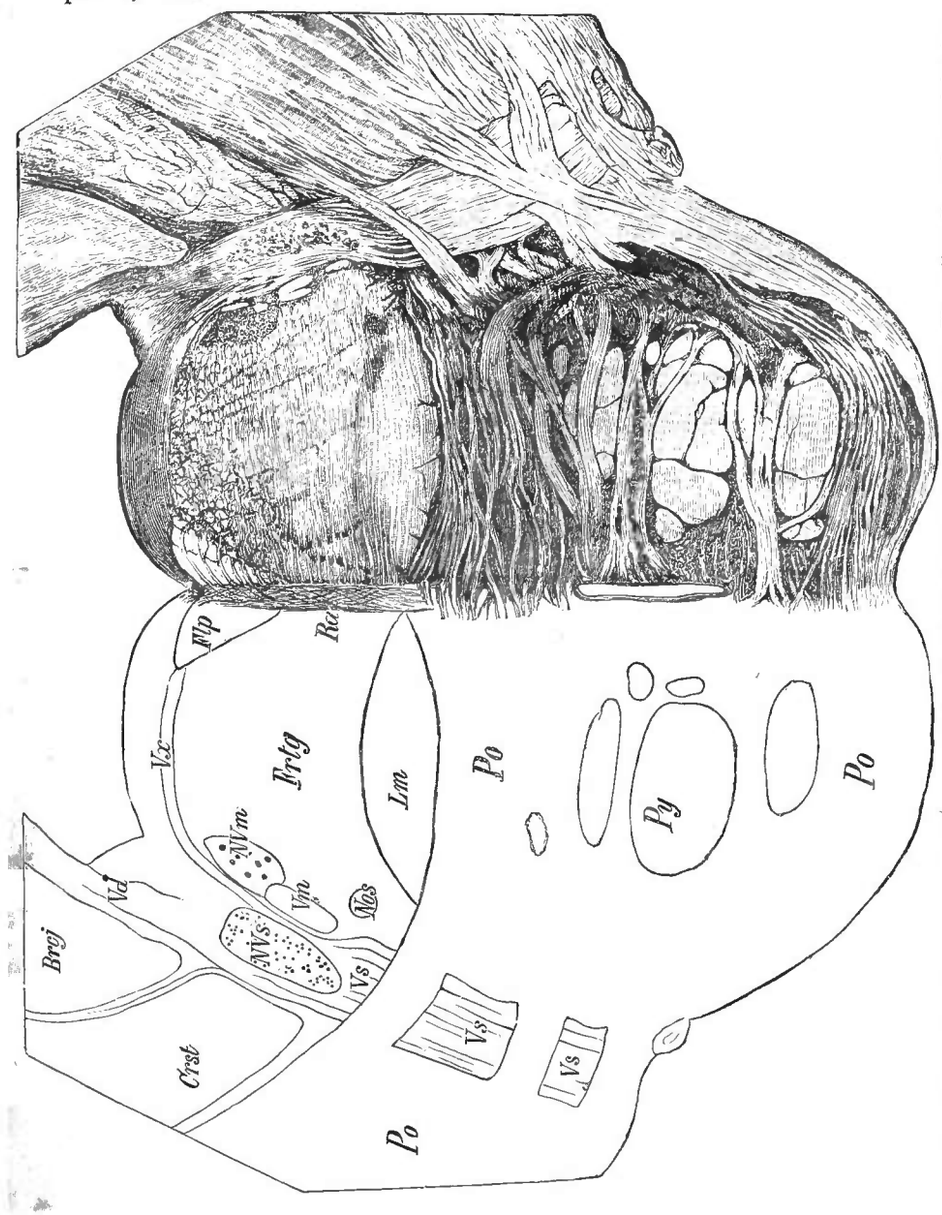

Fig. 125. — Corrispondente al taglio *m*. della fig. 113 *Brcj*. Brachium conjunctivum, *Vd* radice discendente del trigeminus, *Vx* radice incrociata del trigeminus, *NVs* nucleo sensibile del trigeminus, *Vs* radice sensibile del trigeminus, *NVm*, nucleo motorio del trigeminus, *Vm* radice motoria del trigeminus, *Nos* estremità cerebrale del nucleo olivare superiore, *Frtg*, regione della cuffia.

All'indentro del nucleo sensibile sta una massa grigia compatta rotonda. *NVm* (nucleo motorio del trigeminus) con grosse cellule nervose. Fra i due nuclei si può seguire un fascio di fibre proveniente in arco dal rafe, *Vx*, il quale rappresenta un'origine incrociata del trigeminus

Dall'estremità anteriore del nucleo motorio parte un certo numero di fasci tagliati in direzione assai obliqua, che si compongono di grosse

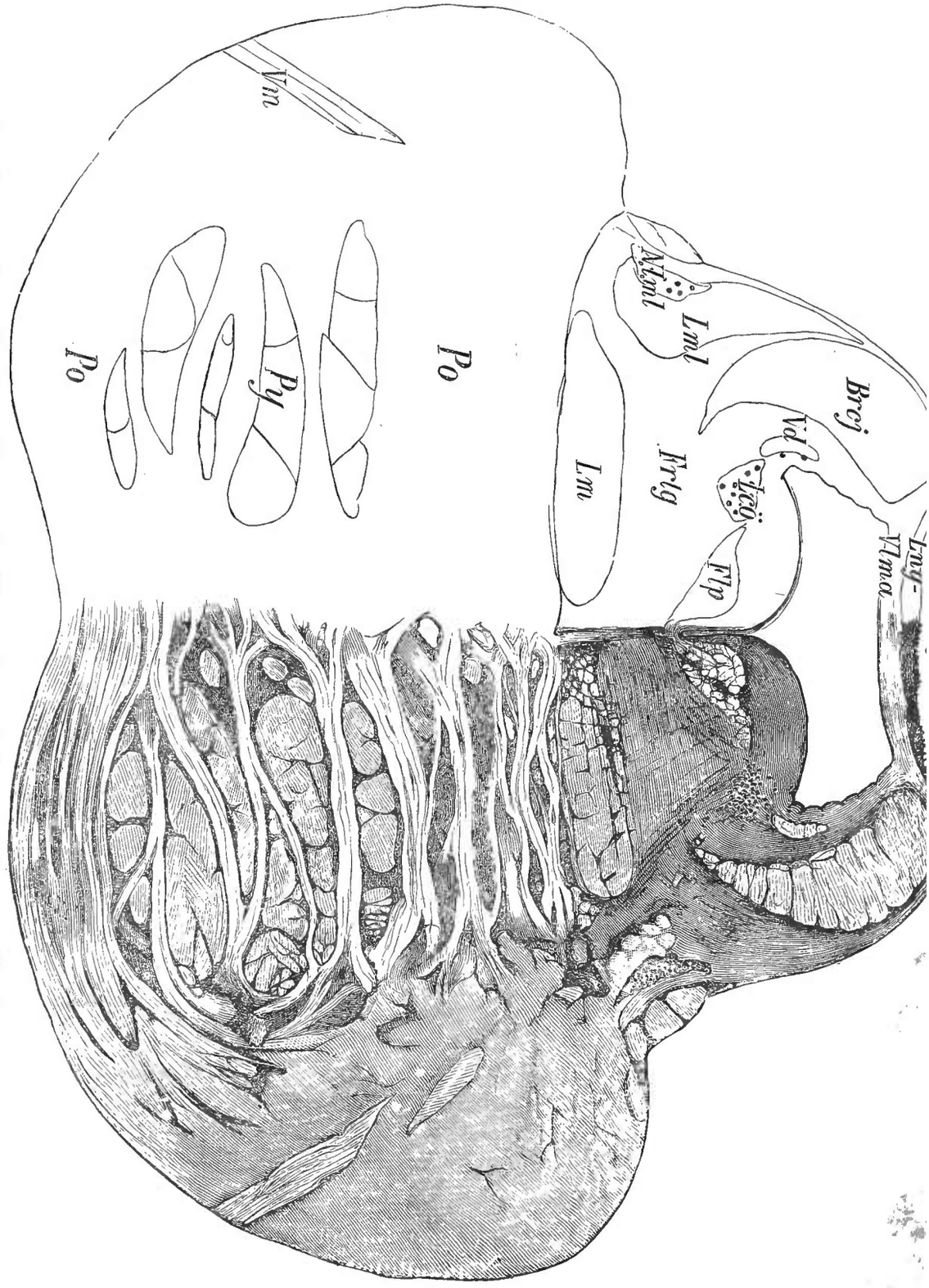

Fig. 196. — Corrispondente al taglio *n* della fig. 112. *Vma.* velum medullare anterius. *Lmg* lingula. *Lgl* lobus gemularis. *Lml*

fibre, e quindi spiccano assai per la loro tinta bianca; sono questi i fasci radicolari motorî del trigeminus che escono un po' più in alto, *Vm.*

La radice del trigeminus raggiunge un ulteriore ingrossamento per mezzo delle fibre che discendono dalla regione del ventricolo laterale: esse però sono bene visibili soltanto nei tagli praticati più in alto: radice discendente del trigeminus, *Vd.*

Sul margine esterno del taglio si osserva che il corpus restiforme penetra già completamente nella massa midollare centrale del cervelletto; per compenso appare all'interno, al disopra di esso, una grossa sezione trasversale di fibre midollate: essa ha la forma di una mazza ricurva (nella fig. 125 la parte superiore della massa è tolta, nella fig. 126 però può vedersi tutta la sezione trasversa di questo fascio), la quale con la sua estremità discende in avanti del cervelletto e più oltre in alto, tostochè il nervus trigeminus fa posto, si caccia nella regione della sezione trasversale della cuffia: il brachium conjunctivum *Brcj* (Brachium conjunctivum, peduncolo cerebellare superiore, Brachium cerebelli ad cerebrum).

Tosto che il nervus facialis e il nervus abducens sono scomparsi, tutta la sezione trasversale all'esterno del rafe fino al trigeminus, la formatio reticularis tegmenti, la regione della cuffia, è attraversata uniformemente da fibre arciformi non più bene pronunciate, e si impiccolisce assai nei tagli seguenti.

Benchè la sezione trasversa del ponte sia ancora assai estesa nei tagli seguenti (fig. 126 128), tuttavia nella direzione scelta del taglio il brachium conjunctivum e per conseguenza l'entrata del ponte nel cervelletto non sono più interessati; quindi non si vedrà più neanche il taglio esterno ivi artificialmente annesso.

Il lemnisco interno, *Lm*, ora è spinto (fig. 126) molto vicino al margine esterno della regione, mentre che il brachium conjunctivum, la cui estremità è manifestamente ricurva in dentro, è disceso. Il quarto ventricolo diventa sempre più stretto, finchè esso si restringe completamente nell'aquaeductus Sylvii. *Aq.* (fig. 128, 132). La copertura del ventricolo è quivi innanzi tutto rappresentata dal velo midollare anteriore, *Vlma*, con la lingula cerebelli, *Lmg.*

Fra il ponte ed il brachium conjunctivum rimane verso il margine esterno uno spazio quasi triangolare: esso è ricolmato in gran parte da fibre midollate, *Lml*, le quali si dirigono obliquamente in alto, circondano il brachium conjunctivum quale stretto orlo e finalmente entrano per piccola parte nel velo midollare anteriore, mentre noi possiamo quivi seguire la più gran parte di esse più oltre nelle eminenze quadrigemine. Questi fasci sono proprio quelli che costituiscono il lemnisco visibile dall'esterno; per conseguenza ad essi innanzi tutto si conviene questo nome, poichè anche ad essi era destinato in origine. Si possono dire lemnisco esterno per distinguerli da quei fasci del lemnisco che abbiamo seguito dal midollo spinale verso l'alto e che debbonsi dire lemnisco interno. Della varia ed imbrogliata nomenclatura dei fasci del lemnisco parleremo a lungo più tardi.

Nella regione triangolare descritta del lemnisco esterno meritano pure attenzione singoli gruppi di cellule ganglionari, che probabilmente servono quale punto d'origine ad una parte di queste fibre del lemnisco, e quindi debbonsi chiamare nuclei lemnisci lateralis, *Nlml.*

All'esterno del fascio longitudinale posteriore sta un gruppo di cellule ganglionari fortemente pigmentate, le quali per la loro spiccata colorazione possono già vedersi ad occhio nudo, substantia ferruginea o locus coeruleus. *Lcö.* All'esterno di questo e un po' indietro, sempre in corrispondenza dell'angolo laterale del quarto ventricolo, si osserva la sezione trasversa di un fascio stretto, allungato nella direzione antero-posteriore, è la radice discendente del trigeminus, *Vd.*

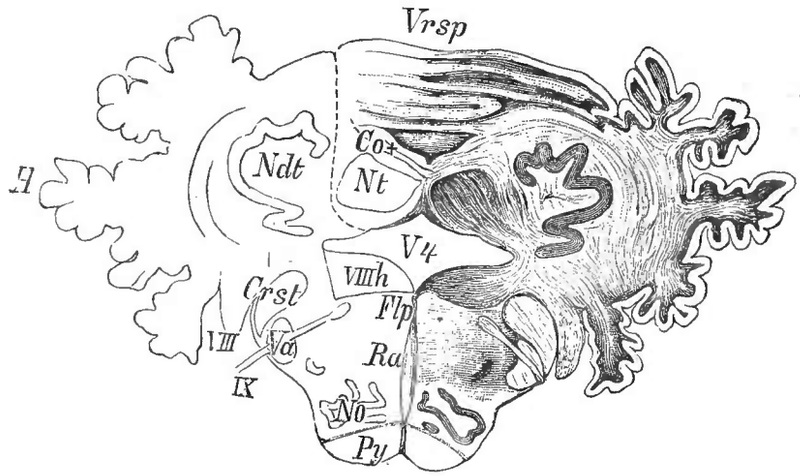

Fig. 127. — Taglio trasversale attraverso il cervelletto e la midolla oblungata di una scimmia, Ingrandito due volte.

H. emisferi del cervelletto, *Vrsp* verme superiore, *Ndt* Nucleus dentatus, *Nt* nucleus tecti, *CO* commessura incrociata, V_4 quarto ventricolo, *Crst* corpus restiforme, *Py* Piramide, *Flp* fasciculus longitudinalis posterior. *Ra* rafe, *No* nucleus olivaris, VIII nervus acusticus, VIII *h* nucleo principale dell'acusticus. IX nervus glosso-pharyngeus, *Va* radice ascendente del trigeminus.

Le fibre arciformi che intersecano la formatio reticularis tegmenti diventano più rare, sopra tutto si vede che il lemnisco interno non è più attraversato da esse. Poichè il solco mediano del quarto ventricolo si affonda sempre più, le fibre arciformi, specialmente le più posteriori, debbono piegare molto in avanti, prima di raggiungere il rafe. Sul margine esterno del ponte si può ancora incontrare le fibre della radice motrice del trigeminus, *Vm*, poco prima della sua uscita.

Quantunque nei tagli superiori resti compresa ancora la parte superiore del ponte, tuttavia essi bebbonsi già riferire al mesencefalo, poichè le origini dei nervi che ivi appaiono appartengono senza dubbio ad esso.

Noi però dobbiamo parlare ancora di quella parte del cervello posteriore che noi abbiamo finora lasciato in disparte, cioè il *cervelletto.*

A cagione della grossezza dell'organo si può utilizzare il cervelletto di scimmia per la preparazione dei tagli, oppure sezionare il cervel-

letto umano in modo che si conduca attraverso ad esso due tagli sagittali, di cui uno corrisponde al margine esterno del ponte, mentre che il secondo (sull'altro lato) deve cadere circa 1 cm. 1 $^1/_2$ cm. dalla sporgenza più esterna di quest'organo. In questo modo si ottiene completamente il nucleo midollare di un emisfero, e dell'altro lato ciò che basta per conoscere i rapporti nelle vicinanze del piano mediano. Noi quivi ci limiteremo a studiare una sezione trasversale praticata circa nel mezzo del cervelletto subito in dietro del corpus trapezoides (fig. 127).

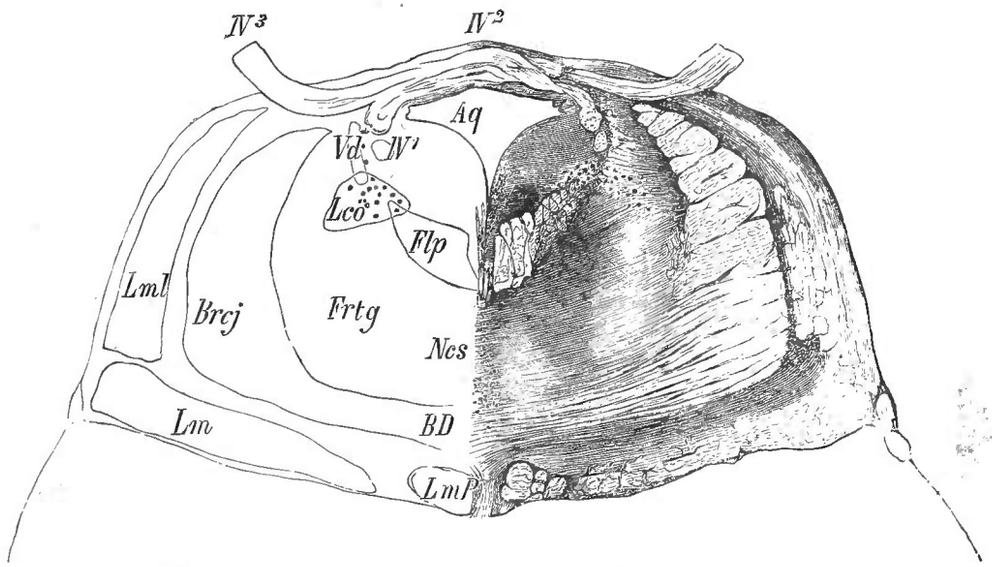

Fig. 128. — Sezione corrispondente al taglio *o* della fig. 113. IV 1 fasci radicolari discendenti del nervus trochlearis, IV 2 incrociamento del nervus trochlearis. IV 3 uscita del nervus trochlearis. *Aq* Aquaeductus Sylvii *Ncs* nucleus centralis superior, *LmP* fascio che va dal lemnisco al piede del peduncolo cerebrale. *BD* principio dell'incrociamento del Brachium conjunctivum. Brcj. Brachium conjunctivum.

Nella linea mediana sta il verme superiore *Vrsp*, ed in vero un certo numero di circonvoluzioni sovrapposte: il verme inferiore in avanti non si protende tanto per conseguenza la vôlta del quarto ventricolo, *V4*, quivi non è più formata di sostanza corticale grigia. Lateralmente stanno i due emisferi, *H*, con i loro lobi rivestiti ovunque dalla corteccia grigia.

Delle masse grigie centrali noi vediamo: 1.° nel verme, il grosso nucleo del tetto, quasi cuneiforme, *Nt*, che si avanza con la sua estremità fin quasi alla linea mediana: 2° negli emisferi, il corpus dentatum cerebelli, *Ndt* (nucleus dentatus, Corpus rhomboideum), il cui ilo quivi è rivolto in dentro ed in avanti (Il nucleo globoso e il turacciolo sono bene sviluppati soltanto nell'uomo).

Dei fasci fibrosi sono visibili specialmente quelli che oltrepassano la linea mediana in dietro del nucleo del tetto e formano una parte

della grande commessura crociata, *Co.* Però alcune di queste fibre si insinuano fra i due nuclei del tetto, formano quivi una specie di rafe e dopo l'incrociamento decorrono probabilmente in direzione sagittale (in alto od in basso ?). All'esterno del corpus dentatum si osservano archi fibrosi bianchi, concentrici, assai evidenti.

Se noi ora cominciamo la descrizione del mesencefalo con il taglio rappresentato nella fig. 128, ciò succede perchè il nervus trochlearis, appartenente al mesencefalo, prende quivi la sua origine: si vede distintamente che le sue fibre s'incrociano con quelle dell'altro lato nella vôlta dell'Achquaeductus Sylvîi. Alcuni fasci obliquamente o trasversalmente sezionati, *IV*, all'interno della radice discendente del trigeminus *Vd*, appartengono al nervus trochlearis: sono i suoi fasci radicolari che dal nucleo d'origine, situato più in alto, vanno all'incrociamento. In dietro del fascio longitudinale posteriore appare quivi, vicino al rafe, una massa più scura, rotonda (non designata con lettere nella figura), che contiene molte piccole cellule nervose, e che sembra essere essa pure un punto d'origine del Nervus trochlearis (nucleo trocleare posteriore o di Westphal). In alto il nucleo, già descritto, del nervus troclearis (nucleo anteriore), si unisce immediatamente a questo gruppo cellulare. All' esterno ed in basso dell'Aquaeductus si succedono in modo invariabile la sezione della radice del trigeminus, Vd, il locus coeruleus, *Lcö*, ed il fascio longitudinale posteriore, *Flp*.

Il lemnisco esterno, *Lml.* si adagia in fuori del brachium conjunctivum, *Bcrj*, la cui estremità anteriore piega quasi ad angolo retto verso la linea mediana; le prime fibre raggiungono già quest'ultima, per incrociarsi con quelle dell'altro lato, e costituire così il principio dell'incrociamento del brachium conjunctivum *BD*. Questo mostra anche in tutti i tagli seguenti la tendenza ad avvicinarsi alla linea mediana, mentre che il lemnisco interno *Lm.* si porta all'esterno nella direzione opposta, allontanandosi dal rafe. Soltanto i fasci più esterni del lemnisco, *LmP*, restano quali sezioni rotondeggianti in dietro delle fibre del ponte. Quelle cellule nervose, che furono trovate nelle vicinanze del rafe, fra il fascio longitudinale posteriore e l'incrociamento del brachiun conjunctivum, sono dette nucleus centralis superior *Ncs*. I due fasci sezionati trasversalmente, alla periferia, fra il ponte ed il lemnisco, costituiscono il ponticulus.

I fasci del nervus trochlearis, come mostrano i tagli seguenti (fig. 129), prendono il loro punto di partenza in massima parte da una massa grigia rotonda, *NIV*, la quale giace in parte in una concavità situata sul margine posteriore del fascio longitudinale posteriore, (nucleo trocleare anteriore). Quivi il taglio interessa già le eminenze quadrigemine posteriori, *Qp*, la loro riunione nella linea mediana passa come ponte sull'aquaeductus, *Aq*, il quale sul suo pavimento possiede un solco pro-

fondo. Nel centro dell'eminenza quadrigemella sta una massa grigia ovale, non molto distinta (nucleo dell'eminenza quadrigemina), *NQp*, al cui lato esterno si riconosce ancora i fasci del lemnisco esterno, *Lml*;

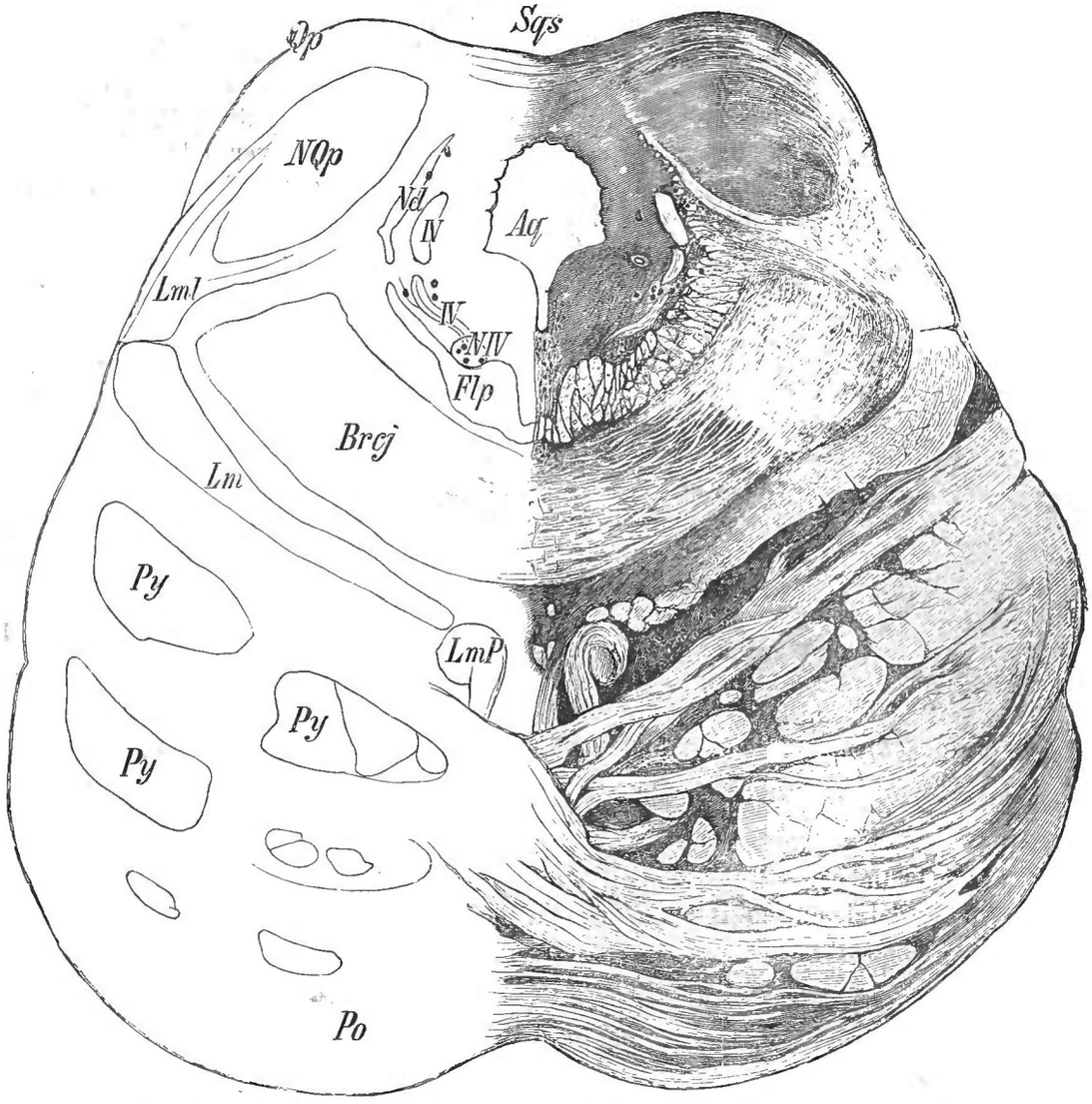

Fig. 129. — Taglio trasversale corrispondente al *p* della fig. 113. *Qp* eminenza quadrigemina posteriore, *NQp*, nucleo dell'eminenza quadrigemina posteriore, *NIV* nucleo del nervus trochlearis, *Sqs* sulcus corp. quadrig. sagittalis *LmP*, fascio dal lemnisco al piede del peduncolo cerebrale, *Po*, fibre del ponte, *Flp*, fasciculus longitudinalis posterior.

di questi alcuni raggiungano la linea mediana ed anche l'oltrepassano. Una piccola parte del lemnisco esterno passa sotto il nucleo dell'eminenza quadrigemina, per cui questa appare quasi completamente cir-

condata da una capsula bianca. Il lemnisco interno, *Lm*, continua il suo spostamento indietro ed all'esterno, mentre il brachium conjunctivum, *Brcj*, entrando sempre più nell'incrociamento è spinto in basso e prende per sè quasi tutta la formatio reticularis tegmenti. Le fibre del ponte, *Po*, hanno diviso le fibre piramidali, *Py*, in un gran numero di singoli fasci, quantunque questi già nei tagli seguenti (fig. 126), tangenziali al margine superiore del ponte, siano riuniti in un solo grosso fascio con convessità anteriore (piede del peduncolo cerebrale, pes pedunculi, *Pp*).

La fig. 130 rappresenta un taglio, praticato attraverso la parte posteriore delle eminenze quadrigemine anteriori, *Qa*. Quasi nel mezzo del margine dorsale-esterno si osserva una escavazione superficiale *Sqt;* essa corrisponde a quel solco che limita in dietro il braccio dell'eminenza quadrigemina posteriore, sulcus interbrachialis, e ci avverte che siamo già entrati nel territorio delle eminenze quadrigemine anteriori. Ciò che noi vediamo in dietro di questo solco, appartiene all'eminenza quadrigemina anteriore; in questa noi riconosciamo già il suo nucleo, *NQa*, sebbene indistintamente.

Fra il piede del peduncolo cerebrale, *Pp*, ed il lemnisco interno non più bene delimitato, *Lm*, s'insinua uno strato di sostanza grigia, il quale aumenta rapidamente in estensione andando verso l'alto, *SnS*: esso spicca per la presenza di cellule ganglionari fortemente pigmentate, e presenta, per ciò, già ad occhio nudo, una tinta particolare grigio-scura (substantia nigra Soemmeringi). Dal piede del peduncolo cerebrale partono numerosi fasci che raggiano orizzontalmente nella substantia nigra, nella quale non possono essere più oltre seguiti.

Da ciascun lato della linea mediana, le brachia conjunctiva cominciano a formare, dopo il loro incrociamento, una regione ovale, in direzione antero-posteriore, *Brcj* (nucleo bianco della cuffia), la quale si ingrossa continuamente per mezzo dei fasci fibrosi che ancora s'incrociano

Quelle regioni trasversali rotondeggianti che si erano prima separate dal lemnisco interno, rimanendo a lato della linea mediana, *LmP*, dopo la scomparsa delle fibre del ponte si adagiano al piede del peduncolo cerebrale quali fibre interne, ma cominciano ben presto ad estendersi verso l' esterno alla sua periferia , per cui vengono dette fasci dal lemnisco al piede del peduncolo cerebrale.

Lo spazio fra il fascio longitudinale posteriore e l' aquaeductus Sylvii si è assai ingrandito nella direzione antero-posteriore; esso viene occupato da un organo grigio ricco in cellule N. III, e, come lo dimostreranno i tagli seguenti (specialmente la sua parte anteriore); sta in rapporto con il nervus oculomotorius. Le grandi cellule brune del locus coeruleus sono completamente scomparse, ed anche la radice discendente del trigeminus, *Vd*, si riconosce soltanto a forte ingrandimento; però la si può sempre rintracciare, prendendo per guida le grandi

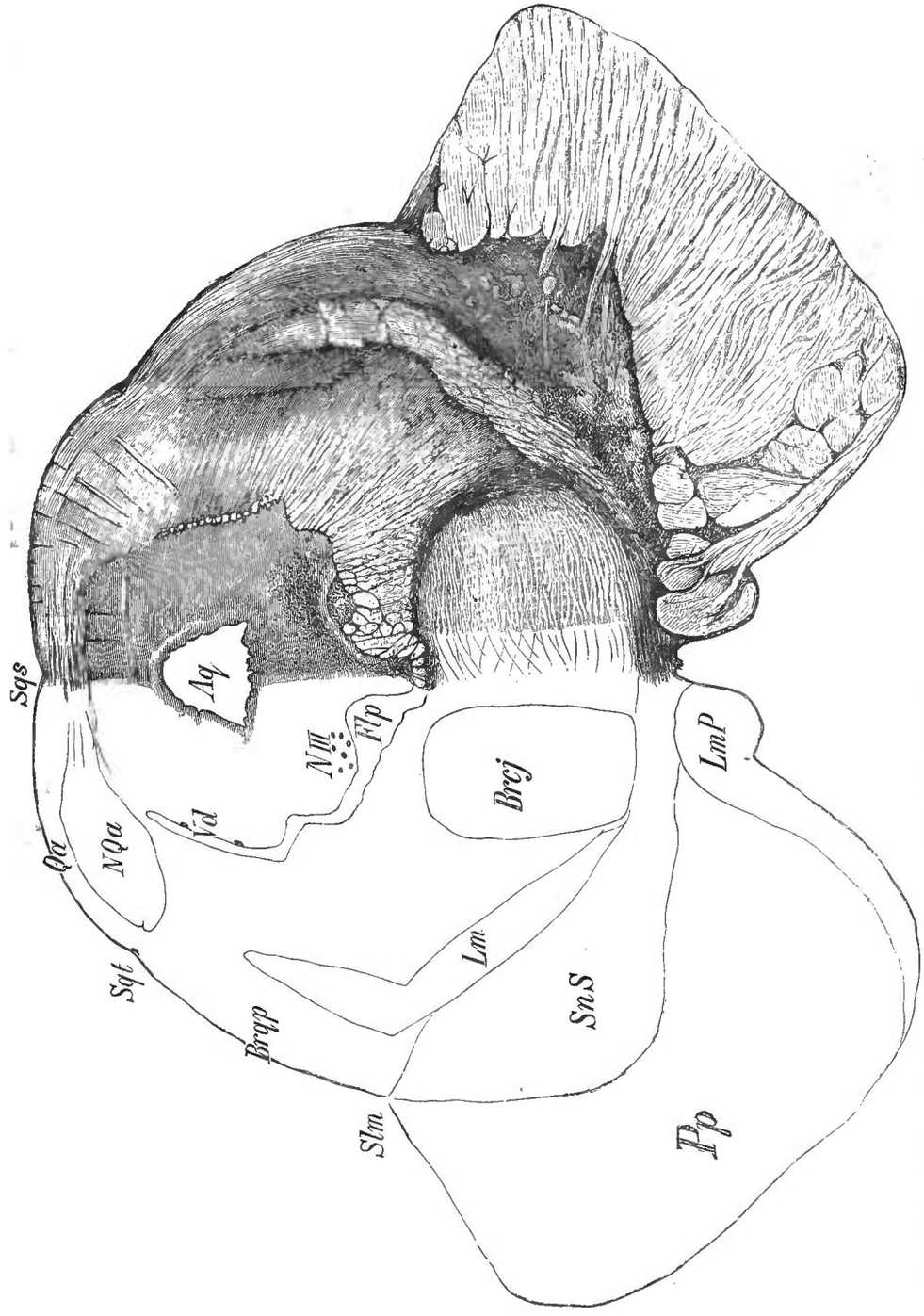

Fig. 130. — Sezione corrispondente al taglio *q* della fig. 113. *Qa* eminenza quadrigemina anteriore, *NQa* nucleo dell'eminenza quadrigemina anteriore. *Sqt* sulcus corporum quadrigeminorum trasversus, *Brqp*, braccio dell'eminenza quadrigemina posteriore. *Slm*, sulcus longitudinalis mesencephali, *NIII* nucleo del Nervus oculomotorius, *SnS* substantia nigra Soemmeringi, *Pp* piede del peduncolo cerebrale.

Sopra all'aquaeductus Sylvii si vedono ora distintamente le fibre trasversali; esse si possono seguire verso l'esterno per lungo tratto.

Le fibre anteriori formano un grande arco, il quale va verso la radice discendente del trigeminus ed è ancor più evidente nei tagli che seguono.

Una sezione la quale sia praticata in corrispondenza della sommità delle eminenze quadrigemine anteriori (fig. 131) mostra cambiamenti essenziali. Il solco fra le eminenze quadrigemine anteriori, sulcus corp. quadrig. sagittalis, *Sqs*, è profondo ed evidente, mentre il sulcus interbrachialis, che delimita all'esterno l'eminenza quadrigemina anteriore, dal braccio dell'eminenza posteriore, *Sqt*, è disceso più in basso. Sopra l'aquaeductus molte fibre nervose oltrepassano la linea mediana: una parte di esse proviene dal lemnisco, un'altra rappresenta rapporti centrali della radice discendente del trigeminus, *Vd*, altre appartengono alle fibre arciformi della cuffia.

L'incrociamento delle brachia conjunctiva è finito, per cui si trova in dietro della substantia nigra Soemmeringi, non lungi dalla linea mediana, una regione rotondeggiante di sostanza reticolare, nella quale sono penetrate le fibre incrociate delle brachia (nucleo rosso, *Ntg* oliva superiore di *Luys*, Nucleus tegmenti, nucleo della cuffia). Dalla regione situata sopra al fascio longitudinale posteriore, dove noi troviamo cellule nervose grandi, *NIII* (nucleo del nervus oculomotorius), partono fasci fibrosi arcuati che intersecano subito il fascio longitudinale posteriore; essi passando in parte ai due lati del nucleo rosso, in parte attraversandolo, piegano in basso raggiungendo da ultimo la superficie nel solco che sta fra i due piedi dei peduncoli cerebrali, *III* (fibre radicolari del nervus oculomotorius). Questo gruppo cellulare rappresenta una parte dell'origine dell'oculomotorius, cioè il nucleo esterno (*Perlia*). Da ambo i lati della linea mediana noi troviamo ugualmente grandi cellule (nucleo centrale) e sopra il nucleo esterno numerose piccole cellule (nucleo dell'oculomotorius di *Edinger Westphal*), che generalmente vengono considerate quale punto di partenza delle fibre dell'oculomotorius. Sotto il nucleo rosso i fasci del nervus oculomotorius attraversano una regione, *Pcm*, nella quale decorrono fibre dal corpus mammillare alla cuffia: pedunculus corporis mammillaris.

Il lemnisco interno assai ridotto in volume, *Lm*, si presenta come una sezione semilunare, la quale si estende in alto fino alla eminenza quadrigemina; come fu detto, prende anch'esso parte all'incrociamento in alto dell'aquaeductus. Una regione chiara, poco distinta, *Fcop*, in dentro del lemnisco, racchiude fibre che raggiano dalla commessura posteriore nella regione della cuffia (*Wernicke*). Nel rafe si vedono incrociamenti di fibre, dal fascio longitudinale posteriore fino alla base.

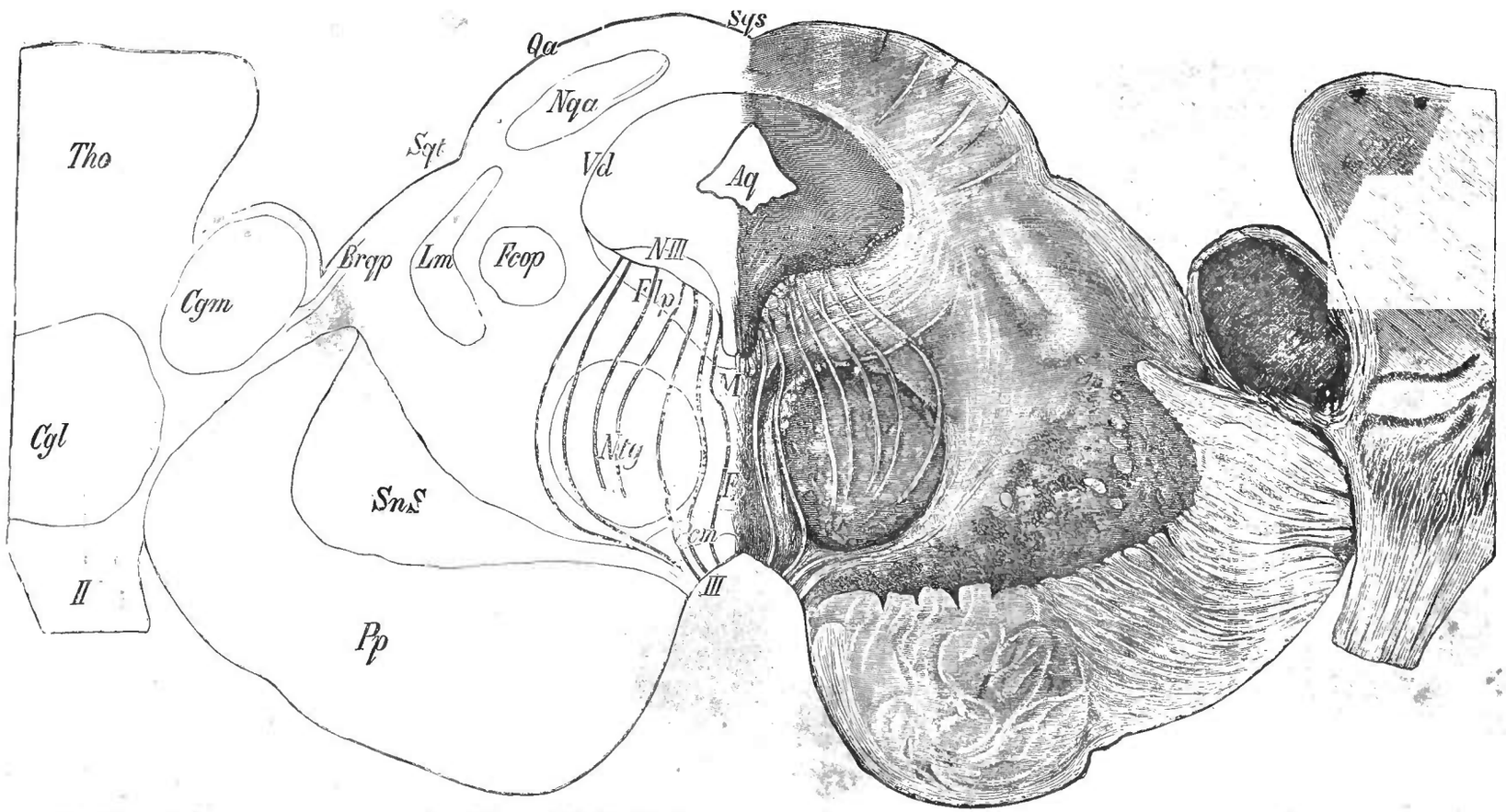

Fig. 131. — Sezione corrispondente al taglio *r* della fig. 113. *Tho* Thalamus opticus, *Cgm* corpus geniculatum internum, *Cgl* corpus geniculatum externum, *II* tractus opticus, *Fcop* Fascio proveniente dalla commessura posteriore. *Ntg*, nucleo rosso della cuffia, *III* fibre radicolari del Nervus oculomotorius, *Pcm* pedunculus corporis mammillaris, *M* incrociamento di *Meynert* della cuffia *F*, incrociamento ventrale della cuffia di *Forel*, *SnS* substantia nigra Soemmeringi.

È d'uopo distinguere la parte dorsale di questo incrociamento dalla parte ventrale (*Forel*). Nella parte dorsale del rafe si incrociano fibre, le quali, discendendo dal pavimento dell'aquaeductus in belli archi ed in fuori della radice discendente del quinto pajo, più oltre, in avanti del fascio longitudinale posteriore, attraversano la cuffia, e così di seguito fino a raggiungere la linea mediana. *Meynert* descrisse queste fibre, che credeva provenienti dalle cellule d'origine della radice discendente del trigeminus, quali fasci del quinto pajo; *Forel* propose un'altra nomenclatura; esse costituirebbero quindi l'incrociamento della cuffia di *Meynert M* o incrociamento a fontana. Le fibre incrociate che si vedono nella parte anteriore del rafe, formano l'incrociamento anteriore della cuffia di *Forel F*.

Questo taglio poi acquista speciale importanza per il fatto che nel suo margine esterno si sono aggiunte molte formazioni nuove, le quali, in gran parte, debbonsi mettere in rapporto con il nervus opticus. All'esterno del piede del peduncolo cerebrale appare un grosso cordone bianco, tagliato obliquamente, *II*, il tractus opticus: in dietro esso penetra in un corpo speciale alternativamente bianco e grigio, *Cgl*, corpus geniculatum externum (corpo genicolato esterno).

Una piccola parte di fibre del tractus opticus può essere seguita lungo il margine del piede del peduncolo cerebrale fino ad un altro corpo grigio, *Cgm*. di forma ovale e di volume press'a poco uguale a quello del nucleo della cuffia (corpus geniculatum internum, corpo genicolato internum). Il corpus geniculatum internum si dispone nel sulcus lateralis mesencephali *Slm* (fig. 131), è circondato alla sua superficie da fasci fibrosi e manda pure qualche fascio verso il braccio dell'eminenza quadrigemina posteriore; finalmente il taglio interessa già la parte posteriore del Thalamus opticus *Tho*, che, quale grossa massa grigia, sta in alto ed all'esterno delle parti ora descritte.

Finalmente un ultimo taglio viene praticato in corrispondenza dell'eminenza quadrigemina anteriore, in modo tale per cui esso venga a cadere nella commessura posteriore, *Cop* (fig. 132). La regione del talamus opticus si è già quivi assai estesa; un fascio midollare ben evidente riunisce in forma d'arco questi due corpi nel solco fra il thalamus e la regione della eminenza quadrigemella anteriore, *Brqa* (braccio dell'eminenza quadrigemina anteriore); sopra l'aquaeductus Sylvii, *Aq* che si allarga già a costituire il terzo ventricolo, decorrono i grossi fasci trasversali della commessura posteriore, le cui fibre più anteriori discendono lateralmente al canal centrale verso i fasci longitudinali posteriori, quivi appena riconoscibili, *Flp*. Le fibre posteriori della commessura posteriore, divise dalle prime per mezzo del recessus subpinealis, *Rsp*, si possono seguire per lungo tratto, attraverso la regione del thalamus, verso l'esterno.

Del nucleo dell'oculomotorius, *NIII*, si vedono ancora i gruppi cellu-

lari anteriori, e in vero da ambo i lati a lato del rafe il nucleus medialis anterior e in sopra del fascio longitudinale posteriore il nucleus lateralis anterior.

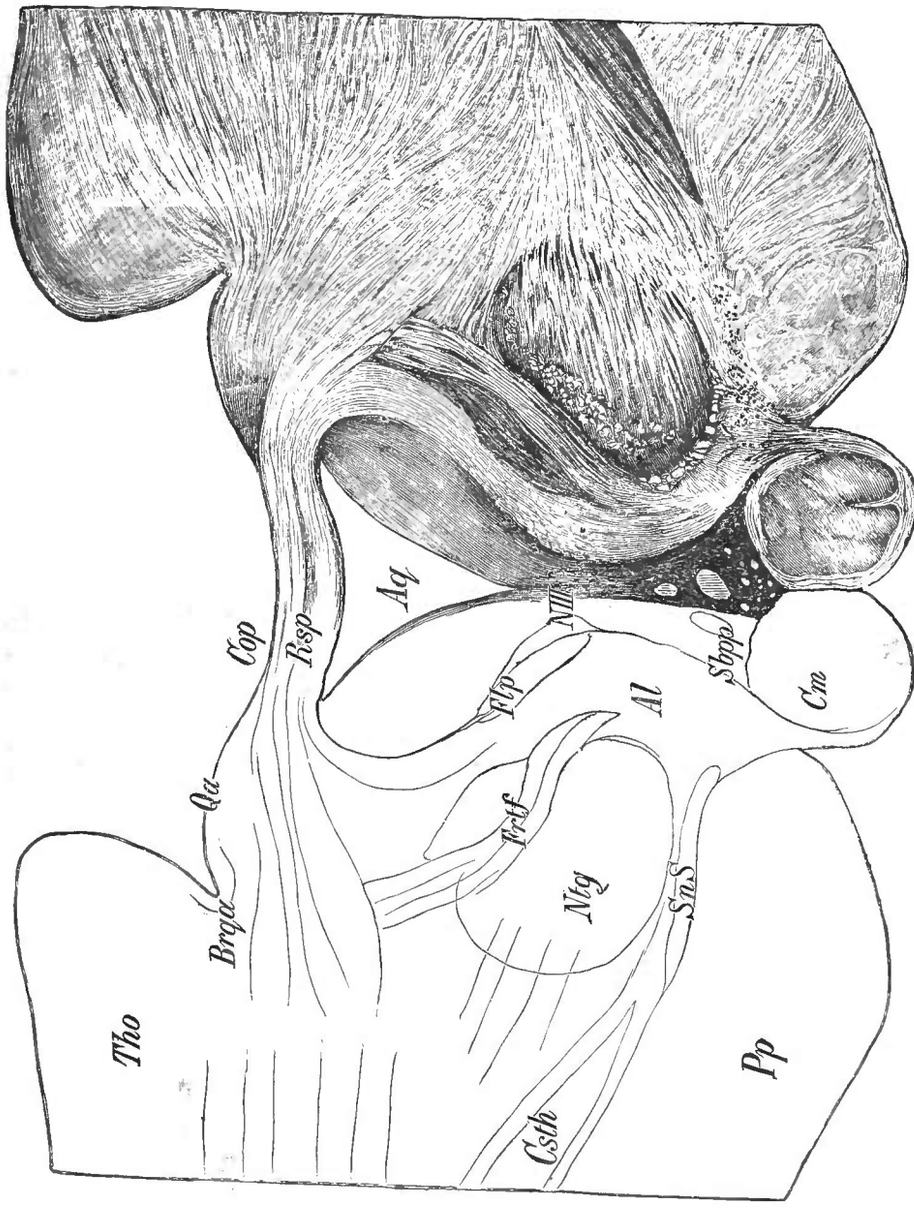

Fig. 132. — Taglio trasversale corrispondente alla sezione *s* della fig. 113. — *Cop* Commessura posteriore, *Rsp* Recessus subpinealis, *Brqa*, braccio dell'eminenza quadrigemina anteriore, *Qa*, eminenza quadrigemina anteriore, *Aq* aquaeductus, Sylvii al suo sbocco nel terzo ventricolo, *Frtf*, fasciculus retroflexus, *Csth* corpus subthalamicum, *Flp* fascio longitudinale posteriore *Al* ansa del nucleo lenticolare. *Sbpp* substantia perforata posterior, *Cm* corpus mammillare, *Sn S* estremità anteriore della substantia nigra Soemmeringi, *Ntg* nucleo rosso, *Pp* piede del peduncolo cerebrale.

Dal margine esterno del nucleo rosso, *Ntg*, irraggiano verso l'esterno alcuni fasci, una direzione simile presentano pure numerosi fasci fibrosi appartenenti al thalamus, nella parte più esterna del taglio. La

substantia nigra Soemmeringi, *SnS*, è già ridotta a poca cosa, in sua vece sta, in sopra del piede del peduncolo cerebrale, un corpo lenticolare, *Csth* (corpus subthalamicum), racchiuso in una capsula bianca, che noi più tardi vedremo appartenere al mesencefalo; lo stesso dicasi dei due corpora mammillaria, *Cm*, giacenti fra i due peduncoli cerebrali, sotto la substantia perforata posterior, *Sbpp*.

In dentro del nucleo rosso si trova una regione ricca in fibre midollari, *Al*, che appartiene al nucleo lenticolare. In dietro essa non è ben delimitata verso quella regione che giace in avanti del fascio longitudinale posteriore. Oltre a ciò dal lato esterno penetra in questa regione un grosso fascio fibroso, *Frtf*, il quale attraversa la parte interna del nucleo rosso, senza che se ne possa vedere il principio e la fine (fasciculus retroflexus), fascio di *Meynert*.

Cervello intermedio e cervello anteriore secondario.

Allo stesso modo che nella regione delle ultime sezioni poc'anzi studiate era raccomandabile di togliere, prima dell'indurimento, le parti laterali del cervello, per non ottenere sezioni troppo grandi e difficili a preparare; più oltre si presenta ancor più necessario di sezionare soltanto la parte centrale degli emisferi, il tronco. I tre preparati che ora seguono, i quali dovrebbero mostrare gli intimi rapporti del cervello intermedio e del cervello anteriore secondario, per ciò appunto che abbiamo detto, non sono completi; però ciò che manca non presenta alcun particolare degno di nota. Da ultimo devesi ricordare che a differenza dei primi preparati al carmino disegnati nel rapporto di 4:1, i tre seguenti, trattati con il metodo di *Pal*, lo sono nel rapporto di 2:1.

È necessario osservare, subito, che l'anatomia delle singole parti del cervello intermedio è irta di difficoltà, le quali sono ancora aumentate per il fatto che spesso ci è assolutamente impossibile attribuire a singoli fasci fibrosi (dei quali specialmente alcuni sono più supposti che dimostrati) determinate funzioni; così che ci è forza accontentarci di dati anatomici scarsi, e non di rado dubbi. Per dirla brevemente, le lacune che ci presenta l'anatomia del cervello sono più numerose che altrove, appunto nel cervello intermedio.

Un taglio praticato al davanti della commessura anteriore ci mostra (fig. 133) particolarità che già conosciamo.

L'aquaeductus Sylvii si è quivi dilatato a formare il terzo ventricolo (*V3*); il thalamus opticus presenta le sue due facce libere, delle quali l'interna guarda nella parte verticale del terzo ventricolo, mentre la superiore ricoperta dallo stratum zonale (*Stz*) appartiene tanto alla parte orizzontale di questo ventricolo, che al ventricolo laterale (*Vl*).

L'angolo fra le due facce è marcato da un piccolo rigonfiamento, il Ganglium habenulae (*Gh*), dal quale parte la taenia ventriculi tertii *Tv3*.

In una sezione precedente si vide il fasciculus retroflexus dirigersi dal ganglium trabeculae in basso. I corpora mammillaria, *Cm*, stanno sotto la substantia perforata posterior, *Sbpp*. Da esse, da ciascun lato, va in direzione dorsale nel talamo un grosso e distinto nastro midollare, il nastro di *Vicq d'Azir*, il quale nel suo ulteriore decorso verso il nucleo anteriore del talamo si porta più in direzione antero-posteriore, per cui nei preparati che seguono si presenterà come una sezione rotondeggiante.

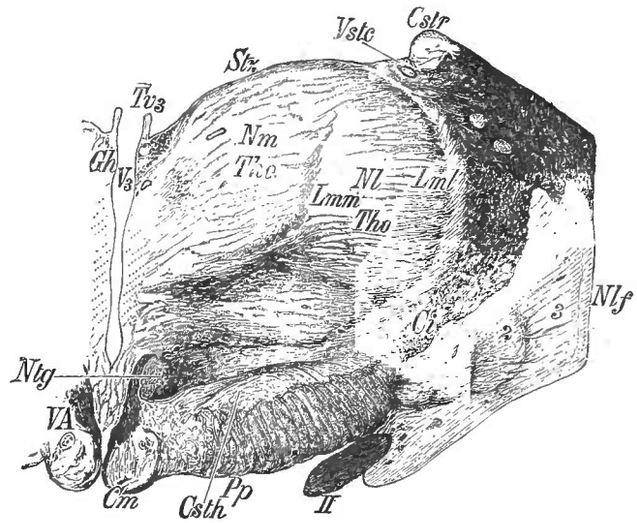

Fig. 133. — Corrispondente al taglio *t* della fig. 113.

II tractus opticus, *Ci* capsula interna, *Cm* corpus mammillare, *Csth* corpus subthalaminum, *Cstr* Corpus striatum, *Gh* Ganglion habenulae, *Lml* lamina medullaris lateralis thalami, *Lmm*, lamina medialis thalami, *Nl* nucleus lateralis thalami, *Nlf* nucleus lentiformis, *1 2 3* suoi tre segmenti, *Nm* nucleus medialis thalami, *Ntg* estremità anteriore del nucleo rosso della cuffia *Pp* pes pedunculi, *Stz* stratum zonale thalami, *Tho* thalamus opticus, *T v3* taenia ventriculi tertii, *VA* nastro di Vicq d'Azyr, *Vstc* vena striae corneae V_3 terzo ventricolo.

Per mezzo della lamina medullaris medialis, *Lmm*, il thalamus resta diviso nel nucleo interno più piccolo, *Nm*, e nel nucleo esterno più grande, *Nl*. In quest' ultimo penetrano dai lati numerosi fasci fibrosi bianchi, che danno alla parte esterna di questo nucleo un aspetto reticolare (stratum reticulatum) *str*. Questi fasci midollari si riuniscono al margine esterno del thalamus in un strato limitante, detto lamina medullaris lateralis, *Lml*. All'esterno di questa havvi la capsula interna *Ci*, nella quale penetra dal basso il piede del peduncolo cerebrale *Pp*. Però non tutto quello che sta fra la capsula interna ed il terzo ventricolo, appartiene allo stesso thalamus; la metà basale di questa re-

gione, la quale non è distintamente divisa dal vero thalamus, è descritta quale regio subthalamica (stratum intermedium secondo *Wernicke*). Sopratutto spicca al di sopra della capsula interna (ed in dentro di essa) un corpo lenticolare, che nell'uomo si presenta assai più pronunciato che in molti animali, e al quale spetta vario significato: (corpus subthalaminum, nucleus amygdaliformis, corpo di *Luys*, corpo di *Forel*, bendellette accessoire de l' olive superieure). Il corpus subthalamicum è circondato ai due lati, con sola eccezione dell'estremità interna, da una lamella midollare sottile, ma distintamente visibile (capsula corporis subthalamici). La lamella inferiore forma il limite verso il piede del peduncolo cerebrale, e rispettivamente verso la capsula interna; quella superiore verso una regione, la quale si continua in dietro e lateralmente con le fibre del nucleo esterno del thalamus, guadagna in estensione in avanti ed in dentro e raggiunge quel territorio, *Ntg*, nel quale noi dobbiamo cercare le irradiazioni provenienti dalla parte anteriore del nucleo rosso; questo territorio si estende press'a poco fino alla parete del terzo ventricolo. Devesi far osservare che sopra la regio subthalamica non si hanno ancora nozioni chiare. *Forel* distingue quella parte di questo territorio che confina con il corpus subthalamicum (zona incerta) da quella superiore ricca in midollo.

Nella sezione rappresentata dalla fig. 133 noi vediamo ancora in alto a lato del thalamus opticus la stria cornea con la sua grossa vena (*Vstc*), e più oltre la coda del nucleo caudato (*Cstr*).

Finalmente resterebbe a ricordare il tractus opticus (*II*) strettamente aderente al piede del peduncolo cerebrale. La fig. 134 seguente mostra il thalamus opticus e il nucleo lenticolare nel loro maggiore sviluppo. In fuori di quest'ultimo stanno compresi in questa regione anche la capsula externa, *Ce*, l'antimuro, *Cl* (claustrum), la capsula extrema, *Cex*, e la corteccia dell'insula, *I*.

Nel thalamus opticus noi vediamo di nuovo le due laminae medullares, *Lml*, e *Lmm*: per mezzo della lamina medullaris medialis esso resta diviso in un nucleo esterno (*Ne*) e in un nucleo interno (*Nm*); inoltre si delinea già distintamente il nucleo anteriore (*Na*). Il fascio di *Vicq d'Azyr* si vede quale sezione rotonda nel nucleo esterno.

In basso del nucleo lenticolare noi vediamo la sezione trasversa della commessura anteriore, la quale quivi va ancora obliquamente indietro, e soltanto più innanzi piega trasversalmente verso la linea mediana. Inoltre noi troviamo al disotto dei due segmenti interni del nucleo lenticolare numerose fibre, le quali si dirigono indentro e giunte alla punta del nucleo lenticolare piegano in arco verso l'alto, circondano l'estremità inferiore della capsula interna (*Ci*) e irraggiano in quella regione che noi abbiamo descritta generalmente come regio subthalamica; ansa lenticularis, *Al*. L'insieme di tutte quelle fibre che circondano in questo punto la capsula interna (rispettivamente il piede del

peduncolo cerebrale) viene descritto quale ansa del peduncolo cerebrale, ansa peduncolaris. Le due parti costituenti più importanti dell'ansa del peduncolo cerebrale sono l'ansa del nucleo lenticolare già descritta e un altro fascio fibroso il quale irraggia verso l'alto nel nucleo interno del talamo fra il fascio di *Vicq d'Azyr* e la columna fornicis (*Fcl*); peduncolo inferiore del talamo ottico, *ust* (peduncolo inferiore o interno

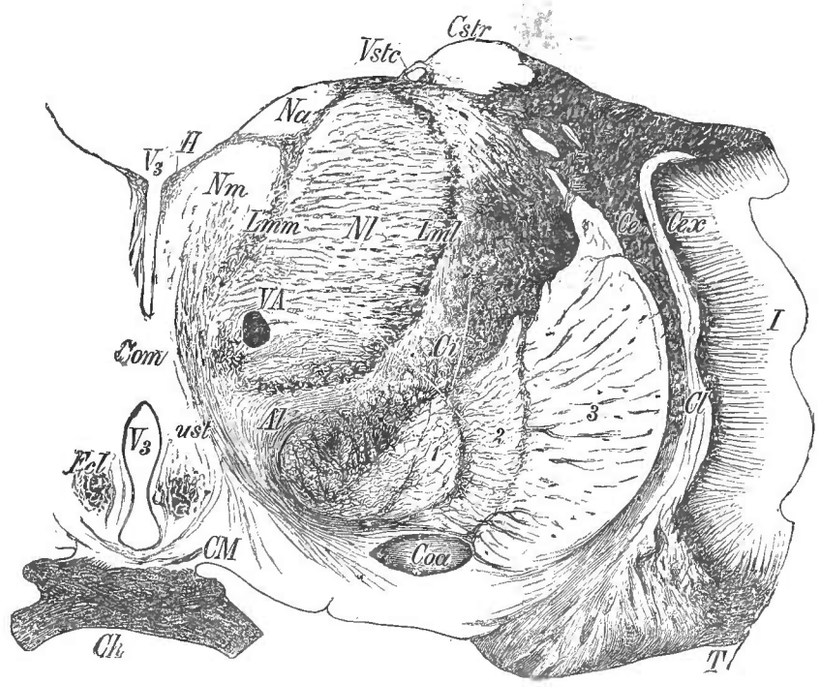

Fig. 134. — Corrispondente al taglio *u* della fig. 113.

1, 2, 3 i tre segmenti dei nuclei lenticolari, *Al* ansa lenticularis, *Ce* capula externa, *Cex* capsula extrema, *Ch* chiasma nervorum opticorum, *Ci* capsula interna, *Cl* claustrum, *CM* commessura di *Meynert*, *Coa* commessura anterior, *Com* commessura media, *Cstr* corpus striatum, *Fcl* columna fornicis, *H* habenula, *I* insula *Lml* lamina medullaris lateralis e *Lmm* lamina medullaris medialis thalami, *Na* nucleus anterior, *Nl* nucleus lateralis e *Nm* nucleus medialis thalami optici, *T* lobo temporale, *ust* peduncolo inferiore del thalamus, *Vstc* vena striae cornea e V_3 terzo ventricolo.

di *Meynert* e *Werniche*). Le sue fibre nascono forse in parte dai due segmenti interni del nucleo lenticolare in ogni caso una parte maggiore di fibre che si raduna in basso dei segmenti descritti del nucleo lenticolare, raggiungerà altra meta.

Alla base del cervello sta ora l'incrociamento dei nervi ottici (chiasma nervorum opticorum), *Ch;* al disopra di esso, nella sottile sostanza grigia decorrono alcuni fascetti di grosse fibre, la commessura di *Meynert*, *Cm*. Inoltre si trova sotto il terzo ventricolo ancora altre fibre sottili, le quali quivi si incrociano e si dirigono in alto verso il thalamus opticus; l'incrociamento di *Forel*. Il terzo ventricolo resta

diviso dalla commessura mediana (*Com*) in due parti l'un l'altra sovrastanti. Nella fig. 135 il thalamus opticus, del quale ora rimane soltanto il nucleo anteriore (*Na*) e lo strato reticolare del nucleo esterno (*Nl*), è molto diminuito a favore del corpus striatum (*Cstr*). Nel nucleo anteriore del thalamus penetra il fascio di *Wicq d'Azyr*: la capsula interna (*Ci*) è attraversata da numerosi ponti di riunione fra il corpo striato e il nucleo lenticolare e in verità il suo segmento esterno (3), detto putamen.

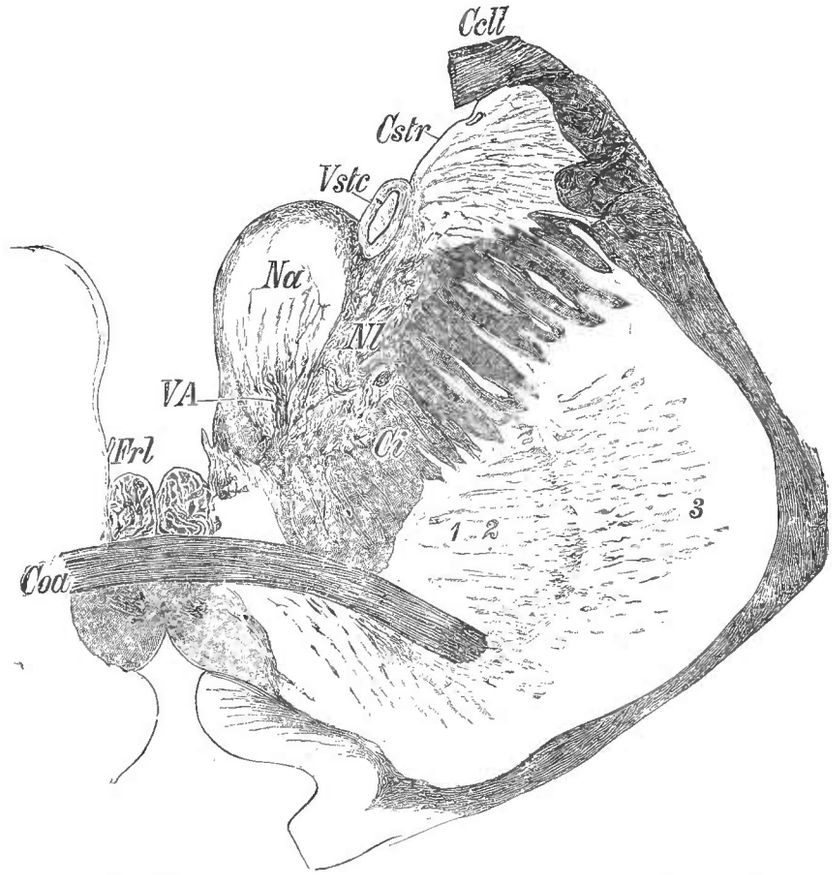

Fig. 135. — Corrispondente al taglio *v* della Fig. 113.
1, 2, 3, i tre segmenti del nucleo lenticolare. *Ccll* corpus callosum, *Coa* commissura anterior, *Cstr* corpus striatum. *Frl* columa fornicis, *Na* nucleus anterior, *Nl* nucleus lateralis thalami, *VA* fascio di *Vicq d'Azyr*, *Vstc* vena striae corneae.

Il putamen si prolunga molto in basso verso la base del cervello e quivi non si può bene delimitare. Assai evidente in questa sezione è la grossa commessura anteriore (*Coa*), sulla quale si adagiano le sezioni trasverse delle due colonne del fornice (*Frl*). Resterebbe a ricordare in questa sezione un piccolo pezzo di corpo calloso (*ccll*) che si vede al disopra del nucleo caudato.

La massa principale del corpo calloso era stata già prima tolta.

In tagli praticati più in avanti, la testa del nucleo caudato ha già completamente sostituito il thalamus opticus. Il primo è riunito per mezzo di molti e larghi ponti con la terza divisione del nucleo lenti-

colare, la sola ormai presente. Dalla faccia inferiore del corpo calloso il septum pellucidum discende ai due lati della linea mediana. Se noi ci avviciniamo con i tagli ancor più al polo frontale, allora scomparisce dapprima il nucleo lenticolare, quindi quello caudato, nella linea mediana si trova il punto d' inflessione del ginocchio del corpo calloso, e se lo si è oltrepassato, allora il taglio cade attraverso i due lobi frontali, quivi completamente divisi l'uno dall'altro.

È oltremodo profittevole il considerare anche da un altro lato tutti quei fasci fibrosi, gruppi cellulari, ecc., che noi abbiamo studiato

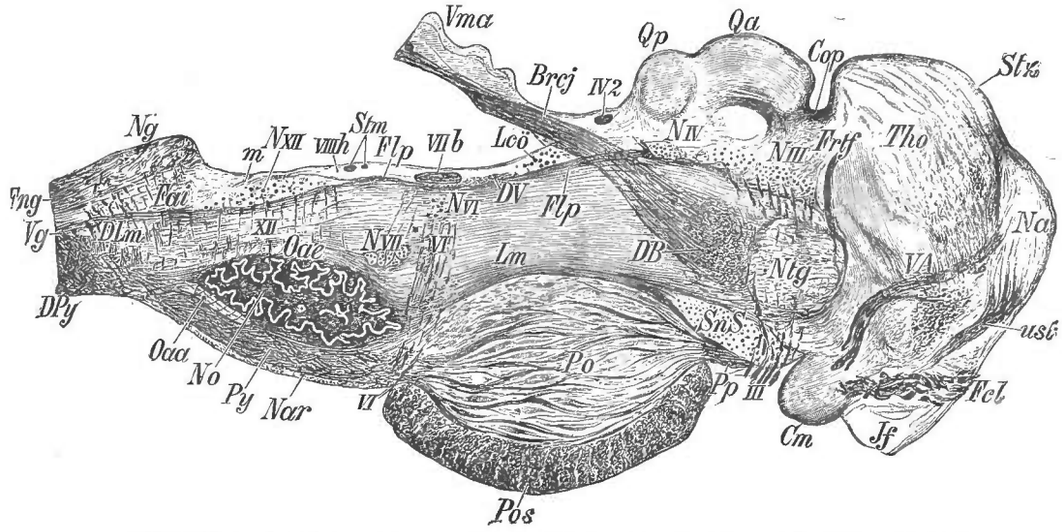

Fig. 136. — Taglio antero-posteriore semi schematico a traverso il tronco cerebrale, colorazione secondo *Pal*. Ingrandimento 2. *III*. Nervus oculomotorius, *IV 2* incrociamento del nervus trochlearis *VI* nervus, abducens, *VIIb* tronco ascendente del facialis, *VIIIh* nucleo triangolare dell'acusticus *XII* nervus hypoglossus, *Brcj* brachium conjunctivum, *Cm* corpus mammillare, *Cop* commissura posterior, *DB* incrociamento delle brachia conjunctiva, *DLm* incrociamento del lemnisco, *DPy* incrociamento delle piramidi, *DV* fascio incrociato del nervus trigeminus, *Fai* fibrae arcuatae internae *Fcl* columna fornicis, *Fng* funiculus gracilis, *Flp* fasciculus longitudinalis posterior, *Frtf* fasciculus retroflexus, *Jf* infundibulum, *Lcö* locus coerulus *Lm* lemnisco *m* fascio longitudinale dorsale al disopra nel nucleo dell'ipoglosso, *Na* nucleo anteriore del thalamus opticus, *Nar* nucleus arcuatus. *Ng* nucleus gracilis, *No* nucleo olivare, *Ntg* nucleus tegmenti, *NII* nucleo dell' oculomotorius, *NIV* nucleo del trochlearis, *NVI* nucleo dell'abducens, *NVIII* nucleo del facialis *NXII* nucleo dell'hypoglossus, *Oa* oliva accessoria anteriore, *Oa* e oliva accessoria esterna, *Po* pons, *Pos* fibre superficiali del ponte, *Pp* pes redunculi, *Py* piramide, *Qa* eminenza quadrig. anteriore, *Qp*. em. quad. posteriore, *SnS* substantia nigra Soemmeringi, *Stm* striae medullares acustici, *Stz* stratum zonale thalami, *Tho* thalamus opticus. *ust* peduncolo inferiore del thalamus, *VA* fascio di *Vicq d'azyr*. *Vg* fascio fondamentale del cordone anteriore, *Vma* Velum medullare anterius. Per non sovraccaricare il disegno di linee, certe particolarità che mostra il taglio non furono disegnate a bella posta. Per esempio l'incrociamento del facialis trovato nel taglio trasverso (sotto *VII b*) o il corpus trapezoides (dove i fasci dell'abducens attraversano il lemnisco).

in una serie di tagli trasversali: la conoscenza della struttura anatomica viene molto avvantaggiata preparando tagli in un'altra direzione.

Per ciò si raccomanda in generale un piano di sezione parallelo al piano mediano.

Si sceglie un tronco cerebrale bene indurito, che giunga in avanti fin quasi alla commessura anteriore, e si asporta a 1-1 $^1/_2$ cm. dalla linea mediana con un taglio parallelo al piano mediano, una parte di un lato.

Questa superficie di sezione serve più tardi, quando si sia ottenuto un sufficiente impregnamento con celloidina, quale base per fissare il pezzo sopra del sughero o un pezzo di legno.

La parte posteriore del preparato, la medulla oblungata liberamente sporgente senza sostegno, si potrà discretamente sostenere cospergendo abbondantemente con fotoxilina. Per l'intelligenza di molti rapporti, come essi si presentano in simili tagli longitudinali, serve la fig. 136, che è semischematica: essa cioè è in certo qual modo la combinazione di molti tagli, tutti paralleli al piano mediano, ma praticati ad una distanza varia da esso (circa 2-4 mm.).

Una difficoltà speciale si incontra nel preparare tagli della base; tali dovrebbero chiamarsi quelli ottenuti sezionando in un piano parallelo alla base cerebrale.

Siccome nel cervello umano simili sezioni per il cervello medio e il midollo allungato avrebbero una direzione poco conveniente, così si sceglie meglio quale punto di partenza il pavimento del quarto ventricolo, e si raccomanda di sezionare parallelamente a questo. Inoltre capita anche difficilmente di ottenere una superficie adatta per la fissazione di tutto il pezzo. O si deve rinunziare alle eminenze quadrigemine oppure ad una parte delle formazioni inferiori, poichè per ottenere una base anche non grande si deve togliere da un lato un po' di sostanza cerebrale. Di più si potrà appena rinunciare al rivestimento con fotoxilina.

Se furono praticati i tagli longitudinali e una serie antero-posteriore, allora l'intelligenza della serie basale non presenterà più grandi difficoltà.

SESTA PARTE

FASCI FIBROSI E VIE DI CONDUCIBILITÀ.

A. Vie del midollo spinale.

Noi ora possediamo una seria non interrotta di sezioni trasversali ed eventualmente anche di sezioni longitudinali o basali del sistema nervoso centrale cominciando dal filum terminale fino alla parte anteriore degli emisferi cerebrali, ed abbiamo in esse il materiale più necessario, sia per conoscere il decorso dei differenti cordoni fibrosi, sia ancora per studiare la struttura microscopica di quello. Fin qui ci eravamo limitati a portare la nostra attenzione sopra i cambiamenti topografici grossolani dei tagli trasversali.

Noi cominceremo ora a seguire verso l'alto, per quanto ci è possibile, i singoli fasci fibrosi in cui si suddivide il midollo spinale, richiamando alla mente tutto quello che già si disse in modo generale sui fasci fibrosi e sulle vie di conducibilità. Quivi giova sopratutto fare osservare, che non può essere oggetto di questo compendio l'esporre tutti i rapporti delle fibre fin qui descritti, tanto meno quelli non stabiliti con certezza o quelli meno importanti.

1. Vie **piramidali** (fig. 137).

Noi abbiamo conosciuto nel midollo spinale la via piramidale del cordone laterale, *PyS* e la via piramidale del cordone anteriore, *PyV*.

Il **cordone piramidale laterale** aumenta quasi costantemente in sezione trasversale, cominciando dall'estremità inferiore del midollo spinale. Noi dobbiamo ammettere che una parte di quelle fibre che vediamo uscire dal margine esterno della sostanza grigia, formi il fascio ora detto, *PyS*, e lo ingrossi continuamente. Poichè è assai probabile che queste fibre provengano dalle grosse cellule del corno anteriore, benchè forse mediante l'interposizione di un reticolo fibroso, così ne risulta che in *PyS* decorrono verso l'alto specialmente quelle fibre, che debbonsi considerare quale continuazione indiretta (a cagione della

interruzione data dalle cellule del corno anteriore) delle radici spinali anteriori dello stesso lato *p* 1, *p* 3 (fig. 137).

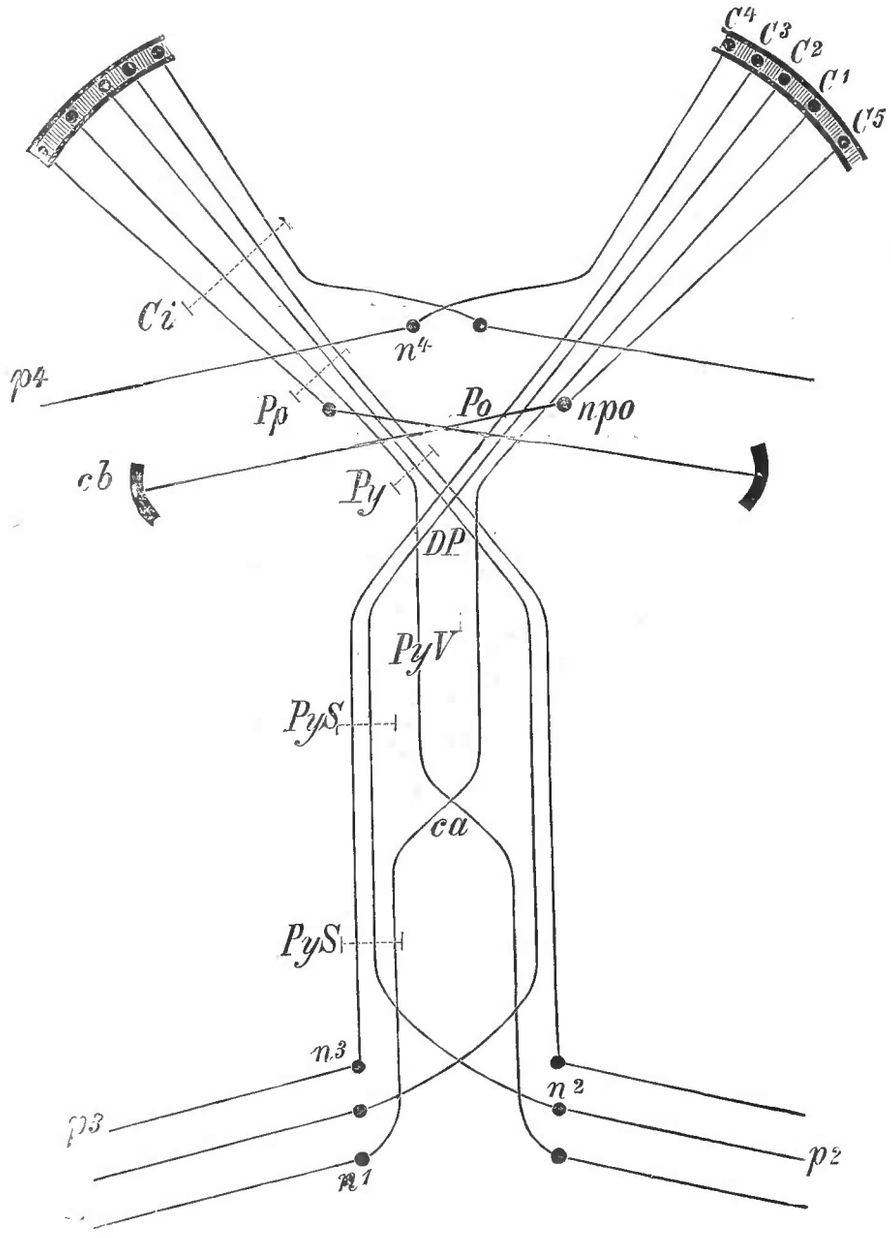

Fig. 137. — Schema delle vie piramidali, p_1 p_2, p_3, periferia del corpo n_1, n_2, n_3 nuclei spinali di origine, *PyS* via piramidale del cordone laterale, *PyV* via piramidale del cordone anteriore. *Ca* commessura anteriore del midollo spinale. *DP* incrociamento delle piramidi, *Py* piramidi, *Pp* piede del peduncolo cerebrale, *Ci* capsula interna, *Po* pons, *npo* nucleo del ponte, *cb* cervelletto, p_4 parte periferica del corpo innervata dai nervi cerebrali, n_4 nucleo di origine di un nervo cerebrale *C*, fino a C_5 corteccia cerebrale.

Inoltre devesi ammettere che anche le radici dell'altra parte del corpo *p*. 2, quantunque molto meno, siano rappresentate in *PyS*. Noi almeno abbiamo veduto che alcune fibre radicolari vanno direttamente all'altra metà del midollo spinale, attraverso la commessura bianca, per terminare colà specialmente nel gruppo cellulare più interno del corno

anteriore. Per conseguenza ciascun *PyS* risulterebbe di un grande numero di fibre destinate ai muscoli dello stesso lato, situati in basso del taglio trasversale corrispondente, e di un numero minore per gli stessi muscoli dell'altro lato: le due specie di fibre sono però intimamente confuse fra di loro.

A proposito del **cordone piramidale anteriore** abbiamo già detto che dovrebbe risultare costituito in gran parte di fibre, *n*l — *C*l, le quali, provenendo dal cordone piramidale laterale, *PyS*, dell'altro lato, oltrepassano la linea mediana nella commessura bianca *ca*, precedendo così per un tratto considerevole del midollo spinale l'incrociamento delle piramidi. Fu pure avanzata la possibilità dell'esistenza di fibre di rinforzo per il fascio piramidale anteriore *PyV*, provenienti direttamente dalle cellule del corno anteriore dello stesso lato.

Nel territorio del secondo nervo cervicale comincia l'incrociamento dei cordoni piramidali laterali, detto **incrociamento delle piramidi** (decussatio pyramidum), *DP*. Istologicamente, esso è caratterizzato dal fatto, che i differenti fasci che prendono parte all'incrociamento, diretti in alto e all'interno, non si dividono in singole fibre, ma invece restano riuniti in larghi fasci: ne risulta per questo un aspetto del tutto caratteristico al taglio (fig. 114, 115, 136).

Con l'incrociamento ciascun fascio piramidale anteriore, *PyV*, si è riunito con il cordone piramidale laterale, *PyS*, del lato opposto e dalla loro riunione risulta la *piramide*, *Py*: però molti fatti lascerebbero supporre che una piccola parte di fibre del cordone piramidale laterale non s'incrocia, andando direttamente nella piramide dello stesso lato.

Il modo di comportarsi dei cordoni piramidali nel midollo spinale e nell'incrociamento è sottoposto a numerose variazioni individuali.

Flechsig ha fatto su ciò pubblicazioni particolareggiate. In generale nel midollo spinale (75%) si trova da ciascun lato un cordone piramidale anteriore, *PyV*, ed uno laterale, *PyS*, ed in verità questo è per solito più sviluppato di quello, per cui al disotto dell'incrociamento il 91-97% delle fibre appartiene al cordone piramidale laterale e il 3-9% al cordone piramidale anteriore. Però questo rapporto è molto variabile; può darsi che tutte le fibre piramidali s'incrocino (Decussatio totalis nell'11% dei casi) nel qual caso mancherebbe completamente il cordone piramidale anteriore, *PyV*. L'incrociamento totale può interessare soltanto le fibre piramidali di un lato. Da ultimo può accadere invero molto di rado che rimanga nel cordone anteriore dello stesso lato, fino i $^9/_{10}$ delle fibre piramidali, e che soltanto $^1/_{10}$ di esse oltrepassi la linea mediana, per costituire il cordone piramidale laterale del lato opposto, *PyS*. In quest'ultimo caso il cordone piramidale laterale appare anormalmente piccolo nello stesso rapporto dell'altro cordone anteriore. Una disposizione simmetrica delle vie pi-

ramidali nel midollo spinale, si ha soltanto nel 60% dei casi, mentre nel 40% le piramidi dei due lati non si dividono nello stesso rapporto, in cordone piramidale anteriore e laterale.

Le piramidi dopo completo incrociamento decorrono verso l'alto quali cordoni compatti situati alla superficie anteriore del midollo allungato, quindi sono ricoperte dalle fibre del ponte e più oltre si dividono ripetutamente. Quel grosso fascio longitudinale di fibre, che esce da ciascun lato del margine superiore del ponte, quale prolungamento delle piramidi, il *peduncolo cerebrale* (pes peduncoli cerebri, Crusta) *Pp*, sorpassa le piramidi in grossezza in modo tale, per cui siamo obbligati ad ammettere che esso riceva numerose fibre di rinforzo nella regione del ponte. Ciò si può dimostrare direttamente (fig. 133) soltanto per il fascio (1), dal lemnisco al piede del peduncolo cerebrale. Esso si attorciglia al piede del peduncolo cerebrale fino al suo margine esterno, faisceau en echarpe (*Féré*); esso in generale rimane intatto nella degenerazione discendente della rimanente parte del piede del peduncolo cerebrale, e può allora distinguersi facilmente quale nastro bianco dai cordoni grigi, sui quali decorre. Del resto in molti animali questo fascio rappresenta un importante rinforzo in rapporto con il grosso piede del peduncolo cerebrale: si vede allora in modo assai distinto, che esso arriva fino al margine esterno del piede, e là soltanto piega in alto (fig. 129-130) *LmP*.

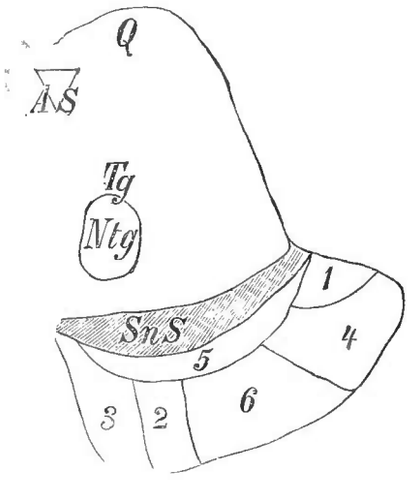

Fig. 138. — Schema del peduncolo cerebrale, *AS* acqueductus Sylvii, *Q* eminenze quadrigemine, *Tg*, tegmentum, *Ntg*, nucleo rosso della cuffia, *SnS* substantia nigra Soemmeringi, 1-6 *Pes* peduncoli, 1 fascio del lemnisco al piede, 2 via centrale dei nervi cerebrali motori che nascono più in basso, 3 via frontale del ponte, 4 parte sensitiva del piede del peduncolo cerebrale, 5 strato limitante dorsale del piede del peduncolo cerebrale, 6 via piramidale.

Finalmente si hanno altre fibre di rinforzo (2), che appartengono ai nervi motorî originatisi nella regione del ponte o nelle sue vicinanze (Hypoglossus, Vagus, Glossopharyngeus, Facialis, Abducens, Trigeminus). Nello stesso modo, cioè, che noi l'abbiamo ammesso per i nervi motorî spinali, esiste anche in quelli un rapporto con la via piramidale, e rispettivamente con il suo prolungamento, ossia con le fibre del piede del peduncolo cerebrale fino alla corteccia cerebrale (via centrale dei nervi motorî craniani). Però siccome l'incrociamento delle piramidi è già avvenuto, così la più gran parte delle fibre qui prese in considerazione dovrà ancora oltrepassare la linea mediana. Questo avviene nel rafe. Le fibre provenienti dai nuclei motorî vanno in basso nel rafe quali fibrae rectae, si incrociano quivi ad angolo acuto, formano fra le fibre del ponte che con esse si intrecciano il fascio longitudinale più interno e si adagiano pure al prolungamento della via piramidale nel suo margine interno: faisceau

géniculé. Esse hanno questo nome perchè noi le troveremo riunite in un fascio nel ginocchio della capsula interna (fig. 139. 2).

Anche il nervus oculomotorius è più in alto ugualmente in rapporto con le vie piramidali e rispettivamente con la corteccia cerebrale, così che sembra stabilita per tutti i nervi motori craniani l'analogia nel decorso della via centrale.

La massa principale delle fibre più interne del piede del peduncolo cerebrale (3) ha più in basso un decorso non ancora conosciuto: noi le potremo seguire più oltre verso la parte anteriore del cervello via frontale del ponte (faisceau cortico-bulbaire, via cerebrale anteriore del ponte). *Zacher* nega questo rapporto delle fibre interne del peduncolo cerebrale con il cervello frontale. Questo cordone degenera, fino al ponte, ma non oltre, in seguito a lesioni del cervello frontale o della parte anteriore della capsula interna. In generale resta risparmiato dalla degenerazione un sottile fascio fibroso proprio al margine interno del piede del peduncolo cerebrale, così che noi dobbiamo ammettere per esse un decorso speciale non ancora ben conosciuto.

I fasci esterni del piede del peduncolo cerebrale (4) sono considerati per solito quali vie sentitive: il loro ulteriore decorso verso il basso attraverso il ponte se pure non trovano la loro fine già nel ponte stesso, ciò che è assai verosimile, è ugualmente ancora sconosciuto. Essi provengono dalla parte posteriore degli emisferi, dai lobi parietale, occipitale e temporale. Essi pure rimangono risparmiati nella degenerazione discendente secondaria del peduncolo cerebrale, però in via eccezionale possono essere compresi in una degenerazione secondaria assai estesa in questa regione; fatto il quale potrebbe parlar contro la loro natura sensitiva. Il nome di fasci dl *Türck*, che qualche volta si dà ad essi, dovrebbe evitarsi, poichè in generale si suole dare al fascio piramidale anteriore, *PyV*.

I fasci che dalla corteccia del lobo temporale vanno verso il ponte, in quanto che terminano ne' gangli del ponte, si possono descrivere quale via temporale al ponte. Essa giungerebbe ai gruppi gangliari del ponte situati nella regione dorsale (*Jelgersma*), mentre la via frontale al ponte avrebbe la sua fine nei gangli del ponte situati sotto alla regione delle piramidi.

Non è verosimile però che con le vie fibrose descritte siano esauriti tutti i rapporti fra il ponte e il cervello (sia ciò per la via del piede del peduncolo cerebrale, oppure attraverso le vie della cuffia).

Se noi consideriamo una sezione trasversale del ponte, a lato di fasci sezionati trasversalmente, che salgono dalla medulla al cervello, e a lato di quelle fibre che provengono dal cervelletto, che quivi si presentano sezionate secondo la lunghezza, troviamo ancora numerosi e irregolari ammassi di sostanza grigia, i nuclei del ponte già menzionati, i quali sono molto ricchi in cellule gangliari di media grossezza. Egli

è ora stabilito con discreta certezza, che molte fibre del ponte, che ciascun suo peduncolo conduce dagli emisferi del cervelletto, terminano in queste masse, *3po* (fig. 137), trovano il loro prolungamento nelle fibre che decorrono verso l'alto (p. es. nella via frontale del ponte) e si uniscono al piede del peduncolo cerebrale. Nei conigli le fibrae transversae pontis terminano nella parte posteriore del ponte, specialmente nei nuclei dello stesso lato, mentre esse nella parte superiore di quello in maggior parte oltrepassano la linea mediana e terminano nelle masse grige del lato opposto (*Mingazzini*). Noi dunque abbiamo con ciò una riunione fra il cervello e il cervelletto, la quale però nell'uomo in grande parte è incrociata.

Del resto questo decorso può riferirsi soltanto ad una parte delle fibre del ponte, ciò che diventa subito manifesto, se si pensa che la sezione del suo peduncolo è molto maggiore che quella di tutto il piede del peduncolo cerebrale. Sopra la sorte delle altre fibre del ponte noi siamo informati soltanto in parte. *Bechterew* ha dimostrato direttamente, nei cervelli embrionali, che non tutte le fibre del ponte sono di uguale valore, dal momento che esse si rivestono di mielina in epoche assai diverse, come pure che non tutte le fibre nervose incrociate del ponte oltrepassano la linea mediana nel ponte stesso. Una parte delle fibre che vanno dal cervelletto nel ponte piega cioè in alto e giunge così (attraverso il rafe del ponte) nel rafe della regione della cuffia, dove essa troverebbe la sua fine provvisoria in un ammasso di cellule gangliari (nucleus reticularis tegmenti pontis) situato da ambo i lati del rafe (fig. 122, *Nrtg*). Le fibre dello stratum profundum pontis, le quali piegano in alto, riceverebbero la parte interna del rafe della cuffia dello stesso lato, mentre quelle fibre che salgono dallo stratum complexum pontis e quivi oltrepassano la linea mediana, ricevono la parte esterna del rafe della cuffia opposto (*Mingazzini*). Del resto con questo autore noi dobbiamo ammettere, che almeno una parte di queste fibre del ponte non termina nel nucleus reticularis, ma nel lemnisco va verso l'alto, forse alle eminenze quadrigemelle anteriori.

Lo strato limitante superiore del piede del peduncolo cerebrale verso la substantia nigra (5) si compone di fibre sottili, le quali, secondo *Meynert*, nascono dalle cellule della massa grigia testè citata, per cui sono da lui descritte quale pedunculus substantiae nigrae. Esse discendono verso il ponte e si perdono colà nella regione della cuffia.

In conseguenza di ciò, quale vero prolungamento dei cordoni piramidale laterale *PyS*, ed anteriore *PyV*, resterebbe soltanto una parte del piede del peduncolo cerebrale (6), la quale, dividendo questo in tre parti, corrisponde press'a poco al suo terzo medio (secondo *Charcot* ai due quarti medî, secondo *Zacher* però soltanto al secondo quarto calcolato partendo dall'esterno). In questa regione (6) i fasci per l'estremità superiore occupano verosimilmente la parte interna, i fasci per l'estremità inferiore la parte esterna.

A cagione del decorso non parallelo e divergente in alto delle fibre del piede, può accadere che alcuni fasci degenerati rimangano nascosti nel profondo: così spesso, nella degenerazione discendente delle vie piramidali, si vede, dall'esterno, nel peduncolo cerebrale, soltanto una regione triangolare di tinta grigia, la quale con la sua estremità raggiunge il ponte, mentre la sua base aderisce al tractus opticus.

Noi ora dobbiamo seguire l'ulteriore decorso della via piramidale nel cervello e vogliamo contemporaneamente prendere in considerazione le rimanenti parti del piede del peduncolo cerebrale. Noi abbiamo veduto che il piede del peduncolo cerebrale, dopo di essersi insinuato fra le masse grige del cervello intermedio ed anteriore, viene a costituire la capsula interna (*Ci*, fig. 137). Noi possiamo immaginare (fig. 138 e 139) che tutto il piede del peduncolo cerebrale pieghi leggermente in modo che le fibre più interne in un taglio orizzontale attraverso la capsula interna diventino le più anteriori, mentre che le più esterne vanno a costituire le parti posteriori della capsula interna. La metà anteriore di questa risulta di fibre del piede soltanto nella sua parte posteriore, mentre quasi tutta la sua parte anteriore risulta di un fascio di fibre *s*, che noi più tardi impareremo a conoscere quale peduncolo anteriore del talamo ottico. A questo segue la via frontale del ponte, 3, quindi in corrispondenza del ginocchio della capsula interna il fascio dei nervi motorî craniani 2, (vie centrali dei nervi motorî craniani, vie cortico-bulbari) (fig. 137 *p*4-*n*4, *C*4), più oltre il prolungamento della via piramidale nello stretto senso della parola, 6, e invero decorrono nella parte anteriore del campo le fibre per la estremità inferiore (vie cortico-brachiali), mentre la metà posteriore contiene i fasci per l'estremità inferiore (vie cortico-crurali).

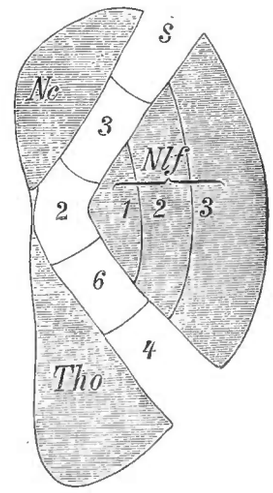

Fig. 139. — Taglio orizzontale attraverso la capsula interna *Nc* nucleus caudatus, *Nlf* 1.2. 3. i tre segmenti del nucleo lenticolare, *Tho* thalamus opticus, 2 via dei nervi cerebrali motorî 3 via frontale del ponte, 4 vie sensitive, 6 vie piramidale, 5 peduncolo anteriore del talamo ottico.

Nell'ultimo terzo della metà posteriore della capsula interna sta una regione destinata alla conducibilità sensitiva, le cui fibre formano la parte esterna del piede del peduncolo cerebrale. In questa sezione trasversale (4) si troveranno inoltre fibre che appartengono al Nervus opticus ed al Nervus olfactorius, i quali due nervi nel piede del peduncolo cerebrale sono rappresentati in altro modo, che non i nervi sensitivi che nascono più in basso. Ora, siccome in questo punto della capsula interna si riuniscono le differenti vie sensibili, così esso viene detto carrefour sensitif. Degli altri fasci fibrosi che stanno nella cap-

sula interna si parlerà più tardi. *Flechsig* del resto fa osservare che i singoli fasci fibrosi, mentre essi nel loro decorso verso l'alto attraversano la capsula interna, si spostano verso il ginocchio della capsula, per cui, a mo' d'esempio, il campo 2 non corrisponde sempre al ginocchio come nella fig. 139.

Tosto che queste parti della capsula interna, ora descritte, hanno oltrepassato lo stretto spazio fra le masse centrali grige del cervello e sono entrate nella vasta regione della massa cerebrale nel centrum semiovale Vieusseni, raggiano in tutte le direzioni per raggiungere la corteccia cerebrale nelle differenti regioni degli emisferi, formando così una parte della corona radiata Reilii.

Non è possibile dire come sia situato il fascio che parte dal lemnisco (fig. 138 l), probabilmente nella parte posteriore della capsula interna; lo stesso dicasi del decorso delle fibre del ponte descritte sopra come settima parte del piede del peduncolo cerebrale.

Le fibre della via frontale del ponte finiscono in avanti nei lobi frontali e nel nucleo caudato, quelle della via temporale al ponte vanno al lobo temporale, quelle della via piramidale nelle circonvoluzioni centrali, nel lobulus paracentralis e nella parte anteriore del lobo parietale, mentre le fibre posteriori della capsula piegano indietro verso lobi occipitali (fibre raggiate vicine, fascio sagittale del lobo occipitale) ed anche in basso verso il lobo temporale.

Una lesione la quale si localizzi nella via piramidale, sia lungo il suo decorso, come anche nella regione della corteccia cerebrale alla quale essa si distribuisce, costituisce sempre il punto di partenza di una degenerazione discendente, la quale si estende senza interruzione a tutto il midollo spinale, senza però interessare le cellule del corno anteriore. Con tutto ciò si trova quasi sempre disseminato nella sezione trasversa del campo della degenerazione un discreto numero di fibre intatte, le quali forse rappresentano un sistema indipendente dalle piramidi (*Bechterew*).

Per conseguenza la via piramidale è un lungo fascio fibroso che riunisce, senza interruzione, la corteccia cerebrale, ed in vero specialmente quelle parti di essa, alle quali noi attribuiamo funzioni motorie, con le cellule d'origine delle radici nervose motorie. Ciò avviene in gran parte mediante incrociamento, in piccola parte soltanto in via diretta. L'insieme della via cortico-muscolare risulta dunque di due parti: 1.° la via piramidale (fig. 137), *C-n*; 2.° i nervi motori periferici *n-p*; fra queste due regioni esiste per ciascuna fibra, almeno una cellula nel corno anteriore, *n* (e rispettivamente una cellula corrispondente della medulla oblongata). Però non è escluso che questo tratto di riunione, il quale nello schema della fig. 137 è rappresentato soltanto da una cellula, possa essere più complicato, che vi siano intercalate, più cellule nervose, oppure un tessuto nervoso. In ogni caso, le

cellule del corno anteriore stanno in rapporto fra di loro mediante numerosi prolungamenti di cui sono provvisti (però soltanto per mezzo di una finissima rete nervosa), e con quelle vie nervose che stabiliscono i rapporti con il cervelletto, i gangli grigi centrali del cervello e le regioni di senso.

Meynert ha osservato che nella regione del peduncolo cerebrale, il taglio trasversale del piede, sorpassa molto nell'uomo, in confronto di tutti i mammiferi, quello della cuffia. Questo fatto è di grande importanza e quivi per l'appunto deve essere ricordato, poichè le vie piramidali costituiscono una parte assai considerevole del piede del peduncolo cerebrale. *Spitzka* pretende di aver trovato che non solamente il delfino, privo di estremità, ma anche l'elefante non possiede piramidi, mentre l'armadillo le avrebbe soltanto allo stato rudimentale.

Che in certi animali le vie piramidali nel midollo spinale decorrano totalmente o in parte nel cordone posteriore, fu gia detto.

Devesi ancora osservare che la via piramidale presenta la mielina dapprima nel centrum semiovale, e che essa, durante il periodo dello sviluppo, si estende in poche settimane in via discendente, verso il midollo lombare.

Meynert, Studien über die Bedeutung des zweifachen Rückenmarkursprunges aus dem Grosshirn. Wien. Sitzungsber. 60. Bd. 1869. *Flechsig*, Ueber Systemerkrankungen im Rückenmark. Leipzig 1878 *Spitzka*, The comparative Anatomy of the pyramid. Tract. Journ. of. comp. med. 1886. *Lenhossèk*, Ueber die Pyramidenbahnen. Anat. Anz. 1889. *Jelgersma*, Idiotie. Psych. Bladen 1887. *Flechsig*, Zur Anatomie und Entwickelungsgeschichte der Leitungsbahnen im Grosshirn des Menschen. Arch. für Anat. u. Phys. A Abth. 1881. *Mingazzini*, Intorno al decorso delte fibre appartenenti al pedunculus medius cerebelli. Arch. p. l. sc. med. 14. Bd. 1890. *Bechlerew*, Zur Anatomie d. Schenkels des Kleinhirns, insbesondere der Brückenarme. Neur. Centralblatt. 1885. *Türk*, Ueber secundäre Erkrankung einzelner Rückenmarkstänge. Wr. Sitzungsber. 1851 und 1853. *Charcot* Lèçons sur les localisation dans les maladies du cerveau, rec. par Bourneville. Paris 1876. *Bechterew*, Ueber die verschiedenen Lagen und Dimensionen der Pyramidenbahnen. Neur. Centralblatt. 1890. *Zacher*, Ueber drei Fälle von progressiver Paralyse. Arch. f. Psych. 19. Bd. *Zacher*. Beiträge zur Kenntniss des Faserverlaufes im Pes pedunculi. Arch. f. Psych. 22. Bd.

2. I cordoni posteriori e le vie che ne partono.

Una gran parte delle fibre dei cordoni posteriori sta in diretto rapporto con le radici posteriori: così decorrono nel cordone cuneiforme di *Burdach* numerose fibre radicolari, sia arciformi nel taglio trasversale del midollo, sia anche ascendenti nei tagli longitudinali. Molti autori negano l'esistenza di vie lunghe nei cordoni posteriori; però il fatto che i cordoni di *Goll* degenerano in direzione ascendente fino al loro nucleo nella medulla oblungata, le lascia supporre.

Il rapporto crociato dei cordoni posteriori con le radici posteriori (tutt'al più parziale) a supporsi sulla base di fatti fisiologici, non è possibile altrimenti che con l'interposizione della commessura grigia posteriore, ed eventualmente più oltre per mezzo del septum posterius.

Nella medulla oblungata i cordoni posteriori rigonfiano, come noi sappiamo, mediante l'inclusione di masse grige (Nucleus funiculi gracilis e nucleus funiculi cuneati) *Nc Ng* (fig. 136). I due nuclei, detti brevemente nuclei dei cordoni posteriori, vengono considerati, come fu già detto, quali nuclei sensitivi per la sensazione muscolare delle estremità, ed invero il nucleo di *Burdach* è messo in rapporto con le estremità superiori, e quello di *Goll* con le inferiori.

I fasci dipartentisi da questi nuclei, e quindi i prolungamenti indiretti dei cordoni posteriori, vanno, astraendo da alcune riunioni meno costanti, in parte alle eminenze quadrigemine ed al cervello, sulla via del lemnisco, in parte al cervelletto mediante il peduncolo cerebellare, il Corpus restiforme. Noi tratteremo separatamente questi due allacciamenti.

a) *Lemnisco.*

Quale Lemnisco (Lemniscus, Laqueus, Ruban de Reil) si è descritto in origine quella regione triangolare, che, cominciando dall' eminenza quadrigemella inferiore, ricopre una parte del Brachium conjunctivum (fig. 6), *Lm*; più tardi furono coinvolte nel concetto di *Lemnisco* diversi altri sistemi di fibre. L'insieme di queste vie fu classificato in modo assai differente, senza aver di mira un accordo e nella classificazione e nella nomenclatura. Quindi non deve arrecare maraviglia se nello studio del lemnisco s'incontrano minori difficoltà per l'intreccio delle fibre che per la confusione dei nomi. Noi distingueremo due parti principali, un lemnisco interno (superiore) e uno esterno (inferiore).

Del resto siamo ancora ben lontani dal possedere esatte nozioni sull'origine e la fine di tutte le fibre del lemnisco. Ciò che pare sicuramente accertato si è il rapporto di una parte del lemnisco con il cordone posteriore del midollo spinale.

Noi abbiamo veduto, che dai nuclei dei cordoni posteriori (Nucleus funiculi gracilis *Ng*, e funiculi cuneati *Nc*) partono in avanti fibre che in forma arcuata raggiungono la linea mediana. La maggior parte di queste fibre, specialmente quelle situate più in basso verso il midollo (fig. 116), le quali provengono in gran parte dal cordone gracile e circondano il canale centrale in belli archi, dopo il loro incrociamento *DLm* (incrociamento del lemnisco), si riuniscono dietro le piramidi per formare lo strato interolivare o strato del lemnisco (fi. 116 *Lm*), al quale si unirebbero anche fibre provenienti dal cordone anteriore. *Edinger* considera questo rinforzo proveniente dal cordone anteriore quale via centrale dei nervi spinali sensitivi, formato da fibre le quali, originandosi dal corno posteriore, si incrociano nella commessura anteriore e giungono nel cordone anteriore.

Nelle regioni che stanno più vicino al cervello (fig. 117 e fig. 118) fibrae arcuatae internae (*fai*) piegano in basso in sottili fasci e in arte in larghi archi: essi si riuniscono in parte in sopra del vero rato interolivare nel campo mediano della medulla allungata (circa ı *Sra*) e piegano quivi verso l'alto. Un'altra parte di queste fibrae rcuatae conserva la direzione trasversale e giunge, come noi vedremo iù tardi, al corpus restiforme dell'altro lato. Le fibrae arcuatae che scono dai nuclei di *Burdach* si circondano di mielina nel settimo mese ella vita endouterina, quelle provenienti dai nuclei di *Goll* soltanto el nono mese (*Edinger*).

Nella parte ventrale della regione della cuffia (superiormente al onte), noi potemmo seguire la sezione del lemnisco, attraversato da bre trasversali del corpus trapezoides, *Tz* (fig. 121) (si tratta quivi empre del lemnisco interno (superiore) perchè il lemnisco esterno resentasi solo più tardi nel cervello medio (fig. 136) *Lm*).

Oltre di ciò si aveva un ingrandimento quasi continuo di questa egione. Questo maggior sviluppo si spiega con l'aggiunta di nuove bre, la cui origine in parte è ancora dubbia. È probabile che molte fibre el ponte, le quali, salendo nel rafe, raggiungono il lemnisco, prendano n rinforzo dal cervelletto (*Mingazzini*): però è di grande significato l fatto, che la maggior parte dei nuclei nervosi sensitivi hanno rapporti incrociati con il lemnisco, ciò che, astraendo dalla sua origine onosciuta dai cordoni posteriori, lo farebbe ritenere sempre più uale via di senso.

Inoltre stanno nelle vicinanze della sezione trasversale del lemnico interno molti piccoli accumuli di cellule ganglionari (detti dal *Rolter* Nuclei lemnisci mediales), che debbonsi considerare quali punti i origine delle fibre del lemnisco. *Bechterew* ammette altre fibre di inforzo provenienti dal suo Nucleus reticularis tegmenti pontis (fig. 119), *Vrtg*; una parte dei fasci provenienti da questi gruppi cellulari sembra in vero unirsi al lemnisco esterno, mentre un'altra parte, contrassegnata da sottili fibre, si dispone all'interno del lemnisco.

Del resto furono descritte molte altre fibre che vanno nel lemnisco interno.

Nel piano di uscita del trigemino, tostochè scompaiono i suoi uclei di origine, si fa evidente all'esterno un'altra parte del lemnico, il lemnisco esterno. Per il fatto che le parti del lemnisco interno icine alla linea mediana si differenziano sempre più dagli altri fasci i questo territorio, la sezione totale del lemnisco si divide (fig. 128) n tre parti, cioè: 1. Il fascio più interno che va al piede del pedunolo cerebrale, *LmP*; 2. Il lemnisco interno, *Lm*; 3. Il lemnisco esterno, *Lml*. Quest'ultimo lo si vede ricoprire il brachium conjunctivum (il emnisco visibile all'esterno), raggiungere l'eminenza quadrigemella osteriore incrociandosi in parte al di sopra dell'Aquaeductus. Lo si

dice anche lemnisco inferiore, perchè il lemnisco interno un po' più in alto lo si può seguire fino nell'eminenza quadrigemina anteriore e nel cervello, per cui è anche detto lemnisco superiore. Il nucleo del

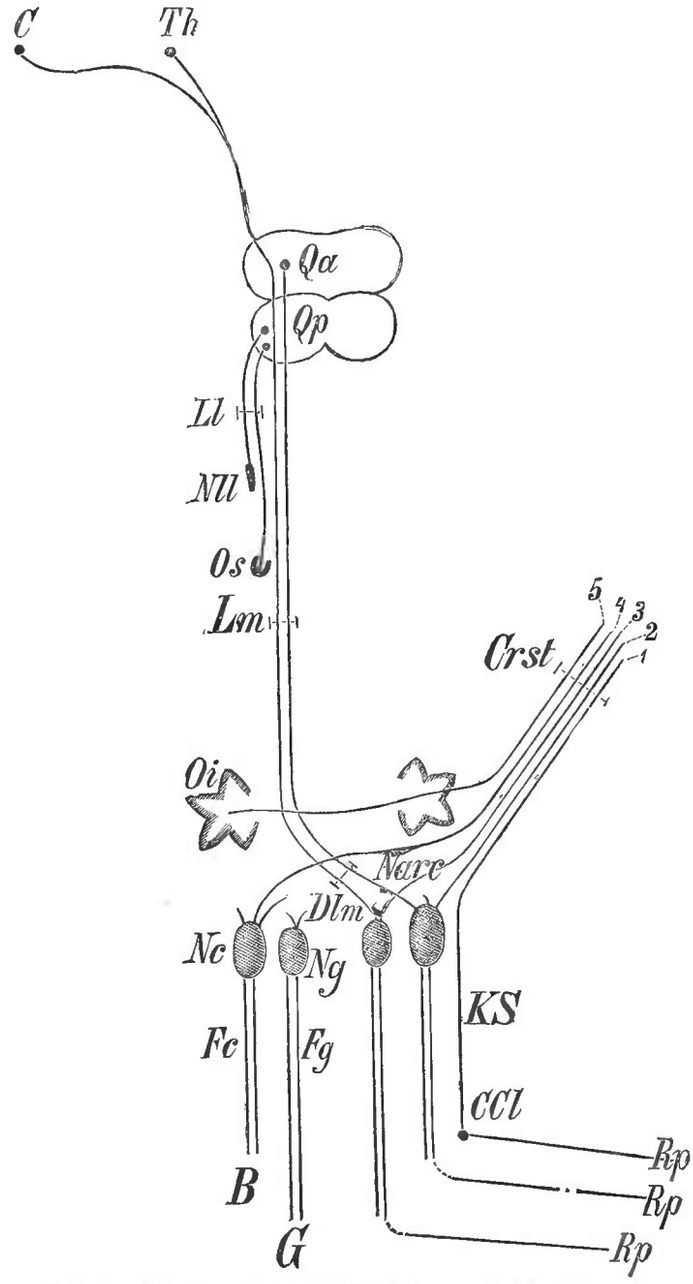

Fig. 140. — Schema dei rapporti centrali dei cordoni posteriori. *Rp* radice posteriore, *B* cordone di *Burdach*, *Fc* funiculus cuneatus, *G* cordone di *Goll*, *Fg*, funiculus gracilis, *Nc* nucleo del funiculus cuneatus, *Ng* nucleo del funiculus gracilis, *Dlm* decussatio lemnisci, *Narc*, nucleus cuneatus, *CCl* colonne di *Clarcke*, *KS* via cerebellare del cordone laterale, *Oi* nucleo olivare inferiore. *Crst* corpus restiforme. *Lm* lemnisco interno, *Ll* lemnisco esterno, *Os* oliva superiore. *Nll* nucleo del lemnisco esterno, *Q*, *Qp* eminenze quadrigemine anteriori e posteriori, *Th*, thalamus opticus. *C* corteccia cerebrale.

lemnisco laterale (Nucleus lemnisci lateralis) (fig. 113 *Nlvil* e fig. 140 *Nll*) fornisce una gran parte di fibre per il lemnisco esterno, da ultimo riceve numerosi rinforzi dal Corpus trapezoides, dalle striae medullares

nervi acustici dell'altro lato (*Monakow*), come pure dall' oliva superiore, *Os*. Del resto il nucleo del lemnisco laterale corrisponde secondo la sua posizione all'oliva superiore, di cui raggiunge quasi l'estremità cerebrale. Quivi si aggiunge il rinforzo già detto proveniente dal Nucleus reticularis: e poichè in questo dovrebbero pure finire le fibre provenienti dal cordone laterale del midollo spinale, così con ciò sarebbe dato un rilasciamento fra le eminenze quadrigemine posteriori ed il cordone laterale.

La massa principale del lemnisco superiore od interno piega (in modo simile a quello fatto più in basso dal lemnisco esterno) in direzione dorsale, senza giungere così vicino alla superficie, e raggiunge così la regione dell'eminenza quadrigemella anteriore, per formare il suo strato midollare profondo.

Che una parte delle fibre raggiunga sopra l'Aquaeductus Sylvii la linea mediana e si irraggi così nella regione delle eminenze quadrigemine dell'altro lato, è assai probabile: se poi queste fibre si continuino nel braccio dell'eminenza dell'altro lato, non può essere dimostrato con sicurezza. Più in alto rimane ancora una parte considerevole del lemnisco all'esterno ed un po' indietro del nucleo rosso (fig. 131 *Lm*) quale fascio appena appariscente e piegato a mezzaluna e si unisce alle fibre che dai detti nuclei irraggiano nella Regio subthalamica.

Devesi notare che alcune di queste fibre trovano la loro fine nel Thalamus (fig. 140 *TL*) e forse anche nella divisione interna del nucleo lenticolare. È dimostrato che una parte considerevole di fibre del lemnisco raggiunge la corteccia cerebrale. Una parte delle fibre del lemnisco, dopochè dalla regione subtalamica è giunta sotto il nucleo lenticolare attraverso l'ansa di questo ed ha oltrepassato le sue divisioni interne, si irraggerebbe nella corteccia del lobo parietale (*Monakow*), d'onde la corteccia del lemnisco (fig. 140 *c*).

Edinger descrive fasci, che, venendo dal lemnisco, si trovano in fuori ed in alto del nucleo rosso, e di là vanno direttamente sul cammino della capsula interna alla corteccia del lobo parietale superiore, per cui evitano il nucleo lenticolare. Essi formano una parte della sua così detta striatura della cuffia che sarà più tardi minutamente descritta.

Flechsig ed *Hösel* opinano che circa i cinque sesti delle fibre provenienti dai nuclei del cordone posteriore e ascendenti nello strato interolivare, vadano nelle circonvoluzioni centrali (specialmente nella posteriore e nel lobulus paracentralis). La regione corticale motrice conterrebbe pure i centri corticali per la sensibilità muscolare.

In ogni caso noi dobbiamo considerare il lemnisco come una delle più importanti vie sensitive, in prima linea, per la conducibilità della sensibilità muscolare.

La degenerazione secondaria del lemnisco fu ripetutamente osser-

vata, ed in verità, nella maggior parte dei casi essa, era discendente. Però fu pure osservata la degenerazione ascendente del lemnisco (*P Meyer*) ed anche una degenerazione nelle due direzioni (*P. Meyer Spitzka*). Quest'ultimo fatto permette forse di conchiudere che nel lemnisco decorrono fibre di differente specie, motorie e sensitive (*Mendel*).

Se in molti casi di degenerazione del lemnisco si rinvenne pure la degenerazione dell'oliva inferiore, ciò devesi riferire alla compartecipazione di altri fasci della cuffia, perchè i rapporti del lemnisco con le olive inferiori, che furono descritti qualche volta (*Roller*) sono sempre soltanto di poco valore.

Roller, Die Schleife. Arch. f. mikrosk. Anat. 19. Bd. *Monakow*, Neue experimentelle Beiträge zur Anatomie der Schleife, Neurol. Centralblatt 1885. *Edinger*, Ueber die Fortsetzung der hinteren Wurzeln zum Gehirn. Anatom. Anzeiger 1889. *Rossolymo*, Zur Physiologie der Schleife. Arch. f. Psych. 21. Bd. *Monakow*, Striae acusticae und untere Schleife. Arch. f. Psych. 22. Bd. *Spitzka*. Contribution to the anatomy of the lemniscus. The medic. Record 1884. *Flechsig*, Ueber die Verbindung der Hinterstränge mit dem Gehirn. Neurol. Centralblatt 1885. *Flechsig* und *Hösel*, Die Centralwindungen ein Centralorgan der Hinterstränge. Neurol. Centralblatt 1890. *Meyer P.*, Arch. für Psych. 13. und 17. Bd. *Mendel*, Neurol. Centralblatt 1883. *Homén*, Ueber secund. Degeneration im verlängerten Mark und Rückenmark. Virchow's Arch. 88. Bd. *Werdnig*. Concrement in der Substantia nigra. Wiener med. Jahrb. 1883. *Déjerine*, Arch. de Phys. 1890.

b) *Peduncolo del cervelletto.*

La riunione dei cordoni posteriori con il cervelletto si fa per mezzo di una parte del peduncolo cerebellare (Corpus restiforme, braccio cerebellare inferiore). Però questo passaggio delle fibre dei cordoni posteriori nel peduncolo cerebellare non è così semplice come si potrebbe credere ad un esame esterno della medulla oblungata.

Alla formazione del peduncolo cerebellare prendono parte: 1, le fibre provenienti dal midollo spinale, ed in verità oltre alle fibre del cordone posteriore, anche altre del cordone laterale, 2, fibre provenienti dai nuclei olivari inferiori (via olivocerebellare).

1. *Parte spinale.*

a) La parte del Corpus restiforme data dal cordone laterale è rappresentata dal fascio cerebellare diretto del cordone laterale *KS*, di cui noi parleremo ancora brevemente più tardi (fig. 140). Dal nucleo del cordone laterale (fig. 117-119), *Nlt*, giacente quasi a lato di *KS*, procederebbe un rinforzo di fibre per il corpo restiforme.

b) La parte del corpus restiforme data dal cordone posteriore è assai considerevole, ed in vero in parte crociata ed in parte no. L'importanza della riunione incrociata, dopo essere stata per molto tempo trascurata, fu fatta notare di bel nuovo da *Darkschewisch* e *Freud*: essi hanno dimostrato che astraendo da fibre arciformi le quali per un piccolo tratto della periferia posteriore della medulla oblungata specialmente dalle vicinanze del nucleo di *Goll* piegano lateralmente verso il

corpus restiforme (Fibrae arcuatæ externae posteriores, *Edinger*), quest'ultimo riceve ancora un rinforzo diretto e più considerevole dai nuclei del cordone posteriore specialmente di quello di *Burdach* (fig. 140 *Crst* 2. 3).

Si può cioè vedere nei piani superiori dei nuclei del cordone posteriore, che quelli decrescono nella stessa misura che il corpus restiforme aumenta: questo occupa il posto delle masse grige che successivamente scompajono (fig. 118, 119, 120). Per cui le corrispondenti fibre dei cordoni posteriori, dopo un'interruzione delle cellule dei nuclei, continuano il loro decorso nel corpo restiforme in direzione quasi immutata.

Il nucleo del cordone cuneiforme contiene cellule grandi e piccole: le prime si riuniscono in gruppi i quali occupano la parte esterna del nucleo di *Burdach* e si estendono più in alto che i gruppi a piccole cellule; soltanto le grandi cellule il cui insieme si descrive quale nucleo esterno del cordone cuneiforme, invierebbero fibre al corpo restiforme (*Blumenau*).

Un altro rinforzo dai cordoni posteriori ha luogo, ma per via più lunga, ed invero per mezzo delle fibre che, quali fibrae arcuatae internae (fig. 117, 118) *Fai*, nel modo testè brevemente esposto rappresentano il prolungamento vicino dell'incrociamento del lemnisco. Esse però non rimangono nello strato interolivare, ma decorrono fino al rafe, dove piegano in basso incrociandosi ad angolo acuto: più oltre esse giungono alla periferia della piramide opposta e la circondano quali fibrae arcuatae externae anteriores, come pure l'oliva: in questo cammino esse raggiungono il corpo restiforme (fig. 140 *Crst* 4). Quindi esse costituiscono una riunione del cordone posteriore con il corpus restiforme dell'altro lato. Nel mentre queste fibre circondano la piramide stanno inclusi fra di esse accumuli di sostanza grigia, specialmente il Nucleus piramidalis anterior (Nucleus arciformis, fig. 117 *Narc*, fig. 140, *Nar*). Le cellule del nucleus arciformis sono di differente forma e grandezza, in generale riunite a gruppi. Le cellule maggiori si trovano nel centro del nucleo (*Mingazzini*).

Può anche constatarsi che molte di queste fibre, finchè esse attraversano il midollo quali fibrae arcuatae internae, penetrano nelle olive (fig. 119). Ma *Edinger* ha dimostrato che non hanno con esse alcun rapporto, essendo che non fanno che attraversarle.

Una parte discreta di fibrae arcuatae externae prende la sua origine dai nuclei del cordone laterale: non è improbabile che queste fibre formino il limite dorsale del nucleus arcuatus (strato dorsale di *Mingazzini*) e stiano in rapporto specialmente con la metà superiore (cerebrale) di questo nucleo.

2. *Parte olivare.*

c) Anche la parte del corpus restiforme proveniente dalle olive si sviluppa in modo discretamente complicato.

Il nucleo olivare, oliva inferiore (fig. 117-121, 126), si presenta alla sezione quale un doppio nastro sinuoso, i cui due foglietti, chiusi all'esterno, presentano un'apertura verso la linea mediana: in realtà il nucleo olivare inferiore rappresenta un nastro di sostanza grigia che può paragonarsi al più alto grado ad un sacchetto un po' stretto con un lacciolo la cui apertura (ilo) sia rivolta verso l'interno. Lo spessore di questo nastro grigio è press'a poco uguale in ogni punto, cioè fra i 3-4 decimi di millimetro. Già a debole ingrandimento si osserva che molti fasci nervosi, in basso assai grossi, come p. es. le radici dell'hypoglossus, penetrano a traverso la sostanza dell'oliva. Le cellule nervose di queste sono debolmente pigmentate, quasi tutte della stessa grandezza (12-20 μ di diametro), rotonde, oppure un po' fusiformi. Esse sono ugualmente ripartite nell'interno del nastro grigio; qua e là questa o quella cellula giace fuori della sostanza grigia. A lato di fasci fibrosi decorrenti in direzione traversante e longitudinale, havvi pure nella sostanza grigia nei nuclei olivari un ricco reticolo nervoso di finissime fibrille midollate. Le due olive accessorie mostrano una struttura del tutto simile.

Dall'ilo dell'oliva escono numerosi fasci fibrosi (peduncolo dell'oliva) e raggiungono il rafe, altre fibre la ricoprono all'esterno dopo d'aver piegate orizzontalmente intorno ad essa (stratum zonale). Da ultimo si vede molti fasci fibrosi decorrenti esternamente alla radice ascendente del trigeminus, dirigersi dalle vicinanze dello stratum zonale dell'oliva verso il corpus restiforme (fig. 118, 119).

Anatomicamente il reciproco rapporto di queste fibre non si può rintracciare: soltanto le ricerche patologiche possono risolvere la questione. E prima di ogni altra cosa viene quivi in considerazione che nell'atrofia di un emisfero cerebellare l'oliva opposta suole in ogni caso atrofizzarsi.

Il decorso delle fibre del corpus restiforme date dal nucleo olivare è il seguente: esse escon dall'ilo dell'oliva, sorpassano trasversalmente la linea mediana, attraversano in gran parte l'oliva del lato opposto, prendendo parte alla formazione dello stratum zonale, e di là raggiungono il corpo restiforme (fig. 140 *Crst* 5).

Bechterew e *Flechsig* hanno descritto anche un rapporto dell'oliva inferiore con il nucleo lenticolare (via centrale della cuffia), ed invero mediante un fascio che si costituisce a poco a poco alla periferia esterna e posteriore dell'oliva inferiore (fig. 127, *cH*), quindi penetra fra il lemnisco interno e l'oliva superiore (fig. 122 e 123, *cH*), più oltre decorre all'esterno del fascio longitudinale posteriore verso il cervello, e da ultimo nell'ansa del nucleo lenticolare. Nelle sezioni di cervello d'adulto la via centrale della cuffia, soltanto di rado, è distintamente marcata.

Del resto debbono esistere ancora diversi altri rapporti dell'oliva

con altre parti del cervello e specialmente con il midollo spinale, ma non sono ancora conosciuti.

Ottenuta la formazione del peduncolo cerebellare per la convergenza di questi differenti fasci fibrosi, allora esso penetra nella sostanza del cervelletto (fig. 123, 125) e quivi lo si può seguire soltanto in cervelli embrionali.

Secondo *Edinger* la parte del corpus restiforme data dal midollo spinale arriva al verme del cervelletto, mentre quella data dalle olive prende parte alla formazione di quel fascio fibroso che circonda il corpus dentatum quale Vello. Su ciò si dirà qualche cosa di più parlando del cervelletto. Alcuni autori comprendono nel corpus restiforme quei fasci fibrosi, che dai punti d'origine dell'acusticus e del tringeminus vanno nel cervelletto.

Il corpus restiforme contiene dunque in ogni caso numerose vie centripete (forse esclusivamente queste), le quali trovano la loro fine nel cervelletto: noi ritorneremo sul significato del corpus restiforme a proposito del cervelletto.

Blumenau, Ueber den äusseren Kern des Kellstranges. Neurol. Centralblatt 1891. *Darkschewitsch* und *Freud*, Ueber die Beziehung des Strickkörpers zum Hinterstrang. Neurol. Centralblatt 1886. *Mingazzini*, Intorno al decorso delle fibre appar. al pedunculus med. cerebelli ed al corp. restiforme. Arch. pl. sc. medic. 1890. *Bechterew*, Zur Anatomie der Schenkel des Kleinhirns. Neurol. Centralblatt 1885. *Vejas*, Experiment. Beiträge z. Kenntniss der Verbindungsbahnen des Kleinhirns. Arch. f. Psych. XVI. Bd. *Monarow*, Experim. Beitr. zur Kenntniss des Corpus restiforme. Arch. f. Psych. XIV. Bd.

3. Via cerebellare del cordone laterale.

Noi riassumeremo quivi, con poche parole, cose già quasi conosciute (fig. 140). La via cerebellare del cordone laterale riceve a poco a poco le sue fibre dalle colonne di *Clarke CCl*, e con molta probabilità esse stanno in rapporto con i fasci radicolari posteriori *RP* Soltanto nella medulla oblungata la sezione della via cerebellare del cordone laterale si porta più in dietro, dove essa incrocia alla periferia la radice ascendente del trigeminus (fig. 118, 119). Quivi sidis pongono a poco a poco le altre parti del peduncolo cerebellare, quindi le fibre molto grosse, terminano, dopo un decorso abbastanza semplice, nel verme del cervelletto (fig. 140 *Crst*, 1). Il cordone cerebellare laterale è dunque una via di riunione non crociata fra le radici posteriori ed il cervelletto. Anche il fatto che la degenerazione secondaria del fascio cerebellare del cordone laterale ha luogo in direzione ascendente, parla in favore dell'opinione che noi abbiamo qui a che fare con un sistema centripeto. La parte ventrale della via cerebellare del cordone laterale non penetrerebbe nel corpo restiforme, almeno nel cane e nel gatto, ma ascenderebbe a traverso il corpus trapezoides e fra la radice

dell'abducens e del facialis fino in vicinanza delle eminenze quadrigemine; colà a lato del lemnisco giungerebbe alla superficie delle brachia conjunctiva e quindi piegherebbe indietro, per irraggiarsi nel midollo del cervelletto (*Löwenthal*).

4. Fascio di Gowers.

Questo fascio risulterebbe formato da fibre radicolari posteriori, le quali, oltrepassata la linea mediana e subìta un'interruzione nelle cellule nervose, si riunirebbero nelle parti laterali del midollo spinale dirigendosi in alto (fig. 105, 25); si rende evidente nella parte inferiore dorsale del midollo spinale, e aumenta nel suo diametro trasverso fino nel midollo cervicale (fig. 105, 25). È assai stretto in vicinanza delle radici anteriori, cresce in larghezza nella parte posteriore e si adagia sul margine interno di *KS*. Una parte delle fibre terminerebbe nel midollo cervicale superiore, un'altra parte (*Bechterew*) nel Nucleus lateralis della medulla oblungata.

Nello schema della fig. 105 le fibre che vanno nel fascio di *Gowers*, non furono segnate perchè ancora poco studiate.

Il fascio di *Gowers* (cordone ascendente antero-laterale) si riveste di mielina nell'ottavo mese della vita uterina, più tardi che le restanti parti del cordone laterale, con eccezione di *PyS*. Siccome all'epoca in cui i fasci di *Gowers* sono già rivestiti di mielina, la commessura posteriore non contiene ancora alcuna fibra mielinica, bensì la commessura anteriore, così l'incrociamento avrebbe luogo in quest'ultima: infatti, che un tale incrociamento abbia luogo, risulta da ciò, che lungo tempo dopo l'amputazione di una coscia si trovò degenerazione ascendente in *GS* dello stesso lato e nel fascio incrociato di *Gowers* (*Guarneri* e *Bignami*). Dunque questo fascio degenera spesso in via ascendente, p. es. nella mielite da compressione, però sembra sia necessario un alto grado dell'affezione, perchè sia compreso nella degenerazione (*Francotte*). Anche nella tabe con avanzate manifestazioni sensitive fu osservata colà ripetutamente degenerazione ascendente. *Bechterew* mette questo fascio in rapporto con la conducibilità dolorifica: in ogni caso devesi ad esso un eminente significato nelle funzioni di senso.

Gowers, Diagnos. of dis. of the spinal cord 1879. *Gowers*, Bemerkungen über die anterolaterale aufsteigende Degeneration. Neurol. Centralblatt 1886. *Bechterew*, Uebere in besonderes Bündel im Seitenstrange des Rückenm, Neurol. Centralblatt 1885, *Francotte*, De la dégenérescence du faisceau de Gowers. Bull., de l'ac r. belg. 1889. *Guarneri* und *Bignami*, I centri nervosi in un amputato. Boll. delle R. Accad. med. di Roma 1888.

5. Resti dei cordoni laterale ed anteriore.

Noi comprendiamo quivi tutti i fasci del midollo spinale che non furono ancora descritti in questa parte del libro. Per quanto una distinzione fra vie lunghe e brevi sia permessa, noi abbiamo quivi a che fare con vie corte, cioè con fibre le quali abbandonano la sostanza grigia (fig. 105, 21, 22) per ritornarvi dopo un breve decorso longitudinale, per meglio dire fibre di riunione fra sezioni di sostanza grigia del midollo a differenti altezze.

Tutti questi fasci si lasciano seguire in alto fino attraverso il cervello medio, ed in verità nell' interno della substantia reticularis della cuffia. Con questo però non si vuol dire che ciascuna fibra nervosa abbia un decorso così lungo: di regola le fibre inferiori scompajono e ha luogo una sostituzione di nuove fibre, così che non ha luogo un cambiamento di diametro.

Il **fascio fondamentale del cordone anteriore** si lascia distintamente seguire in alto. Noi abbiamo veduto come esso sia un poco spostato dall'incrociamento delle piramidi (fig. 114): più oltre spinge indietro lo strato interolivare proveniente dall' incrociamento del lemnisco, *VG*, con una parte dei resti del cordone laterale e tutt'e tre formano nell'insieme la substantia reticularis alba (formatio reticularis medialis). La parte anteriore della substantia reticularis alba (strato interolivare) noi l'abbiamo già seguita in alto nel lemnisco; la parte mediana corrisponde alla parte menzionata del cordone laterale, alla quale convergono singoli fasci originantisi dai nuclei dei cordoni posteriori, mentre la parte posteriore della substantia reticularis alba, bene deliminata verso la sostanza grigia nel pavimento del quarto ventricolo, si sviluppa da *VG*. Devesi ricordare che la parte mediana proveniente dai cordoni posteriori in alto dell'origine dell'Hypoglossus sembra terminare in quelle masse grigie (Nucleus centralis inferior di *Roller* (fig. 120, 121 *Nct*) che si avvicinano ai due lati alla parte mediana del rafe e così separano il lemnisco dal prolungamento di *VG*, che qui assume il nome di fascio longitudinale posteriore.

Il **fascio longitudinale posteriore,** fasciculus longitudinalis posterior (fig. 120 *Flp*), noi lo possiamo seguire fino nella regione più alta delle eminenze quadrigemine: esso forma sempre una sezione assai distinta da ciascun lato del rafe sotto il pavimento del quarto ventricolo e la sostanza grigia dell' acquedotto. Il limite anteriore del fascio longitudinale posteriore non è mai nettamente distinto; esso si confonde quivi con le altre fibre longitudinali della cuffia, e non ne può essere ben isolato. In alto del nucleo dell' oculomotorius è assai difficile poter seguire il fascio longitudinale posteriore; non è inverosimile che

esso termini già qui (*Flechsig*, *Edinger*). Una parte delle fibre del fascio longitudinale posteriore anderebbe nella commessura posteriore. Un'origine del fascio longitudinale posteriore dal nucleo lenticolare e nei dintorni o dalla corteccia cerebrale, come ripetute volte fu detto, è assai dubbia. *Spitzka*, avanza un fatto assai decisivo per la questione, cioè che nei rettili ed anfibî, malgrado un cervello anteriore piccolissimo il fascio longitudinale posteriore è tuttavia assai grosso, con eccezione di quelli animali, nei quali gli organi della vista sono impiccoliti. Per conseguenza egli ammette che i fasci longitudinali posteriori rappresentano una riunione dell'eminenze quadrigemine anteriori (le quali nelle dette specie animali come lobi optici sono assai mediocri) con i nuclei dei nervi muscolari degli occhi ed eventualmente anche con i nuclei dei nervi che presiedono a' movimenti del capo.

Gudden al contrario trova anche nella talpa, a lato di una completa mancanza di nuclei oculo-muscolari, il fascio longitudinale posteriore, tanto bene sviluppato come nei conigli, per cui nega il suo rapporto con questi nuclei. Nella lucertola i fasci longitudinali posteriori particolarmente grossi si possono seguire attraverso tutto il midollo spinale e si distinguono per fibre assai grosse; esse stanno quivi in rapporto con la commessura spinale anteriore.

Come fu già detto, devesi ammettere che nel fascio longitudinale posteriore convergono principalmente fibre corte, incaricate di riunire fra di loro i nuclei motori l'un l'altro seguentisi dal midollo spinale fino al cervello. Però non è escluso che fibre radicolari periferiche decorrano a tratti longitudinalmente nel fascio longitudinale posteriore, e quindi (come p. es. fibre dal nucleo dell'abducens al Nervus oculomotorius) oltrepassino in certi casi la linea mediana. Con ciò si accorda il fatto che la maggior parte del fascio longitudinale posteriore già di buon ora e contemporaneamente ai nervi periferici si riveste della membrana midollare.

Ben poco ci è noto finora sul decorso dei **resti del cordone laterale.** Noi sappiamo che una parte di questi contribuisce a formare la parte mediana della substantia reticularis alba e sembra terminare nel Nucleus centralis inferior circa all altezza della radice più alta dell'Hypoglossus. Tutti gli altri fasci vanno nella substantia reticularis grisea, e quindi più oltre nella regione della cuffia. Quivi stanno sparse numerose cellule ganglionari, che possono considerarsi quali prime terminazioni delle fibre ascendenti dal midollo spinale: *Bechterew* crede tali specialmente l'oliva superiore ed il Nucleus reticularis con il suo prolungamento (Nucleus centralis superior).

Egli considera il Nucleus reticularis sopratutto come uno dei più importanti punti di annodo del sistema nervoso centrale, la di cui riunione con il ponte, come pure i suoi molteplici rapporti con il lemnisco, furono già descritti. Quale aberrazione del cordone laterale *Mo-*

nakow indica un fascio di fibre già descritto da *Meynert* ed altri, il quale nasce dalle parti periferiche del cordone laterale fra il nucleo del facciale e la radice ascendente del trigemino, più oltre fra l'oliva superiore e l'uscente facciale (cioè all'incirca là dove sta nella fig. 123 la lettera *N* di *NVII*), sta nel corpus trapezoideum e da ultimo va nel lemnisco. Con tutta probabilità il fascio aberrante del cordone laterale è identico con quelle vie fibrose partenti da *KS*, le quali non vanno direttamente nel corpus restiforme.

Nelle vicinanze dell'eminenze quadrigemelle, dove le brachia conjunctiva si cacciano nella regione della cuffia ed ivi nell'uomo richiamano per sè una gran parte della sezione, stanno a lato del lemnisco e del fascio longitudinale posteriore soltanto poche fibre longitudinali nei residui della formatio reticularis. Sotto a questi può essere dimostrato un fascio indistintamente limitato e leggermente midollare a lato del fascio longitudinale posteriore (fig. 131, *Fcop*). Secondo *Wernicke* esso spiega in alto dalle eminenze quadrigemelle anteriori verso la linea mediana, che esso oltrepassa nel rivestimento della parte anteriore dell' aquaeductus Sylvii: esso contribuisce a formare la commessura posteriore e raggiunge quindi il talamo ottico dell'altro lato, nel quale termina.

In tutta l'estensione del taglio della cuffia, le fibre longitudinali, le quali pure già di buon'ora assumono la loro guaina midollare, decorrono sparse oppure riunite in sottili fasci. Molte di queste fibre longitudinali della cuffia s' incrociano nelle vicinanze delle eminenze quadrigemine superiori, parte vicino alla base, in avanti del nucleo rosso (incrociamento anteriore della cuffia, di *Forel*), parte più in alto sotto il fascio longitudinale posteriore (incrociamento a fontana della cuffia, *Meynert*) (fig. 127, *F* ed *M*).

Nell'incrociamento ventrale della cuffia andrebbero pure fibre del lemnisco esterno, le quali forse nascono dal fascio aberrante del cordone laterale (*Monakow*) e si possono seguire nella regio subthalamica.

Le fibre descritte (sotto 5) rappresentano quasi sempre vie corte, per cui degenerazioni secondarie devonsi attendere solo in via eccezionale.

Roller, Die Schleife, Arch. f. mikrosk. Anat. 19. Bd. *Bechterew*, Ueber die Längsfaser züge der Formatio reticularis medullae oblongatae et pontis. Neurol. Centralblatt 1885. *Monakow*, Striae acusticae und untere Schleife. Arch, f. Psych. 22. Bd. *Köppen*, Ueber das hintere Längsbündel. Bericht d. Naturforschérversammlung. Heidelberg 1889. *Jakowenko*, Zur Frage über den Bau des hinteren Längsbündels. Neurol. Centralblatt 1888.

B. Nervi Craniani.

Per i singoli nervi craniani noi avremo inanzi tutto a determinare da quali gruppi cellulari (nuclei) essi si originano: quindi dovremo ricercare le più importanti vie che stabiliscono un rapporto funzionale di questi nuclei di origine con le altre regioni del sistema nervoso centrale, specialmente però con la corteccia cerebrale.

1. Nervus olfactorius.

Noi dobbiamo considerare l'apparato olfattivo centrale non soltanto come un organo appena abbozzato e arrestato nel suo sviluppo, come avviene del corpo calloso nei mammiferi inferiori, che giunge fino alla completa mancanza: si tratta ben più nell'adulto di un processo regressivo, atrofico nel territorio cerebrale dei nervi olfattivi, che si manifesta per la presenza di numerosi corpuscoli amiloidei.

Per conseguenza nello studio degli organi centrali dell'olfatto si raccomanda di esaminare non solo il cervello dell'uomo, ma anche quello dei mammiferi nei quali queste parti del cervello sono bene sviluppate, p. es. i carnivori o i rosicanti; e tutto ciò onde poter costituire un paragone.

Nella scimmia e negli animali rapaci acquatici l'apparato olfattivo è debolmente sviluppato, in molti cetacei, p. es. nel delfino, esso manca completamente (Mammiferes osmatiques, con apparato olfattivo bene sviluppato, e Mammiferes anosmatiques con apparato olfattivo appena sviluppato o mancante, di *Broca*).

I nervi olfattivi periferici prendono la loro origine dalla regio olfactoria pigmentata della membrana di *Schneider*, sono privi di mielina e penetrano attraverso i fori della lamina cribrosa nella cavità cranica, dove si attaccano ad un piccolo corpo globoso grigio-giallastro (nell'uomo), il **bulbus olfactorius** (bulbo olfattivo, caruncola mamilllaris lobe olfactif) (fig. 141, *Bol.*).

Il bulbo olfattivo corrisponde alla superficie orbitale del lobo frontale e si trova all'estremità anteriore del solcus olfactorius; però è libero da tutti i lati, eccetto che in corrispondenza delle inserzioni dei nervi olfattivi periferici del suo grosso peduncolo che lo mette in rapporto indietro con le altre parti del cervello, e dicesi tractus olfactorius *Trot.*

Noi possiamo studiare nel miglior modo l'interna struttura del bulbo olfattivo, praticando un taglio longitudinale attraverso l'apparato centrale olfattivo del cane (fig. 142 e 143). Già a debole ingrandimento se il taglio fu praticato nel mezzo del bulbo (*b*) e del suo peduncolo (*t*), noi osserviamo che un piccolo canale (*V*) decorre da quest'ul-

timo fino quasi all'estremità anteriore del bulbo; esso in un taglio trasversale appare quale una fessura (ventriculus bulbi olfactorii) e comunica con i ventricoli laterali del cervello. Il bulbo è ripiegato a guisa di cappa sopra il suo peduncolo, il tractus olfactorius.

Il bulbus olfactorius presenta un' abbondante striatura, il cui significato può essere conosciuto soltanto a più forte ingrandimento (fig. 143).

Noi incontriamo innanzi tutto la pia mater (*p*) quale membrana involgente, che però in conseguenza dei numerosi fasci olfattivi che ne escono in generale non si presenta continua nella sua struttura come nel punto disegnato, ma ripetutamente perforata. Da essa penetrano nel bulbus numerosi vasi. Quale primo strato nervoso seguono ora i sottili fascetti fibrosi del nervus olfactorius (1), i quali dopo aver attraversato la pia mater decorrono per lo più ancora più o meno nel senso longitudinale. Ciò spiega perchè in un taglio trasversale si trovino in grande numero dei fasci tagliati trasversalmente. Il secondo strato (stratum glomerulosum 2) è già distintamente visibile a debole ingrandimento: esso è formato da speciali masse rotondeggianti di 0,05-0,30 mm. di diametro, discretamente compatte e che si colorano debolmente con carmino. È assai difficile il riconoscere la fine struttura di queste forme rotondeggianti (Glomeruli olfactorii). Non raramente si vede dei fasci fibrosi penetrare dal primo strato in uno di questi glomeroli (in x), però le fibre nervose si perdono tosto in una massa finamente granulare, che costituisce il glomerolo, e nella quale si hanno soltanto pochi nuclei connettivali.

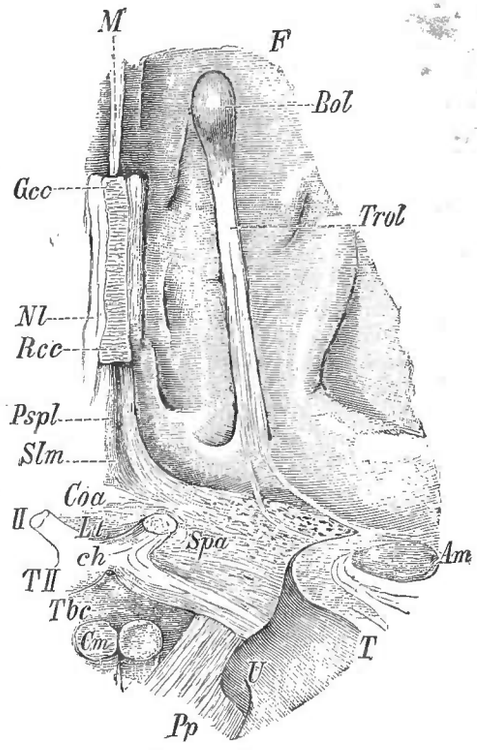

Fig. 141. — Parte della base cerebrale. Emisfero sinistro innanzi il chiasma. L'estremità del lobo temporale è tolta.

Pp per pedunculi, *Cm* corpus mammillare, *Tbc* tuber cinereum, *TII* tractus opticus *ch*, chiasma *II* nervus opticus, *T* lobo temperale. *U* uncus, *Am* nucleo dell'amigdala, *Spa*, substantia perforata anterior, *Lt* lamina terminalis. *Coa* sporgenza nella commessura grigia basale; *Pspl* pedunculus septi pellucidi, *Slm* sulcus medius subst, perfor. anter. *Rcc*, rostrum corporis callosi, *Gcc* genu corporis callosi, *Nl* nervus lancisii, *M* fessura del mantello, *F* lobo frontale, *Bol* bulbus olfactorius, *Trol* tractus olfactorius.

Nell'uomo si ha facilmente l'impressione come se le fibre olfattive

quivi si aggomitolassero. Negli animali questa massa finamente granulare appare più sviluppata, e copre per tal modo le fibre nervose. Nell'ordinario senso della parola, essa può appena essere considerata quale sostanza connettivale: anche dalla neuroglia, come essa si presenta in altre parti del sistema nervoso nella sostanza grigia, si differenzia specialmente per il suo modo di comportarsi verso le sostanze coloranti.

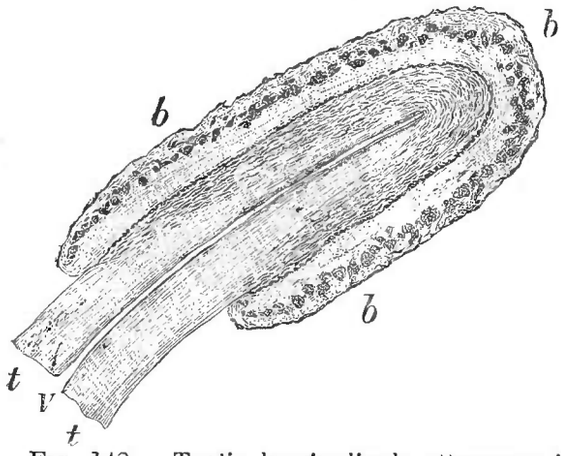

Fig. 142 — Taglio longitudinale attraverso il bulbus olfactorius del cane. Ingrandimento 4, *b* bulbus olfactorius, *t* tractus olfactorius, *V* ventriculus olfactorius.

I grossi vasi che penetrano dalla pia mater aderiscono strettamente ai glomeruli e mandano in essi sottili rami. Questi glomeruli sono separati dalle parti circostanti da uno strato più o meno sviluppato di granuli, come succede in molte altre parti (p. es. nella corteccia del cervelletto).

Fig. 143. — Parte di un taglio longitudinale attraverso il bulbus olfactorius del cane.

p. pia mater, *1* strato delle fibre nervose periferiche, *2*, stratum glomerulosum; in X fibre che dal primo strato penetrano in un glomerulo, *3* stratum molecolare, *4* strato delle cellule nervose, *5* stratum granulosum, *6* nucleo midollare, *e*, ependima *V*. ventricolo.

Il terzo strato, 3, stratum molecolare (stratum gelatinosum), alto circa 0,3 mm., risulta di una sostanza fondamentale finamente granulare, nella quale si trovano, alcune cellule connettive stellate, dei nuclei liberi ed un reticolo discretamente compatto formato in parte da fibre midollate ed in quantità ancor maggiore di fibre prive di midollo; queste conservano per la maggior parte una direzione perpendicolare alla superficie del bulbo. È facile dimostrare per mezzo della colorazione all'ematossilina di *Weigert*, che esse provengono senza eccezione dalla strato più interno del bulbo (strato midollare), perdendo la loro mielina ad una distanza maggiore o minore dai glomeruli, unendosi da ultimo alle fibre senza midollo di questo strato. Finalmente troviamo alcune grosse cellule nervose per lo più di forma triangolare.

Come quarto strato (4) (strato delle cellule nervose) noi indichiamo uno spazio di 0,04 mm. che già a debole ingrandimento spicca quale linea oscura nei preparati al carmino. Questo strato si compone di granuli

compatti, fra i quali giacciono grosse cellule ganglionari disposte in un unica fila, e di forma triangolare. Esse hanno il diametro maggiore da 30-50 μ. presentano spesso un prolungamento verso la periferia ed un altro obliquo verso gli strati profondi.

Il quinto strato (5), stratum granulosum, che si continua nel resto senza limiti precisi, presenta il massimo sviluppo all'apice del bulbo, (1-1,5 mm.) e scompare a poco a poco verso la sua estremità posteriore. Esso è specialmente caratterizzato da granuli strettamente compatti, disposti in parecchi strati paralleli alla superficie, fra i quali decorrono nella stessa direzione fasci di fibre nervose midollate.

Di più questo strato è attraversato da un certo numero di fibre midollari raggiate, le quali partono dal nucleo midollare del bulbo perdendo la loro mielina parte in questo strato, parte, come si disse, soltanto nel terzo strato.

Il sesto strato, il più interno (6), detto nucleo midollare o cono midollare del bulbus olfactorius, risulta di fasci paralleli di fibre nervose midollate, che decorrono longitudinalmente in avanti, alquanto ondulati. A cagione del continuo dipartirsi ad angolo retto di fibre verso gli strati superiori esse diminuiscono sempre più avvicinandosi all'estremità anteriore del bulbo (nello stesso modo che il quinto strato diventa colà più alto).

Il limite di questo strato verso il ventricolo è formato dal solito ependima (*e*) con epitelio rilucente.

Per cui di vera natura nervosa sono soltanto le grosse cellule sparse nel terzo strato, e le cellule a strati del quarto.

Nel bulbo olfattivo dell'uomo noi troviamo pure le fibre nervose e lo strato dei glomeruli; questi, come si disse, permettono di riconoscere più facilmente le fibre, che non sia negli animali. Il terzo e quarto strato non sono bene delimitati, le vere cellule specialmente sono molto scarse. Per contro lo strato dei granuli ed il nucleo midollare sono di nuovo distintamente riconoscibili. Un ventricolo manca; però esso è rappresentato da una sostanza centrale gelatinosa. Del resto gli strati ora descritti stanno soltanto in basso del residuo del ventricolo, al disopra di esso sta d'ordinario soltanto uno strato midollare. Della presenza nell'uomo di corpuscoli amiloidi, già si parlò.

Nel bulbus olfactorius ha luogo la prima interruzione dei nervi olfattivi: dunque esso devesi paragonare ai nuclei d'origine degli altri nervi, oppure alla retina dopo asportazione del neuroepitelio e anche ai ganglì spinali, ma non alla corteccia cerebrale, (fig. 145, *p.* e *Bo*).

La struttura istologica del bulbus olfactorius dimostra una grande analogia con gli strati cerebrali della retina, sul quale fatto *Hill* specialmente richiamò l'attenzione.

Nell'uomo si vede partire dal bulbo un cordone triangolare quale pedunculus bulbi, il **tractus olfactorius** (fig. 141) *Trol*, detto prima spesso,

e a torto, nervo olfattivo, il quale va in dietro fino alla substantia perforata anterior, *Spa* (la parte posta immediatamente al davanti della substantia perforata è anche detta tuber olfactorium). La superficie basale libera del tractus presenta una colorazione bianca midollare; l'angolo superiore immesso nel sulcus olfactorius del lobo frontale in dietro si innalza rapidamente e si salda con la parete interna del sulcus olfactorius; contemporaneamente una piega di passaggio, andando dal tractus obliquamente in fuori e in dietro, lo chiude. All'estremità posteriore del tractus le fibre visibili alla sua superficie si dividono in numerosi fasci che vanno tutti indietro ed all'esterno; la **radice olfattoria esterna.** Uno di questi fasci, il più esterno, sempre visibile scompare nella circonvoluzione dell' uncus, in vicinanza del nucleo della mandorla, *Am.* Uno o più fasci bianchi, non sempre distintamente visibili, vanno bruscamente indietro ed all'esterno a lato dei grossi fori della substantia perforata anterior, però non è possibile seguirli, senza l'ajuto del microscopio, fino nell'interno del lobo temporale.

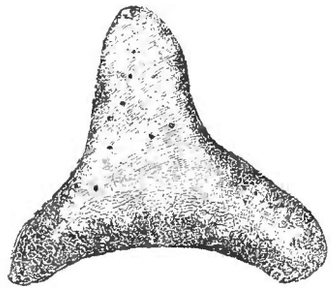

Fig. 144. — Taglio trasversale attraverso il tractus olfactorius umano. Preparati alla glicerina, i fasci nervosi appajono scuri. Ingrandimento 15.

Una radice **bianca, interna,** come essa viene generalmente descritta, si trova soltanto in via eccezionale; anche una radice grigia mediana, visibile ad occhio nudo, come la si intende comunemente, non esiste.

La sezione del tractus umano muta assai la sua forma durante il suo decorso; nella metà anteriore del tractus essa ha in generale la forma di un triangolo con angoli arrotondati e lati leggermente concavi (fig. 144).

Alla superficie basale si vede per uno spessore di 0,3 mm. la sezione di sottili fibre nervose midollate, estesa a forma di uncino sopra gli angoli laterali, mentre quelle si lasciano spesso dividere in due strati di quasi uguale spessore: uno superficiale composto in fibre assai compatte, l'altro profondo con fibre alquanto scarse.

Segue uno strato connettivale (0,1—0,3 *m.m.*), che corrisponde al ventricolo obliterato, mentre la parte superiore rimanente devesi considerare quale corteccia cerebrale modificata. Questa mostra alla sua superficie libera un distinto rivestimento di fibre nervose midollate ed è frammista a cellule nervose piccole, irregolari, le quali indietro diventano più numerose e si avvicinano sempre più alla forma piramidale. In quasi tutti gli adulti, specialmente poi nei vecchi, lo strato basale di fibre nervose racchiude numerosi corpuscoli amiloidi. Lo strato medio corrispondente al ventricolo può però esserne oltremodo ricco, mentre lo strato corticale ne contiene solo in piccola quantità e quasi soltanto nel suo strato bianco. Si può utilizzare la presenza dei cor-

puscoli amiloidi per seguire ulteriormente le vie olfattorie, e ciò specialmente dopo pregressa colorazione con ematossilina, oppure disidratando per breve tempo (*Tuczek*).

Il tractus olfactorius di quei mammiferi che sono dotati di un apparato olfattivo bene sviluppato, presenta tale sviluppo, da poterlo considerare quale lobo cerebrale speciale (lobus olfactorius). Tagli longitudinali, praticati, attraverso quest' organo con la colorazione della guaina mielinica o ematossilina di *Weigert*, mostrano che un numero non indifferente di fibre, le quali vanno dal bulbus olfactorius indietro (fig. 145, 1. 2.), penetra nello strato corticale grigio del tractus, *cto*. Questo, dunque, è un centro corticale per molte fibre olfattorie. Questi preparati permettono pure di riconoscere fasci fibrosi che escono

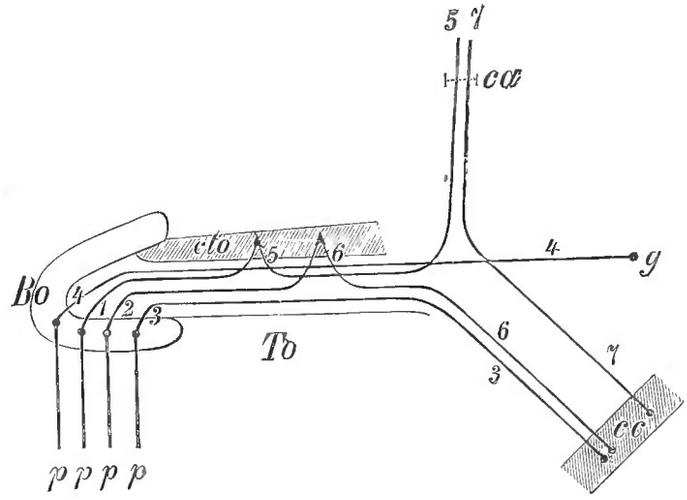

Fig. 145. — Schema dell'apparato centrale olfattivo. *Bo* bulbus olfactorius, *To* tractus olfactorius, *p* membrana di Schneider. *cto* corteccia del tractus olfactorius, *cc* corteccia dell'emisfero cerebrale, *g* gangli cerebrali centrali, *ca* commissura anterior, *5* porzione olfattiva, porzione emisferica della commessura anteriore.

dalla corteccia del tractus (5, 6), piegano indietro verso il cervello, compensando in questo modo le fibre che nascono dal bulbus e penetrano nella corteccia.

Se noi ritorniamo ora ai preparati umani, noi possiamo incontrare i corpuscoli amiloidi, che ci indicano il decorso delle vie olfattive, indietro alla superficie libera della substantia perforata anteriore, specialmente in corrispondenza della radice bianca interna. Noi li possiamo pure seguire per un buon tratto della substantia perforata anterior nella sostanza cerebrale ai due lati del corpo striato. Alla superficie esterna di questo corpo appare un certo numero di cellule ganglionari grosse (30-60 μ), rotonde o fusiformi, quasi completamente ripiene di pigmento giallastro, le quali con tutta verosimiglianza sono da riferirsi all'apparato centrale dell'olfatto.

Dal tractus olfactorius parte un grosso fascio già visibile dall'esterno e menzionato (3, 6) per andare nel lobo temporale al nucleo della mandorla ed al corno di Ammone: da ultimo un fascio appena sviluppato nell'uomo e nella scimmia, ma molto pronunciato negli animali con senso olfattivo delicato (5) verso la commessura anteriore.

La **Commessura anteriore** (5, 7) può essere considerata quale supplemento al corpus callosum. A questo è affidato il compito di riunire fra di loro identici territorî corticali dei due emisferi. Quelle parti della corteccia cerebrale che non sono riunite dal corpo calloso (cioè una parte del lobo temporale (forse anche del lobo occipitale), come pure la corteccia del lobo olfattivo (tractus)) sono riunite dalla commessura anteriore alle parti omologhe dell'altro lato. Nell'uomo la commessura bianca, dopo che essa è penetrata negli emisferi al davanti dei peduncoli ascendenti del fornice, piega alla base del nucleo lenticolare (fig. 134, 135, *Coa*) in dietro ed in basso, e così giunge al lobo temporale (Pars temporalis di *Ganser*).

Nell'uomo la parte olfattoria della commessura anteriore, a motivo dello sviluppo affatto rudimentario della corteccia del tractus, è insignificante. In tutti gli animali con l'organo dell'olfatto bene sviluppato, anche la parte olfattiva della commessura anteriore è molto sviluppata: nella scimmia appare relativamente piccola. Nell'uomo oltracciò si vede partire dal fascio, che va alla commessura anteriore, un sottile fascio di fibre, il quale al margine inferiore esterno della capsula interna si espande nella parte anteriore del thalamus opticus. Che la commessura anteriore non contenga che fibre commessurali e nessuna fibra d'incrociamento, fu stabilito da *Ganser*.

Per conseguenza le fibre del tractus sono di quattro categorie:

1 Quelle provenienti dal bulbo, che penetrano nella corteccia del tractus (fig. 145, 1,2).

2 Quelle provenienti dal bulbo, che nel tractus, senza entrare in rapporto con la sua corteccia grigia, vanno indietro, sia ad altre parti della corteccia (3), sia a masse ganglionari non corticali (*g*, 4).

3 Fibre provenienti dalla corteccia del tractus per giungere alla corteccia dell'altro lato, attraverso la commessura anteriore (5).

4.° Fibre che vanno dalla corteccia del tractus ad altre parti, le corticali o cerebrali (6).

Non si può decidere se la grossa radice dell'olfactorius, che si reca al nucleo della mandorla e al corno di Ammone, risulti di fibre della seconda o quarta categoria.

Oltre ai rapporti anatomici del tractus olfactorius, ora detti, ne esistono ancora altri, poco chiari nell'uomo, molto più distinti in certi animali. Così *Broca* descrive un fascio fibroso che va indietro al peduncolo cerebrale, ed una radice superiore costituita da un fascio che dal tractus va direttamente in alto nel lobo frontale.

All'apparato centrale dell'olfatto devesi pure riferire un fascio fibroso, che va trasversalmente sopra la substantia perforata anterior, in avanti ed in dentro verso l'estremità inferiore del Gyrus fornicatus. Questo fascio fu per la prima volta descritto da *Broca* quale bandelette diagonale de l'éspace quadrilatérale, e solo per eccezione si vede distintamente nell'uomo; lo si vede benissimo nei cervelli atrofici, p. es. nei vecchi, nella dementia paralytica. Questo fascio di fibre viene formato per la maggior parte da fasci, i quali appartengono ad un sistema di associazione proprio dell'apparato olfattivo, il fascio olfattorio del corno di Ammone (*Zucherkandl*): soltanto negli animali osmatici esso può essere bene studiato e bene interpretato. Sono queste fibre che vanno nel corpo del fornice fino al margine posteriore del septum pellucidum, ma anche colà si separano dal fornice, poichè discendono dalla commessura anteriore verso la base del cervello per irraggiare nel decorso esterno parte nel lobo temporale, parte nel lobo olfattivo. *Hill* riferisce al fornice sopratutto un rapporto assai stretto con l'apparato centrale dell'olfatto.

Se si domanda con quali parti della corteccia cerebrale i nervi olfattivi siano in rapporto diretto, allora devesi citare innanzi tutto la corteccia del tractus olfactorius. Con grande verosimiglianza devesi pure annoverare il nucleo della mandorla e la parte anteriore della corteccia del Gyrus hippocampi, e forse anche l'estremità frontale del Gyrus cinguli.

Le esperienze di estirpazione fatte da *Gudden* hanno cioè insegnato, che, con l'estirpazione di un bulbus olfactorius, il Gyrus uncinatus dello stesso lato si atrofizza; per cui non può cadere alcun dubbio sul suo significato di centro olfattorio. Soltanto dopo ricerche anatomiche comparate fatte specialmente da *Broca* e *Zuckerkandl*, anche la parte del Gyrus hippocampi che si unisce all'Uncus e la parte anteriore del Gyrus cinguli debbono essere considerate quali centri corticali dell'olfactorius.

In quegli animali, che possedono un apparato olfattivo bene sviluppato, il Gyrus hippocampi si ingrossa a formare un lobo grosso, piriforme alla base del cervello, ed acquista per tal modo il significato di un vero lobo cerebrale, lobus pyriformis. Questo piatto nella maggior parte degli animali, leggermente solcato (*Zuckerkandl*) nel cavallo, nel tapiro e nel rinoceronte, è limitato dal rimanente emisfero per mezzo della scissura limbica. Nella maggior parte degli emisferi umani (86 % secondo *Zuckerkandl*) si trova almeno un rudimento di questo solco, che può essere distintamente riconosciuto, praticando un taglio che partendo dal lato dell'insula passi fra l'uncus ed il polo temporale. Questo resto della scissura limbica è indicato tanto nella fig. 18, che nella fig. 27.

Siccome il corno di Ammone deve essere in intimo rapporto anatomico e fisiologico con i centri dell'olfatto, così ne risulta che esso,

affatto rudimentale nel delfino (*Zuckerkandl*), piccolo nell'uomo, presenti tale sviluppo negli animali dotati di un buon olfatto, per cui si estende in avanti sotto il corpus callosum in una al fornice.

Fra i carnivori il lobo temporale è specialmente sviluppato in quelli i quali si distinguono per il senso dell'olfatto, in confronto con quelli, i quali per la ricerca della loro preda e per la propria difesa si valgono maggiormente di altri sensi.

Il fatto che sensazioni olfattive possono accompagnarsi quasi contemporaneamente a sensazioni gustative e tattili provenienti dal territorio del trigemino, mentre ciò non è permesso a sensazioni appartenenti ad altri territorî di senso, p. es. alla vista, conduce alla conclusione che le estremità corticali dell'olfactorius, una parte di quelle del trigeminus e glosso-pharyngeus o sono vicine, oppure hanno almeno fibre di associazione: e ciò quantunque non se ne possa dare una diretta dimostrazione anatomica.

La mancanza congenita unilaterale o doppia del tractus olfactorius si trova frequentemente anche in cervelli per tutto il resto ben conformati. Kundrat riunisce le differenti forme di questa anomalia, sotto il nome di arinencefalia: però afferma che esse sono sempre accompagnate da difetti di formazione in altre parti del cervello.

Broca, Anatomie comparée d. circonvol. cérébr. Revue d. Anthrop. 1878 und 1879. *Zuckerkandl*, Ueber das Riechcentrum. Stuttgart 1887. *Zuckerkandl*, Das Riechbündel Anat. Anz. 1888. *Meynert*, Der Bau der Grosshirnrinde und seine örtlichen Verschiedenheiten. Vierteljahrsschr. f. Psych. I. Bd. 1867. *Hill*, The Brain mechanism of sight and smell. Brit. medic. Journal 1886. *Hill*, Englische Uebersetzung der 1. Aufl. dies, Buches. *Kundrat*, die Arhinencephalie. Graz 1882. *Bellonci*. Intorno alla struttura dei lobi olfattorî negli Artropodi e nei Vertebrati. Atti d. Lincei 1882. *Obersteiner*, Ursprung und centrale Verbindungen der Riechnerven. Biol. Centralblatt. II. Bd. *Golgi*, Origine del Tractus olfactorius e struttura dei lobi olfattorî. Rendic. d. r. ist. lombardo. XV. Bd, *Ganser*, Ueber die vordere Hirncommissur der Säugethiere. Arch. f. Psych. IX. Bd. *Carbonieri*, Contributo clin. alla loc. del centro olfattivo. Riv. cl. di Bologna 1885. *Honegger*, Vergl. anat. Untersuchungen über den Fornix. Recueil zoologique suisse. V. B.

2. Nervus opticus.

Quali nervi ottici periferici, nel vero senso della parola, possono essere descritte soltanto quelle fibrille assai corte che vanno dai coni e bastoncini della retina (organo terminale periferico dell'apparato visivo) alle cellule ganglionari giacenti nella stessa membrana. Queste cellule e le fibre che ne partono per costituire il nervo ottico, devonsi considerare già quali parti del sistema nervoso centrale. La retina con i nervi ottici, come è noto, è costituita da due ripiegature del cervello anteriore primario sviluppantisi nello stesso tempo (le vescichette visive primarie). Il cordone nervoso descritto quale nervo ottico si differenzia dai nervi periferici per questo, che, dopo una recisione sperimentale, anche riunendosi non è più atto alla conducibilità delle impressioni

isive; proprietà questa che sta in comune con tutti i fasci fibrosi entrali.

Del resto, non è nostra intenzione di descrivere la retina (fig. 146. *R.*); occuperemo soltanto del nervus opticus. Esso è costituito da un corone rotondo nell'orbita, un po' compresso nel cavum cranii, composto

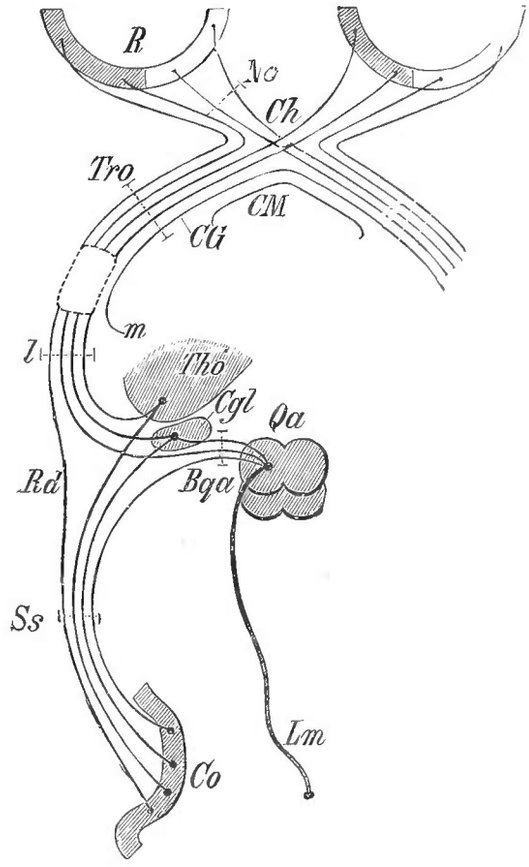

Fig. 146. — Schema dell'apparato visivo centrale, *R* retina, la parte scura è servita all'emisfero sinistro, la parte chiara dall'emisfero destro, *No*, nervus opticus, *Ch*, chiasma *Tro* tractus opticus, *CM* commessura di *Meynert*, *CG* commessura di *Gudden*, *l* tractus radicale esterno, *m* tractus radicale interno. *Tho* thalamus opticus, *Cgl* corpus geniculatum laterale, *Qa* eminenza quadrigemella anteriore, *Bqa* braccio dell'eminenza quadrigemella anteriore, *Rd* tractus radicale diretto corticale, *Ss* strato midollare sagittale del lobo occipitale, *Co* corteccia (specialmente del Cuneus), *Lm* lemnisco interno.

sua volta da finissime fibre midollate, e si dirige verso la base del cervello formando davanti al tuber cinereum, con quello dell'altro lato, chiasma nervosum opticorum, *Ch* (fig. 5 e 10). Da questo poi partono i due tractus optici, *Tro*, che si dirigono indietro. Secondo le misure di *Salzer* la sezione del nervo ottico dell'uomo ammonta circa 9 mm. quadrati, a 8 mm. quadrati togliendo i setti di tessuto con-

nettivo: il numero delle fibre nervose è in media di 438,000 numeri, che trovano la loro ragione nella eccessiva finezza delle fibre ottiche.

Le fibre del nervus opticus sono riunite in fasci, che nelle sezioni presentano una forma rotonda o poliedrica, e sono divisi da setti grossi o sottili dipartentisi dalla pia madre. I fasci poi sono intersecati da sottilissimi setti, ai quali aderiscono numerosi nuclei.

I fasci destinati alla visione centrale stanno da prima nel nervus opticus riuniti in un settore il cui apice raggiunge press'a poco il centro della regione dei nervi ottici, mentre la base comprende il lato esterno di questi nervi: più oltre verso il cervello, questo campo di sezione (territorio papillo-maculare) si porta più verso il mezzo dei nervi ottici. Le fibre papillari-maculari, quantunque destinate soltanto per una piccola parte della retina (però per quella dotata della più squisita sensibilità), occupano press'a poco la terza parte di tutta la sezione del nervo ottico.

Tanto le fibre ottiche più periferiche, sottostanti alla pia madre, quanto quelle centrali che circondano l'arteria centralis, sono regolarmente, con eccezione dei neonati, così atrofiche, che le fibre nervose sono colà completamente scomparse e non rimane che il vuoto reticolo connettivo (*E. Fuchs*).

Nel nervo ottico oltre di una degenerazione secondaria ascendente (in certi casi anche discendente) prodotta da una interruzione diretta della conducibilità si sviluppano processi atrofici primarî in differenti malattie nervose, come a mo' d'esempio nella tabe dorsale e nella paralisi generale progressiva, come pure nella sclerosi a placche disseminate. Però anche un processo neuritico indipendente sviluppatosi nei nervi ottici, il quale presentasi primario e in generale di natura interstiziale, ne produce l'atrofia.

Nel chiasma dei nervi ottici, sono stabilite con certezza tre specie di fibre.

1.° Fibre provenienti dalla metà esterna della retina, le quali, rimanendo nel margine esterno del chiasma, vanno nel tractus dello stesso lato.

2.° Fibre provenienti dalla metà interna della retina, le quali si incrociano nel chiasma e vanno nel tractus del lato opposto.

3.° Fibre che vanno da un tractus all'altro nell'angolo posteriore del chiasma e si distinguono per speciale finezza, commessura posteriore (*CG*, commessura di *Gudden*, commessura inferiore, commessura arcuata posteriore).

Quand'anche si potessero trovare altre specie di fibre nel chiasma, tuttavia le tre categorie ora dette costituirebbero sempre la massa principale di questa parte del cervello.

Da molti viene ammessa una commessura anteriore (essa si troverebbe nell'angolo anteriore del chiasma e riunirebbe le due retine).

Negli animali il rapporto fra la parte non crociata e quella crociata del tractus opticus varia in alto grado. Sembra che nell'uomo si abbia in preponderanza le fibre non crociate, mentre il contrario succederebbe nei mammiferi. In molti pesci le fibre non crociate mancano certamente.

Anche negli uccelli esiste un totale incrociamento, ugualmente nel topo; per contro l'incrociamento è parziale nei conigli, nel cane e nel gatto, e in verità nei primi la parte non crociata è assai piccola (*Singer* e *Münzer*).

Nella talpa il nervus opticus è assai rudimentale e risulta costituito di poche fibre senza mielina: per contro la commessura inferiore è tanto più distinta.

Nell'uomo e nei mammiferi l'intreccio delle fibre nel chiasma è tale per cui i tagli microscopici non possono dare alcun risultato: solo il metodo delle degenerazioni può procurare una certa chiarezza. *Ganser* presenta un cervello umano nel quale al lato destro il fascio non crociato, che va dal tractus al nervus opticus, decorre quale cordone isolato. Negli animali inferiori, specialmente nei pesci, esistono grossi fasci che s'incrociano: in alcuni pesci, i due nervi ottici si sovrappongono semplicemente.

Fra i vertebrati i nervi ottici soltanto nel Bdellostoma (una specie di ciclostomi) non presenterebbero incrociamento.

Da ciascun lato del chiasma parte un **tractus opticus**, *Tro*, il quale dapprima aderisce ancora alla sostanza grigia basale, più tardi giunge al peduncolo cerebrale, circondando la sua parte anteriore libera.

Non si può dire con certezza, in quale punto della sezione trasversa del tractus opticus giacciono i fasci non crociati (secondo *Hebold* sul margine esterno): sopratutto non è ancora deciso se essi formino nel tractus un fascio compatto e non siano frammisti intimamente con le fibre crociate.

Nei cervelli umani è facile persuadersi che il tractus opticus si scinde indietro in due radici, delle quali l'esterna o anteriore si reca al corpo genicolato esterno, l'interna o posteriore a quello interno (fig. 5 e 6).

1. La **radice esterna** (fig. 146, *l*) penetra in parte nel corpo genicolato esterno, *Cgl.*

Nell'uomo e ancor più nella scimmia il **corpo genicolato esterno** nei tagli orizzontali ha la forma di un cuore, ed in vero questo cuore, la cui punta guarda in avanti, ha un solco così profondo che spesso nei tagli trasversali si ottiene due parti ben distinte del corpus geniculatum laterale; soltanto nei tagli praticati più in avanti esse si riuniscono per formare un solo corpo.

La struttura del corpus geniculatum laterale è assai caratteristica, così che non è difficile di riconoscerlo: esso si compone cioè di strati

alterni di sostanza bianca e grigia, che si compenetrano irregolarmente fra di loro (fig. 137, *Cgl*). Gli strati bianchi sono formati in gran parte dalle fibre del tractus, gli strati grigi sono di due specie: negli uni stanno cellule nervose rotonde, grosse, negli altri cellule piccole molto compatte.

Una porzione considerevole della radice esterna non penetra però nel corpus genicolatum laterale, ma va o al thalamus opticus, *Tho*, o all'eminenza quadrigemina anteriore, *Qa*. Cioè molti fasci fibrosi scivolano sotto il corpo genicolato esterno, raggiungendo la parte posteriore del thalamus, il pulvinar, la cui striatura raggiata essi costituiscono in parte: altri passando sulla superficie esterna del corpo genicolato vanno in avanti e prendono parte alla formazione dello strato bianco superficiale del talamo ottico (stratum zonale thalami). Sulla terminazione di queste ultime fibre poco si conosce di certo.

Finalmente alcune fibre, passando sul corpo genicolato esterno, vanno nell'eminenza quadrigemella anteriore dello stesso lato, attraverso il peduncolo di questa, *Bqa*. Per conseguenza la radice esterna del tractus è in rapporto con il talamo ottico, il corpo genicolato esterno e l'eminenza quadrigemella anteriore. Queste tre masse grigie hanno in comune, che da esse nascono fibre le quali si riuniscono a formare il fascio midollare longitudinale del lobo occipitale (*Ss*, fig. 15, *Wernicke*). Questo, partendo dal terzo posteriore della metà posteriore della capsula interna e decorrendo all'esterno del corno posteriore del ventricolo laterale, termina nella corteccia della parte posteriore del cervello, *Co*. Le fibre vanno dall'eminenza quadrigemella anteriore al fascio midollare longitudinale, per mezzo del braccio anteriore quadrigemellare, *Bqa*. Delle terminazioni corticali delle vie visive diremo più tardi.

2. La **radice interna del tractus opticus**, *m*, si segue facilmente sino al **corpo genicolato interno**, nel quale termina una parte di queste fibre. E questo un corpo grigio ovale, il quale s'intreccia nel profondo con il tessuto del thalamus opticus: in questo ganglio stanno sparse cellule nervose di media grossezza e di volume press'a poco uguale; nella parte inferiore esse sono alquanto più compatte.

Le fibre che penetrano nel corpo genicolato interno trovano il loro prolungamento nel peduncolo quadrigemellare posteriore, per mezzo del quale esse raggiungono l'eminenza quadrigemella posteriore. Un'altra piccola parte delle fibre che provengono dalla radice interna del tractus va all'eminenza quadrigemella anteriore passando nel corpo genicolato interno, ed un'ultima parte, forse senza interruzione nel corpo genicolato interno, direttamente nell'eminenza quadrigemina posteriore. Però nel peduncolo quadrigemellare posteriore decorrono pure fibre verso il cervello, per raggiungere (per quanto se ne possa giudicare) la corteccia del cervello. I fasci per gli emisferi che nascono dal corpo genicolato interno sembrano raggiungere il lobo temporale, poichè *Monakow*, con l'estirpazione di questa parte della corteccia, ottenne atrofia

Nella maggior parte dei mammiferi il pulvinar thalami è assai poco sviluppato oppure mancante (almeno giudicando dall'esterno). Nello stesso rapporto però il corpo genicolato esterno si presenta relativamente grande. In generale è il corpo genicolato interno più grosso, esso mostra p. es. nel cavallo un particolare sviluppo.

J. Stilling chiamò terza radice superficiale del tractus, radice media, quel fascio di fibre che passando fra i due corpi genicolati raggiunge l'eminenza qnadrigemella anteriore.

Quale radice profonda del tractus si potrebbe descrivere quelle fibre, le quali si espandono nel piede del peduncolo cerebrale davanti i corpi genicolati, rimangono per certo tratto nella sua parte più esterna (*Wernicke*) e si aggiungono al fascio midollare longitudinale del lobo occipitale, quale radice diretta corticale del tractus (*Rd*, fascio emisferico diretto di *Gudden*). La radice corticale diretta, con tutta probabilità, racchiude fibre dei due nervi optici. *J. Stilling* pretende di aver seguito una parte di queste fibre nel piede del peduncolo cerebrale anche in basso dell'incrociamento delle piramidi (Radix descendens). Però, secondo *Darkschewitsch* questi fasci discendenti si circondano di mielina già molto prima che la vere fibre ottiche, per cui devonsi da queste distinguere.

Nel tuber cinereum e in quella parte della substantia perforata anterior, sulla quale decorre il tractus, stanno grosse cellule ganglionari pigmentate in giallo (ganglio ottico della base), che furono descritte per primo da *J. Wagner*

Probabilmente da queste nascono fibre nervose ben distinte per il loro grosso calibro, le quali si incrociano ad angolo acuto al disopra dell'incrociamento dei nervi ottici (fig. 134) e vanno indietro con il tractus (nell'uomo però ne sono ancora divise da un sottile strato di sostanza grigia) (*CM*, commessura di *Meynert*).

Queste fibre abbandonano da ultimo la vicinanza del tractus, attraversano in forma d'arco il pes peduncoli e sembrano avere la loro terminazione nel corpus subthalamicum.

Al di sopra della commessura di *Meynert*, la quale si riveste di mielina più presto che il nervo ottico, si vedono ancora sottili fibre nel tuber cinereum, le quali si incrociano nella linea mediana (fig. 134) e quindi irraggiano divergendo: *Darkschewitsch* le chiama incrociamento di *Forel* nel tuber cinereum.

Una radice non troppo visibile del nervus opticus va direttamente dal chiasma nella sostanza grigia del terzo ventricolo, radice basale del nervo ottico. Se i due nervi ottici degenerano, allora si atrofizza una gran parte dei due tractus e con essi i corpi genicolati esterni, le eminenze quadrigemelle anteriori e la parte posteriore del thalamus opticus (Pulvinar); per contro viene risparmiato un resto del tractus, cioè, astraendo dall'incrociamento di *Forel*, la commessura di *Meynert*

e la commessura inferior di *Gudden*, le quali (come risulta da queste esperienze) non hanno nulla a che fare con il nervus opticus, per cui non prendono una parte diretta all'atto visivo. Poichè il corpo genicolato interno e l'eminenza quadrigemella posteriore non presentano alcuna atrofia, così si deve ammettere che le fibre della commessura inferiore decorrano nella radice interna del tractus; certamente, non la formano esse soltanto: sopra le altre parti costituenti della radice interna del tractus, si sa poco di certo.

Fra le parti del cervello che si atrofizzano dal lato opposto dopo guasti di un occhio e dei nervi ottici, havvi il tractus peduncularis trasversus di *Gudden* (fig. 6, *Tpt*), il quale comincia davanti all'eminenza quadrigemella anteriore, discende obliquamente sopra il piede del peduncolo cerebrale e si espande finalmente in esso: dei suoi rapporti anatomici, finora poco si conosce. *Perlia* vide un piccolo fascio del tractus peduncularis trasversus ascendere nel nucleus dell'oculomotorio.

Finalmente *Darkschewitsch*, dopo l'estirpazione di un bulbo, trovò anche atrofia di un fascio, il quale al lato opposto a quello dell'operazione abbandona il tractus nelle vicinanze del corpus genicolatum laterale, raggiunge la ghiandola pineale attraverso il talamo ottico ed il pedunculus conarî, raggiunge più oltre il nucleo dell'oculo-motorius attraverso la parte ventrale della commessura posteriore (di nuovo al lato dell'operazione) e permette il riflesso della pupilla.

Noi pertanto possiamo considerare quali primi centri del nervo ottico (a rigor di termini dovrebbesi considerare come tali, le cellule ganglionari della retina) il corpo genicolato esterno, l'eminenza quadrigemella anteriore ed il thalamus. Queste tre masse grigie procurano i rapporti del nervo ottico con le altre parti del cervello (p. es. con le eminenze quadrigemelle, con i nuclei d'origine dei muscoli oculari e con la corteccia cerebrale (per mezzo del fascio longitudinale del lobo occipitale). Oltracciò esiste pure un rapporto diretto del nervo ottico con la corteccia cerebrale (la radice diretta corticale del tractus).

Quelle parti della corteccia cerebrale che debbonsi considerare quali ultime terminazioni delle vie ottiche, il **centro corticale visivo** (*Co*), sono già discretamente conosciute. *Ferrier* e *Yeo*, per i risultati delle loro esperienze, localizzano il centro visivo nel lobo occipitale e nel gyrus angularis. *Seguin* crede doversi ammettere che le fibre visive terminano specialmente nel cuneus, ed *Exner* viene alla conclusione che il centro corticale visivo debbasi cercare nel lobo occipitale, ritenendo quale punto principale di esso l'estremità superiore del gyrus occipitalis primus.

Malgrado alcune opinioni in contrario, non è errato se si localizza il centro corticale visivo nel lobo occipitale, e con la massima probabilità nel cuneus: contemporaneamente devesi ammettere che il

ntro corticale visivo di ciascun lato sia in rapporto in modo par-
ılmente crociato con i due occhi.

Dopo distruzione del lobo occipitale negli animali neonati si trova
generazione del corpus geniculatum laterale, dell'eminenza quadri-
mina superiore, del tractus opticus ed anche del nervo ottico cro-
ıto (*Monakow*); non è improbabile che in conseguenza di un'affe-
ne del lobo occipitale possano presentarsi degenerazioni simili, certo
grado minore, anche negli adulti nei territorî ottici del cervello
edio (*Moeli*). Devesi qui ancora osservare che commessura inferiore,
rpus geniculatum mediale ed eminenza quadrigemina posteriore non
ınno alcun rapporto diretto con l'apparato centrale visivo, perchè
nto dopo estirpazione dei nervi visivi, quanto anche dopo lesioni
lla sfera visiva corticale le parti encefaliche ora cita te conservano
loro integrità. Con tutta probabilità essi trovansi in rapporto con
centri acustici.

Il significato fisiologico della commessura di *Meynert* è ugual-
ente ancora oscuro.

Ci resta ancora a dire qualche cosa sull'intima struttura dell'e-
inenze quadrigemine.

Per solito si distingue nell'**eminenza quadrigemella anteriore** un certo
ımero di strati, che in generale non sono ben limitati l'un l'altro,
ecialmente nei preparati al carmino.

Dapprima si richiamò l'attenzione su quelli archi di fibre midol-
ri ben distinti (fig. 130-131) che nei tagli trasversali passano sopra
ıquaeductus attraverso le eminenze quadrigemine anteriori. In questo
odo viene esattamente delimitato uno strato grigio che circonda l'a-
ıaeductus, lo strato grigio centrale: ciò che sta in alto ed all'esterno
questo fino al braccio dell'eminenza quadrigemella posteriore *Brpq*
partiene all'eminenza quadrigemina anteriore.

Noi troviamo procedendo dall'interno all'esterno (fig. 131):

1.° Uno strato bianco, sottile, periferico di fibre, il quale con
tta probabilità nasce direttamente dal nervus opticus (stratum zo-
ıle). In molti mammiferi (erbivori) questo strato è così sottile che
minenza quadrigemina bianca nell'uomo, assume in essi un color
igio per la sostanza grigia sottogiacente.

2.° Uno strato non molto esteso di sostanza grigia con poche e
ccole cellule ganglionari (strato periferico grigio, cappa cinerea, stra-
m cinereum).

3.° Sostanza grigia con cellule nervose piccole e numerose fibre
rvose sottili, decorrenti longitudinalmente, che si originano dall'emi-
nza quadrigemina anteriore (strato bianco-cinereo superficiale di
artuferi). *Ganser* divide questo strato in tre parti, di cui l'esterna e
nterna costituite da fibre, la media da sostanza grigia. Questa cor-
sponde al vero nucleo dell'eminenza quadrigemina anteriore, *Nqa*;
sa però difficilmente si limita dal secondo strato.

4.° Il quarto strato che è distintamente limitato verso la sostan: grigia centrale che circond al'aquaeductus (strato bianco cinereo pr fondo, strato del lemnisco) risulta di sostanza grigia con le stesse ce lule nervose degli altri strati, soltanto le fibre nervose verso il pr fondo diventano sempre più compatte (anche verso la vôlta dell'acqu dotto) e decorrono arcuate. Esse si originano probabilmente in gr parte dal lemnisco. Le più interne di queste fibre non hanno alc ulteriore rapporto con le eminenze quadrigemine; esse appartengo alla radice discendente del trigeminus, e si distinguono per questo cl ad esse aderiscono grosse cellule vescicolari che non si possono co fondere con le rimanenti cellule nervose di questa regione. A la delle fibre del trigeminus e del lemnisco stanno quivi da ultimo qu fasci della cuffia che sotto l'acquedotto piegano verso la linea media e penetrano nell'incrociamento a fontana della cuffia.

L'incrociamento in alto dell'acquedotto nella regione dell'eminen quadrigemina anteriore è dunque formato da fibre del trigeminus, d lemnisco e forse anche della cuffia provenienti dall'incrociamento fontana; altre parti, p. es. commessure fra due eminenze quadrigemi anteriori, ne fanno pure parte.

A quest'incrociamento segue immediatamente (i tagli longitudin lasciano vedere ciò) in avanti la **commessura posteriore.** Noi abbiar già trovato nella stessa un fascio della cuffia (fig. 132, *Fcop*), che al talamo dell'altro lato; questo fascio si lascia seguire all' esterno in avanti dal fascio longitudinale posteriore nella medulla oblunga (*Edinger*); da ultimo noi conosciamo nella commessura posteriore qu fascio fibroso che attraverso al talamo e alla gliandola pineale va nucleo dell'oculomotorio dell'altro lato (specialmente al nucleo a p cole cellule, nucleo superiore di *Darkschewitsch*).

La rimanente grossa massa fibrosa della commessura posteriore n è ancor bene conosciuta; però sembra che fibre del lemnisco, fo anche fibre provenienti dal fascio longitudinale posteriore e dall'en nenza quadrigemina anteriore, prendano parte all' incrociamento. ogni caso devesi distinguere con *Darkschewitsch* due parti della co messura posteriore, una dorsale ed una ventrale. Nella prima decorro pure fibre dallo strato midollare profondo dell'eminenza quadrigeme alla corteccia dell'altro lato.

La commessura posteriore si vede assai bene in tutti i vertebr (*Edinger*), ed è fra i fasci fibrosi uno dei primi (specialmente la s parte ventrale) a rivestirsi di mielina.

A debole ingrandimento si può talora riconoscere una leggera str tura raggiata nell' eminenza quadrigemina anteriore. Questa è d in parte da vasi che vi scorrono e che tengono questa direzione; d'al parte molte fibre del lemnisco piegano in direzione raggiata verso strati superficiali. Altre fibre nervose raggiate descritte da *Meyn*

Tartuferi penetrano dall'eminenza quadrigemina nella sostanza gri-
a centrale che circonda l'acquedotto e rappresentano la riunione con
nuclei pei nervi muscolari dell'occhio situati colà.

Finalmente debbonsi citare le molte cellule fusiformi ricche in pro-
ngamenti nella regione delle eminenze quadrigemelle anteriori, per
ezzo delle quali questa regione acquisterebbe la relativa consistenza.

L'eminenza quadrigemella anteriore sta sicuramente in rapporto
n le seguenti parti del cervello:

1.° Con il tractus opticus direttamente per mezzo del peduncolo
adrigemellare anteriore.

2.° Con il corpo genicolato esterno e quindi indirettamente con il
actus opticus.

3.° Con la corteccia del lobo occipitale per mezzo del peduncolo
adrigemellare anteriore e il fascio midollare longitudinale.

4.° Con il midollo spinale (cordoni posteriori) per mezzo del lem-
sco interno.

5.° Con i nuclei dei nervi muscolari dell'occhio.

Secondo *Darkschewitsch*, nei conigli le radici del tractus si di-
ribuiscono specialmente nei due terzi anteriori delle eminenze qua-
igemine anteriori dello stesso lato, ed in vero alla loro periferia
terna, mentre le fibre che vanno alla corteccia cerebrale partono dal
o lato interno.

Dopo l'estirpazione dei nervi ottici si atrofizza nel terzo strato
ll'eminenza quadrigemella anteriore specialmente la rete midollare
terna (questa è poco sviluppata anche nella talpa e nel pipistrello);
sa dunque sta in diretto rapporto con il tractus opticus, mentre la
rte midollare profonda interna di questo strato è riunita con la cor-
ccia del lobo occipitale per la via della capsula interna; queste fibre
idollari si atrofizzano dopo l'estirpazione delle regioni corticali sud-
tte (*Ganser*).

Nell' **eminenza quadrigemina posteriore** (fig. 129) noi distinguiamo
pprima uno stratum zonale, sotto il quale sta, nell'uomo, un corpo
igio biconvesso, il ganglio dell'eminenza quadrigemina posteriore. I
ngli dei due lati si compenetrano l'un l'altro per un certo tratto
lla linea mediana in alto dell'aquaeductus, e in generale conten-
no piccole cellule nervose, e poche altre un po' più grosse: in basso
all'interno essi giungono in vicinanza della radice discendente del
igeminus.

Dalla parte anteriore ed esterna di queste masse grigie vanno fibre
l peduncolo quadrigemellare posteriore e di là probabilmente al cer-
llo, mentre le fibre che vi penetrano attraverso lo stesso peduncolo
ppresenterebbero la principale riunione con la radice interna del
actus. Nella parte inferiore ed esterna del ganglio si vedono entrare
fibre del lemnisco esterno. Anche fra le due eminenze quadrigemine

posteriori, havvi al disopra dell'acquedotto un incrociamento nel qu penetra una parte del lemnisco esterno, però decorrerebbero qui an fibre commessurali.

Nella maggior parte dei mammiferi l'eminenza quadrigemella steriore si presenta come una sporgenza visibile all'esterno; negli bivori essa appare relativamente piccola a lato dell'eminenza quad gemina anteriore molto sviluppata (grigia all'esterno), nei carnivor contrario le eminenze quadrigemine anteriori e posteriori (bianche l'esterno) sono pressochè d'uguale sviluppo. Nelle classi inferiori vertebrati l'eminenza quadrigemina posteriore si riduce ad un gang insignificante, in generale non visibile all'esterno, nella parte posteri del lobus opticus.

I rapporti dell'eminenza quadrigemella posteriore sono più osc di quelli dell'anteriore, cioè:

1.° Con la radice interna del tractus, indirettamente, per me del corpo genicolato interno (forse anche direttamente).

2.° Con la corteccia cerebrale (1 e 2 per mezzo del peduno quadrigemellare posteriore).

3.° Con le parti situate in basso (specialmente la regione dell custicus) per mezzo del lemnisco esterno.

Salzer, Die Anzahl der Sehnervenfasern und der Retinazapfen im Auge des Mensc Wien Sitzungsber. 91. Bd. 1880. *Fuchs E.*, Die periphere Atrophie des Sehnerven. Gra Archiv. 31. Bd. *Hebold*, Der Faservelauf im Sehnerven. Neur. Centralbl. 1891. *Hens S. E.*, Klinische und anatomische Beiträge zur Pathologie des Gehirns I. Upsala 1890. *Mi* Ueber Sehnervendegeneration und Sehnervenkreuzung. Festschrift. Würzburg 1887. *Si* und *Münzer*, Beiträge zur Kenntniss der Sehnervenkreuzung Denkschr. d. Wien. Akad Bd. 1888. *Gudden*, Ueber einen bisher nicht beschriebenen Nervenfaserstrang. Arch. f. Psy *Guddén*, Experimentaluntersuchungen über das periphere u. centrale Mervensystem. A f. Psych. 2. *Stilling J.*, Untersuchungen über den Bau der optischen Centralorgane. K 1882. *Darkschewitsch*, Ueber Die sogennanten primären Opticuscentren. Arch. f. An. u. P An. Abth. 188 . *Darkschewitsch*, Ueber die Pupillafasern des Tractus opticus. Neurol. tralblatt. 1887, *Darkschewitsch*, Ueber die Kreuzung der Sehnerven. Graefe's Arch. 37. *Darkschewitsch*, Zur Anatomie des Corpus quadrigeminum. Neurol. Centralblatt. 1885. *D schewitsch*, Ueber die hintere Commissur des Gehirns. Neurol. Centralblatt. 1885. *Bechte* Ueber den Verlauf der die Pupille verengernden Fasern. Pflüger's Arch. 31. Bd. 1 *Bechterew*, Experimentelle Ergebnisse über den Verlauf der Sehnervenfasern. Neurol. Cen blatt. 1883. *Monakow*, Ueber einige durch Extirpation circumscripter Hirnrindenregi bedingte Entwickelunshemmungen des Kaninchenhirns. Arch. f. Psych. 12. Bd. *Mona* Experimentelle und pathologisch-anatomische Untersuchungen über die Beziehungen der späre zu den infracorticalen Opticuscentren. Arch. f. Psych. 14., 16., 20. Bd. *Ganser*, ber die Anordnung der Sehnervenfasern. Arch. f. Psych. XIII. *Ganser*, Untersuchungen das Gehirn des Maulwurfes. Morphol. Jahrb. VII. *Moeli*, Veränderungen des Tractus Nervus opticus bei Erkrankungen des Occipitalhirns. Arch. f. Pych. 22. B d. 1890. *Edi* Neurol. Centralblatt. 1890, Nr. 13. *Spitzka*, Vorläufige Mittheilung über einige durc Atrophiemethode erzielte Resultate. Neur. Centralblatt. 1885. *Tartuferi*, Sull'anatomi nuta dell'eminenze bigemine anteriori. Archivio ital. p. I. mal. nerv. 1885. *Tartuferi*, tributo anatomico-sperimentale alla conoscenza del tratto ottico e degli organi centrali l'apparato della visione. Torino 1881. *Tartuferi*, Studio comparativo del tratto ottico corpi genicolati. Torino 1881. *Bellonci*, Sulla terminazione centrale del nervo ottic mammiferi. Mem d. R. Acc. d. Sc. di Bologna 1885. *Wagner J.*, Ueber den Ursp der Sehnervenfasern im menschlichen Gehirn. Dissert. Dorpat 1862. *Perlia*, Ueber ein

3. Nervus oculomotorius.

I fasci radicolari del nervus oculomotorius nascono da più gruppi i cellule nervose, che stanno nella regione delle eminenze quadrige-ıine anteriori (ed anche un po' più avanti, nel pavimento del terzo entricolo) al disopra del fascio longitudinale posteriore (fig. 130, 132, 36, *NIII*). L'estensione in lunghezza dell'insieme di questi nuclei ell'oculomotorius ammonta all'incirca a 7—10 *m m*.

Poichè il nervo oculomotorio contiene fibre per un grande numero i muscoli, i quali presiedono a funzioni varie e indipendenti, così gia priori devesi attendere che i nuclei di origine di questi differenti ısci siano distinti fra di loro. Infatti già un'osservazione superficiale i questo territorio di origine mostra innanzi tutto che noi possiamo istinguere gruppi con cellule relativamente grandi ed altri con piccole, che può essere stabilita un'ulteriore suddivisione di questi gruppi ellulari. Ciò senza dubbio riesce difficile nei cervelli degli adulti, mentre uelli dei neonati si prestano assai bene a una tale differenziazione.

La suddivisione più accettata dei nuclei dell'oculomotorio è quella i *Perlia*.

Egli distingue innanzi tutto due parti principali: il gruppo princi-ale e in avanti di questo il gruppo anteriore.

a) **Il gruppo principale** (fig. 147) comprende da ciascun lato:

1.° Due nuclei a grandi cellule (*v*), i quali giacciono l'uno dietro altro al disopra della metà interna del fascio longitudinale posteriore *Flp*) (nucleus ventralis anter. et post.), per cui nelle sezioni trasver-ıli uno solo di essi è visibile da ambo i lati.

2.° Due nuclei a grandi cellule ugualmente disposti l'un dietro l'al-:o (*d*) al disopra della metà esterna del fascio longitudinale posteriore ıucleus dorsalis anterior et posterior). Negli adulti questi quattro nu-lei a grandi cellule (1 e 2) si distinguono più difficilmente fra di loro possono essere considerati come riuniti e formanti il nucleo esterno.

3.° Un nucleo a grandi cellule, impari giace, cominciando un po' iù in alto, sulla linea mediana; è detto nucleo centrale (*c*): nelle ezioni trasverse esso si presenta amigdaliforme.

4.° Sopra al nucleo esterno a grandi cellule stanno gruppi di pic-ole cellule (*EW*), costituenti il nucleo di *Edinger-Westphal*.

b) Il **gruppo anteriore** situato circa nella regione della commes-ıra posteriore risulta di due paja di nuclei con cellule di media grandezza.

1.° Il nucleus medialis anterior, il quale è diviso dal nucleo omo-imo del lato opposto soltanto da fibre del rafe e forma con esso un oppio nucleo.

2.° In avanti il nucleus lateralis anterior (nucleo oculomotorio su-eriore di *Darkschewitsch*) si estende al massimo ad un altezza uguale

con il margine ventrale dell'acquedotto. In questo nucleo si posson seguire fibre inferiori della commessura posteriore.

Nelle fig. 130 131 (all'altezza del gruppo principale) la regior segnata con *NIII* corrisponde al nucleo esterno: fra i due nucl esterni, sulla linea mediana, sarebbe da ricercarsi nella fig. 131 il nu cleo centrale, mentre i nuclei di *Edinger-Westphal* restano rappre sentati dai gruppi cellulari giacenti sopra al nucleo esterno.

A traverso la regione del gruppo anteriore cade la sezione dell fig. 132; il nucleus medialis anterior può essere quivi distintament riconosciuto, ugualmente il nucleus lateralis anterior, il quale al lat sinistro della figura è circoscritto da contorno al disopra del fasci longitudinale posteriore.

In qual modo i fasci radicolari del nervus oculomotorius vadan dapprima in belli archi nella re gione della cuffia attraverso il fasci longitudinale posteriore, e più o tre fino al loro punto di uscita; f ampiamente descritto. Nei tagli tra sversali posteriori, nei quali ap pajono le fibre radicolari del ner vus oculomotorius, queste si portan lungi verso l'esterno e si manten gono più lontane dal rafe.

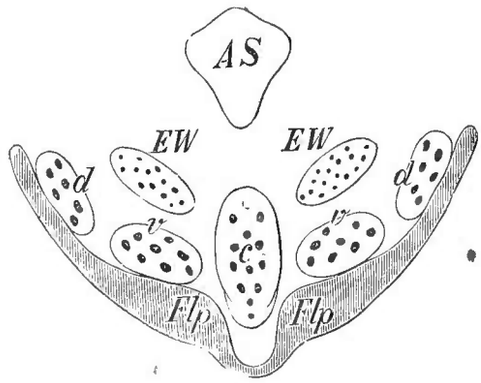

Fig. 147. — Sezione schematica attraverso il gruppo principale del nucleo dell'oculomotorius.
c, nucleo centrale, *d*, *v*, nucleo dorsale e ventrale, i quali formano insieme il nucleo laterale. *EW*, nucleo di Edinger-Westphal, *AS*, acquedotto di Silvio, *Flp*, fasciculus longitudinalis posterior.

Il punto di uscita della mag gior parte delle fibre dell'oculomo torius, come già è noto, dobbiam ricercarlo nel trigonum inter pe duncolare, specialmente nel sulcu oculomotorii; però non di rado sin goli fasci attraversano il piede del peduncolo cerebrale; quel fasci che si vede talora quale anormale radice esterna ed esce un po' pi lontano, deve ugualmente attraversare il piede del peduncolo cerebral

Gudden ha dimostrato nei conigli un origine mezzo incrociata d Nervus oculomotorius. In questi animali il nucleo di ciascun lato divide in due parti principali: il gruppo cellulare ventrale sta in rap porto con il nervo dello stesso lato, mentre dal gruppo dorsale na scono le fibre crociate. Il gruppo ventrale sta un po' più in alto ch il dorsale e si divide esso stesso di nuovo in due gruppi situati un dietro l'altro.

Anche il nervo oculomotorio, come ogni nervo motore, deve aver un'origine in parte crociata; ora una tale parte crociata si poteva cer tamente supporre nel nervus trochealis. Però, siccome l'oculomotoriu e il trochlearis innervano muscoli differenti, così non è ristabilita l'a nalogia con la doppia origine pretesa per ogni nervo motore, e pe

nseguenza noi siamo spinti ad ammettere anche per l'uomo l'incro-
amento parziale descritto da *Gudden* nei conigli; noi dobbiamo am-
ettere ciò tanto più che nella regione dell'oculomotorius molte fibre
trepassano la linea mediana e che la maggior parte dei muscoli da
sso innervati si contraggono contemporaneamente dai due lati.

Infatti anche *Perlia* ha veduto questa origine crociata dell'ocu-
omotorius nell'uomo (di più in differenti mammiferi, nella gallina e
ella rana).

Nei cervelli di gatti giovani si vedono, fra i nuclei dell'oculomoto-
us dei due lati, numerose fibre commessurali che oltrepassano la linea
ediana; queste si trovano specialmente nella metà posteriore (spinale)
ella regione dei nuclei e di buon'ora si rivestono di mielina (*Nussbaum*).

Inoltre numerose fibre longitudinali stabiliscono un rapporto fra
gruppi cellulari l'un l'altro seguentisi.

Duval e *Laborde* hanno dimostrato un rapporto crociato del ner-
us oculomotorius con il nucleo d'origine contrallaterale del nervus
bducens, che viene procurato per mezzo del fascio longitudinale po-
teriore. Sembra che le fibre in questione, nel caso infatti che siano
resenti, lascino il nucleo dell'abducens al suo polo superiore, si uni-
cano al fascio longitudinale posteriore, più oltre in basso entrino
ella regione della cuffia e non lontano in basso del nucleo dell'ocu-
omotorius vadano dall'altro lato nell'incrociamento dorsale della cuffia
Nussbaum); là esse incontrano le fibre radicolari dell'oculomotorius,
lle quali esse si uniscono al loro lato interno. Con questo si avrebbe
n fondamento anatomico per l'azione fisiologica comune del musculus
ectus externus di un lato e del musculus internus dell'altro lato.

Però, se si accetta l'opinione di *Spitzka* con piccola modificazione
secondo questa le fibre crociate dell'oculomotorius innervano special-
nente il musculus rectus internus), un incrociamento nel senso di *Duval*
Laborde non sembra più necessario; basta allora una riunione, da
icercarsi nel fascio longitudinale posteriore, fra il nucleo dell'abdu-
ens e dell'oculomotorio dello stesso lato, perchè il sinergismo fra il
nusculus rectus internus di un lato e il rectus externus dell' altro
ato abbiano pure un fondamento anatomico.

Secondo le esperienze di irritazione, fatte da *Hensen* e *Völkers*
nei cani, le singole terminazioni dell'oculomotorius prenderebbero la
oro origine dalle differenti divisioni del nucleo succedentisi l'un l'al-
ra in linea retta, e di cui si può dare soltanto una dimostrazione ana-
omica parziale. Nel cane, nella parte anteriore di questa serie di
uclei sta il nucleo di origine dei nervi dell'accomodazione; segue l'o-
igine dei nervi dello sfintere dell'iride, e successivamente quelle dei
ervi per i muscoli rectus internus, rectus superior, levator, palpebrae
ectus inferior e in generale nella parte posteriore l'origine per il mu-
culus obliquus inferior. Alla parte posteriore del nucleo dell'oculomo-

torio nascono, almeno con certezza nel coniglio e nel delfino, le fib del facciale superiore, specialmente quelle per l'orbicularis palpebrae, quale sta in rapporto funzionale assai stretto con l'atto visivo e c la muscolatura esterna degli occhi (*Mendel*). Queste fibre discendo nel fascio longitudinale posteriore fino al ginocchio del facciale, e uniscono alle altre fibre radicolari del nervo facciale.

Nell'uomo piccoli e circoscritti focolai di distruzione, che distru gano un gruppo cellulare del nucleo dell'oculomotorio, sono estrem mente rari.

Le osservazioni di *Kahler e Pick* sono assai concludenti; secon essi le fibre pupillari del nervus oculomotorius decorrono nel fascio r dicolare anteriore; i fasci radicolari posteriori sarebbero destinati muscoli oculari esterni e si dividono in un gruppo esterno (per il l vator palpebrae, rectus superior ed obliquus inferior, che anche fu zionalmente sono strettamente collegati fra di loro) e in un grup interno (per il rectus internus e rectus inferior).

In molti casi (*Leube Spitzha*) si trovò ptosis con distruzione del parte più esterna dei gruppi a grosse cellule dell'oculomotorio del stesso lato; quivi dunque dovrebbe cercarsi l'origine delle fibre per musculus levator palpebrae.

Le fibre per l'accomodazione e quelle pupillari decorrono vici alla linea mediana fino alla loro uscita, per cui nelle affezioni del pie del peduncolo cerebrale, se anche tutte le altre regioni dell'oculom torio hanno sofferto, esse possono rimanere intatte.

Devesi ammettere che il nucleo dell'oculomotorius sia in stret rapporto e con l'apparato visivo e con le regioni motrici della co teccia cerebrale; però le nostre conoscenze a questo riguardo sono a sai scarse.

Per ciò che riguarda il primo rapporto, devesi richiamare l'atte zione su quelle fibre raggiate, le quali vanno dal nucleo dell'eminen quadrigemina anteriore verso la sostanza grigia centrale dei ventric nella quale sta il nucleo dell'oculomotorius. *Darkschewitsch* preten che dal suo nucleo superiore dell'oculomotorius (nucleus lateralis a terior di *Perlia*) partano fibre che si dirigono alla parte ventrale de commessura posteriore, più oltre attraversano la ghiandola pineale e peduncolo pineale per raggiungere il tractus opticus nella regione c corpus genicolatum laterale. Secondo l'opinione di *Bechterew*, che pe non ha sufficiente base anatomica, quelle fibre centripete del ner ottico, che servono alla contrazione riflessa della pupilla, non decor rebbero indietro nel tractus opticus, ma già nella regione del chias entrerebbero nella sostanza del cervello e andrebbero senza incrocia nella sostanza grigia del terzo ventricolo e quindi al nucleo dell'oc lomotorius.

Anche il tractus peduncularis trasversus rappresenterebbe u riunione indiretta del nucleo dell'oculomotorio con i nervi ottici.

La riunione del nucleo di questo nervo con la corteccia cerebrale levesi probabilmente ricercare in quelle fibre, le quali partendo dal nucleo arrivano al rafe, quivi si incrociano ad angolo acuto e piegano in passo verso il piede del peduncolo cerebrale, nel quale si dispongono al suo lato interno. Sopra al nucleo dell'oculomotorio si trova un finissimo reticolo nervoso (come una nube, *Perlia*), dal quale forse si raccolgono le fibre corticali dell'oculomotorio.

Però finora non fu ancora potuto stabilire quale punto della corteccia cerebrale esse raggiungano passando attraverso la corona raggiata. Lo stesso vale per il rapporto dei due altri nervi muscolari dell'occhio con la corteccia cerebrale. Siccome nelle affezioni corticali (specialmente sifilitiche) può prodursi quale unico sintomo da parte dei nervi muscolari dell'occhio una ptosi, così l'elevator palpebrae sembra essere in rapporto con la corteccia cerebrale per vie distinte da quelle degli altri nervi muscolari dell'occhio. Si è voluto cercare il centro del levator palpebrae nel gyrus angularis, perchè affezioni circoscritte di questa regione corticale furono qualche volta trovate accompagnate da paralisi della palpebra opposta.

Nella talpa mancano completamente i nervi e i nuclei corrispondenti (*Gudden*). Anche in tutti i mammiferi i nuclei dell'oculomotorio si lasciano distintamente suddividere in un certo numero di gruppi cellulari, i quali mostrano una certa distribuzione tipica simile a quella dell'uomo. Negli uccelli si può pure distinguere nel nucleo dell'oculomotorio due gruppi cellulari sovrapposti, mentre nei rettili in generale una tale differenziazione (la quale nell'uomo presenta la massima evidenza) può appena essere riconosciuta (*Spitzka*).

Perlia, Die Anatomie des Oculomoteriuscentrums bein Menschen. Graefe's Archiv. 35. Bd. 1889. *Westphal*, Ueber einen Fall von chronischer progress. Lähmung der Augenmusckeln. Arch. f. Psych. XVIII Bd. *Westphal*, Neurol. Centralblatt. 1888. *Edinger*, Verl. der central. Hirnnervenbahnen. Ber. d. X. Versammlung süd-westdeutscher Neurologen. Arch. f. Psych. 16. Bd 1885. *Gudden*, Gesammelte Abhandl. Wiesbaden 1889. *Darkschewitsch*, Ueber den oberen Oculomotoriuskern. Arch. f. Anat. und Physiol. An. Abth. 1889. *Darkschewitsch*, Ueber die hintere Commissur des Gehirns Neurol. Centralblatt., 1885. *Nussbaum*, Ueber die wechselseitigen Beziehungen zwischen den centralen Ursprungsgebieten der Augenmuskelnerven. Wien. Med. Jahrb. 1887. *Duval* et *Laborde*, De l'innervation des mouvements associés des globes oculaires. Journ. de l'Anat. 1880. *Obersteiner*, Anzeig. d. k. k. Gesellsch. d. Aerzte in Wien 1880 *Spitzka*, The oculo-motor centres and their coordination. The journ, of. nerv. and ment. dis. 1888. *Graux*, De la paralysie du moteur oculaire externe. Paris. 1878. *Kahler* und *Pick*, Zur Localisation central bedingter, partieller Oculomotoriuslähmungen. Arch. f. Psych. X. *Kahler* und *Pick*, Zur Localisation partieller Oculomotoriuslähmung. Prager Zeitschr. f. Medicin. 1881. *Henen* und *Völkers*, Ueber den Ursprung der Accomodationsnerven. Arch. f. Ophthalmol. 24. Bd. 1878. *Duval*, Recherches sur l'origine réelle des nerfs cran. Journ. de l'Anat. 1880. *Haar*, Ophthalmoplegia externa partialis. Journ. of. nerv. and ment. dis. 1888. *Schiller H.*. Compt. Rend. 1889.

4. Nervus trochlearis (nervo del muscolo rotatore, nervo oculo-muscolare superiore, nervus patheticus).

Il nucleo d'origine del nervus trochlearis (nucleo trocleare ant riore) devesi considerare quale prolungamento, posteriore del nucleo de l'oculomotorius, dal quale in generale non è nettamente diviso. Esso s in ogni caso sopra il fascio longitudinale posteriore (fig. 129 e 136 *NI* ed in vero in parte in una profonda scanellatura dello stesso. Poic il nucleo del nervus trochlearis si trova in un piano trasversale, cl corrisponde alla parte anteriore dell'eminenza quadrigemina posterio e la uscita di questo nervo ha luogo soltanto più indietro attraver l'estremità anteriore del velo midollare anteriore, così avviene che fasci radicolari del nervus trochlearis abbiano un decorso intracer brale verso il basso per poter raggiungere il punto di uscita (fig. 13 Però questo decorso si fa ancora più complicato. Le fibre radicolar le quali nascono in generale dalla parte esterna e dorsale del nucle vanno all'esterno alla superficie dorsale del fascio longitudinale post riore (peduncolo di origine, peduncolo del nucleo), ricevono qui for dall'ultimo ancora un piccolo rinforzo, poscia si riuniscono indent della radice discendente del trigeminus in due o tre fasci, i quali p oltre piegano direttamente indietro (e un po' in alto), parte median peduncolo discendente (fig. 128, IV^1). Esse raggiungono il principio d velo midollare anteriore a lato dell'estremità dorsale della radice d scendente del trigeminus; quivi piegano in distinti archi indentro, nella vôlta dell'aquaeductus (rispettivamente dell'angolo superiore d quarto ventricolo) che a questo punto quasi del tutto costituisco (fig. 128, IV^2) vanno trasversalmente verso il lato opposto, per usci colà a lato del brachium conjunctivum (fig. 128, IV^3, peduncolo rad colare, peduncolo di uscita). L'incrociamento del nervus trochlear nel velo midollare anteriore appartiene ai fatti più accertati dell'an tomia microscopica del cervello: però non è impossibile che una part molto piccola, delle fibre del nervus trochlearis vada senza incr ciarsi nella radice dello stesso lato, cosicchè anche per questo ner avrebbe valore la legge generale sopra il parziale incrociamento del radici nervose motrici; solo in via eccezionale quivi prevalgono i fas radicolari incrociati. *J. Stilling* descrive un esile radice, la quale, pa tendo dal cervelletto decorrerebbe verso l'alto attraverso la lingula, si unirebbe al nervus trochlearis, forse senza incrociarsi. Un grup rotondo di piccole cellule nervose, che segue indietro immediatamen al vero (anteriore) nucleo del trochlearis, da *Westphal* fu messo rapporto con il nervus trochlearis (nucleo trocleare di *Westphal* o p steriore).

Non tutte le fibre che nella radice del trochlearis vanno verso

velum medullare, escono direttamente dal nucleo: certamente si vede molte fibre radicolari lasciare il margine esterno e specialmente il dorsale di quello (fig. 129): soltanto mentre questo fascio rappresenta il limite dorsale del nucleo, esso non si esaurisce completamente: resta ancora una grossa parte, visibile immediatamente al di sopra della parte interna del fascio longitudinale posteriore, la quale si avvolge attorno al suo margine interno e può quindi essere seguita verso il basso. Quantunque alcune di queste fibre oltrepassino la linea mediana e possano così forse rappresentare la parte crociata della radice trocleare, però ciò non vale per la maggior parte: è ancora sconosciuto ciò che avvenga di questo ultimo resto.

I rapporti del nucleo trocleare col cervello (per la via del rafe), con le eminenze quadrigemine anteriori ed il fascio longitudinale posteriore dobbiamo supporli simili a quelli già veduti per il nucleo dell'oculomotorius.

Appunto per il nucleo del trocleare è facile constatare un intimo rapporto con il fascio longitudinale posteriore: si vede distintamente riapparire fra le cellule di origine del nervo trocleare fibre, le quali si perdono nella parte interna spessa, nodosa del fascio longitudinale posteriore. Malgrado ciò, un rapporto crociato del trocleare con il nucleo dell'abducente (*Duval* e *Laborde*), almeno per i gatti neonati, può appena essere dimostrato (*Nussbaum*).

Se si studia il decorso intracerebrale del nervus trochlearis negli animali, saltano agli occhi alcune importanti differenze, che riguardano specialmente il suo modo di comportarsi con la radice discendente del trigeminus. Nelle scimmie, nelle quali questo nervo è relativamente assai bene sviluppato, noi ritroviamo gli stessi rapporti dell'uomo. Nel gatto e nel cane la sua parte discendente giace all'esterno della radice discendente del trigeminus: nel cavallo, il fascio trocleare aderisce così strettamente alla parte esterna della radice discendente del trigemino, per cui l'insieme delle loro fibre non forma una linea, come nella maggior parte degli animali, ma un arco con convessità verso l'interno. Nel punto in cui la radice del trochlearis piega indentro verso il velo midollare anteriore, essa attraversa la parte dorsale della radice del trigeminus ed è con essa così intrecciata, che alcune delle cellule rotonde del trigemino facilmente riconoscibili restano comprese nei fasci del nervo trocleare. Nei mammiferi inferiori (rosicchianti) l'intreccio del trochlearis e del trigeminus è qualche volta più complesso. In tutti i mammiferi e negli uccelli si può osservare con molta chiarezza l'incrociamento del trochlearis.

Il nucleo del trocleare, in alcuni mammiferi, giace proprio nella massa midollare del fascio longitudinale posteriore e può anche discendere fino al suo lato ventrale. In questi casi le fibre radicolari che ne escono, nel loro cammino verso l'esterno potranno ripetutamente in-

trecciarsi con le fibre longitudinali del fascio longitudinale. In mc rettili (Anolis e Iguana) il nucleo del trocleare sarebbe particolarmer sviluppato (*Spitzka*).

Duval und *Laborde*, De l'innervation des mouvements associés des globes oculair Journ. de l'Anatomie 1880. *Duval*, Rech. Journ. de l'Anat. 1878, 1879. *Westphal*, Ar Psych. 18 Bd. *Nussbaum*, Wien. med. Jahrb. 1887.

5. Nervus abducens (nervo oculomuscolare esterno, sesto pajo, nervus oculomotorius externus).

Quantunque nella serie dei nervi cerebrali il nervus abducens s classificato quale sesto nervo, tuttavia esso deve essere descritto g qui insieme agli altri nervi oculomuscolari.

Noi abbiamo incontrato il nucleo d'origine del nervus abdı cens, nucleo del facciale e dell'abducens, nucleo facciale superio (fig. 123, 136 *NVI*) nella regione dorsale della cuffia, in vicinan del ginocchio del facciale ed invero come un ammasso ben circoscritt di cellule grosse, stellate, quasi sferico e alquanto allungato soltan nella direzione longitudinale. I singoli fasci radicolari dell'abducens, cl attraversano d'alto in basso la regione della cuffia in archi legge mente ondulati, si dispongono al margine interno del nucleo, lo circo dano dirigendosi in alto, ne raggiungono in parte il suo lato esterı e quindi vi penetrano successivamente onde ricongiungersi con i pr lungamenti delle grosse cellule. Una parte assai piccola e facile a v dersi di fibre dell'abducens piega indentro già sotto il nucleo: giun al rafe, pare vada fino all'estremità dorsale dello stesso, entrando d lato opposto nel nucleo crociato dell'abducens sotto la parte ascenden del ginocchio del facciale.

Poichè la radice del facciale per un gran tratto del suo percor aderisce al nucleo dell'abducens, e fibre che sembrano provenire c questo nucleo si associano al nervo facciale, così ne poterono derivar immagini che fecero credere all'origine del nervus facialis da quest gruppo di cellule. Ma *Gudden* e *Gowers* dimostrarono che questo nerv non ha alcun rapporto con la massa grigia in questione e queste fib provenienti in apparenza dal nucleo dell'abducente che si associano facciale non fanno che attraversarlo.

Il rapporto dell'abducens con il cervello avrebbe luogo per mez delle fibrae arcuatae che si incrociano nel rafe e vanno nei cordo piramidali. Del rapporto del nucleo dell'abducens con il fascio longitu dinale posteriore, e specialmente della parte che in tal modo prenc alla formazione del nervo oculomotorio del lato opposto fu già par lato.

Dal nucleo dell'abducens parte un fascio fibroso diretto che v

all'oliva superiore (peduncolo dell'oliva superiore, fig. 150, *Ost*): il quale però negli adulti spesso è assai difficile a riconoscere nella massa delle fibre midollate: poichè quest'ultimo sta in intimo rapporto con i nervi uditivi, così con questo sarebbe forse dimostrato la via che produrrebbe un movimento laterale riflesso degli occhi verso la sorgente del rumore.

Il nucleo del nervo abducens si rinviene facilmente in tutti i mammiferi per il suo trovarsi nel ginocchio del facciale.

Un'affezione dei nuclei per i nervi oculomuscolari, che è analoga alla poliomyelitis (almeno in molti casi), viene detta con *Wernicke* poliencephalitis superior o paralisi nucleare dei muscoli oculomotori (ophthalmoplegia externa nuclearis o progressiva).

Quale poliencephalitis inferior (paralisi bulbare) designasi una corrispondente degenerazione, la quale colpisce gli altri nuclei nervosi motori situati generalmente più in basso e fino al nucleo dell'ipoglosso; però la poliencephalitis superior e l'inferior possono combinarsi. Ugualmente le due specie di poliencephalitis possono decorrere in modo acuto o cronico.

Come substrato anatomico della poliencephalitis acuta si ha in generale un processo emorragico (poliencephalitis haemorrhagica), oppure un processo encefalitico.

Per quanto riguarda la poliencephalitis cronica devesi ammettere in generale una degenerazione primaria delle cellule nervose nei nuclei motori: la forma della degenerazione poi può essere varia anche nello stesso focolaio, però porta sempre all'atrofia. Non si può però escludere che in alcuni casi in via primaria si abbia un processo iperemico-infiammatorio nel territorio dei nuclei nervosi, e soltanto in via secondaria si produca una degenerazione delle cellule ganglionari.

Una degenerazione di singoli nuclei dei muscoli oculari, oppure di parti circoscritte di essi, si osserva qualche volta nella tabe dorsale.

Mingazzini, Intorno all'origine reale del N. abducens. Gaz. med. di Roma. XVI. Bd. *Gowers*, Ueber den sog. Facialis — Abducenskern. Centralblatt. f. d. med. Wissensch 1878. *Laura*, Nuove ricerche sull'origine dei nervi cerebrali. Mem. d. r. Ac. d. Torino II, 31, 1878. *Benett und Savill*, A case of permanent conjugate Deviation. Brain. XII. Bd. *Wernicke*, Lehrbuch d. Gehirnkrankheiten, 3. Bl. *Mauthner*, Die Nuclearlähmung der Augenmuskeln. Wiesbaden 1885. *Böttiger*, Beitr. z. Lehre von der chron. progress. Augenmuskellähmung. Arch. f. Psych. 21, Bl.

6. Nervus trigeminus (nervo bipartito, par quintum).

Immaginiamo una linea che vada, attraverso la sostanza del ponte, dal punto di uscita del nervus trigeminus un po' in basso verso l'angolo, formato dall'incontro del pavimento con la vôlta del quarto ventricolo; noi troveremo sul suo cammino una regione (fig. 125), nella quale le fibre radicolari del trigeminus provenienti da parti molto dif-

ferenti del sistema nervoso centrale convergono in alcuni nuovi n clei d'origine di questo nervo. Per questo fatto la stessa regione detta anche convolutio trigemini.

Noi imprimeremo meglio nella memoria i differenti fasci radic lari che quivi convergono, pensando che essi provengono dalle quatt direzioni (dal midollo spinale, dal cervello, dall'esterno e dall'intern e si riuniscono con altri fasci, i quali si originano in questa stes regione (dai nuclei motorio e sensitivo del trigemino fig. 125 e 1 *NVm* e *NVs*, fig. 148 *Nm* e *Ns*) per formare le due radici perif riche del trigeminus.

Come noi abbiamo veduto, il nervus trigeminus esce dal ponte c due radici, una piccola, anteriore, motrice (portio minor) ed una p grossa posteriore sensitiva (portio major). Le due radici hanno te ritorî di origine completamente differenti.

Il punto di uscita del trigeminus si trova nel ponte in alto quella parte della regione della cuffia, nella quale si riuniscono le r dici che decorrono insieme (fig. 148 e 149): per conseguenza anc nella regione trasversale da noi scelta, non appare mai tutto il d corso dei nervi attraverso il ponte. La radice sensitiva, *Rs*, (fig. 14 va in linea diritta dalla superficie finoalla con volutio trigemini, motoria, *Rm*, formando un arco convesso. Noi ora studieremo l'or gine delle singole fibre radicolari.

1°. La più importante di tutte le radici del trigeminus si p seguire fino alla regione del secondo nervo cervicale. Noi abbiam infatti, veduto che la substantia gelatinosa era circondata da un fas semilunare, di volume progressivamente crescente verso l'alto, che detto **radice ascendente del trigeminus** (racine bulbaire) *Va* nella fig. 1 fino a 124 e 149, 1 nella fig. 148.

Essa rappresenta una delle parti costituenti più importanti trigemino sensitivo. La radice sensitiva del trigemino si comporta ver il ganglio di *Gasser* come una radice posteriore con il suo gang spinale. Noi possiamo ammettere che quivi avranno luogo rapporti fatto simili a quelli che noi abbiamo imparato a conoscere per le r dici spinali. Devesi particolarmente insistere sopra i suoi rapporti, a cora poco conosciuti, con la sostanza gelatinosa: come la substan gelatinosa Rolandi viene sempre trovata nei punti di uscita delle r dici posteriori, così essa accompagna la radice ascendente del trig mino, a forma di canale, e immessa nella sua concavità, fino al s punto d'inflessione.

I tagli longitudinali, condotti parallelamente al pavimento de fossa romboidale, permettono di seguire la radice ascendente del t geminus in tutto il suo decorso, e mostrano distintamente che essa soltanto nella radice sensitiva (fig. 148).

2°. Il trigeminus riceve un rinforzo all'**esterno** per mezzo di fa

(fig. 148, 3) che discendono dal midollo del cervelletto al lato esterno del braccio di riunione; anche essi si uniscono alla radice sensitiva: via sensoriale cerebellare di *Edinger;* questo fascio fibroso sarebbe specialmente sviluppato nei pesci.

3.° Dalla **linea mediana** giunge al trigeminus un numero non indifferente di fibre *Em*: decorrono più o meno obliquamente sul piano del taglio da noi scelto sotto l'ependima del ventricolo e incrociano qualche volta il fascio longitudinale posteriore; si possono vedere in parte nella fig. 121, *Vx*. Queste fibre hanno differente significato; abbiamo:

a) Fibre radicolari che nascono dal nucleo motorio del lato opposto, forse anche dal nucleo sensitivo.

b) Fibre del peduncolo cerebrale le quali nel tragitto attraverso il rafe mettono in connessione i nuclei d'origine del nervus trigeminus con la corteccia cerebrale, e quindi non debbonsi considerare quali fibre radicolari.

c) La così detta radice discendente incrociata di *Meynert;* quest'autore dimostra che il trigeminus riceve rinforzi dalle cellule grosse e pigmentate del locus coeruleus (substantia ferruginea), ed in vero per mezzo di fasci che da questi gruppi di cellule vanno indentro verso il rafe passando sotto il pavimento del quarto ventricolo, dopo il loro incrociamento, attraversano i fasci longitudinali posteriori, e piegati soltanto un poco in basso giungono alla radice motoria del trigemino (oppure forse alla sensitiva).

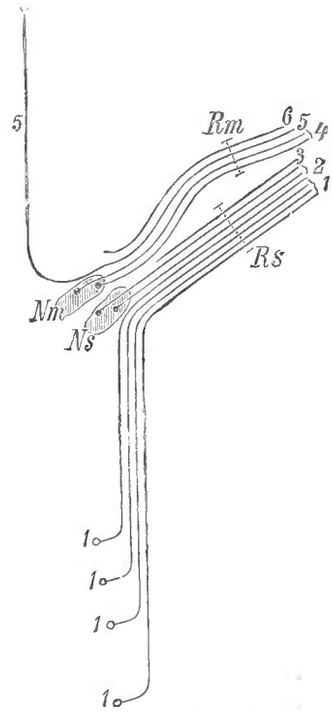

Fig. 148. Schema dell'origine centrale del nervus trigeminus, *Rs* radice sensitiva, *Rm* radice motoria, *Ns* nucleo sensitivo, *Nm* nucleo motorio, 1 radice ascendente, 5 radice discendente.

Le cellule della substantia ferruginea (fig. 49) hanno una forma rotondeggiante; esse appartengono alle cellule più grandi (50-60μ): il loro pigmento è di un bruno carico e si trova nelle cellule in varia quantità. Mentre alcune ne contengono in scarsa quantità, possono altre presentarsi completamente riempite di piccoli granuli scuri. Si possono seguire singole cellule pigmentate del locus coeruleus fino nella sostanza della cuffia, altre possonsi vedere nella vôlta del ventricolo.

4.° Dalla regione del mesencefalo, dall'alto, il trigeminus riceve un'importante rinforzo di grosse fibre, che rappresentano la **radice di-**

scendente (radix descendens, radice anteriore, radice trofica di *Merk* (fig. 126, 128 fino a 131 e 149 *Vd* e fig. 148,5).

Le grosse cellule rotonde, vescicolari (del diametro di 45-60 μ dalle quali prendono origine le fibre della radice discendente, non c stituiscono alcun gruppo compatto, ma si possono seguire tanto sep rate, quanto anche riunite in piccoli grappoli sul margine della s stanza grigia centrale ventricolare, fino alla regione dell'eminenze qu drigemine anteriori. In grandezza ed in forma esse del resto so simili alle cellule della substantia ferruginea, mentre queste presentan relativamente al pigmento che contengono, tutti i gradi di passagg alle cellule vicine e assai pigmentate della radice discendente, con quali esse in parte si mescolano.

Il taglio trasversale della radice discendente del trigeminus presenta allungato, leggermente convesso verso l'esterno (nella maggi parte degli animali diritto) e si adatta al fascio longitudinale post riore e alle cellule della substantia ferruginea; al margine inter della radice discendente aderiscono le cellule e i gruppi di cellule d scritti.

Quanto più noi ci avanziamo verso il cervello, tanto più pove diventa la regione delle fibre; nella regione delle eminenze quadrig mine anteriori le poche fibre ancora distintamente visibili, al limi esterno della sostanza grigia ventricolare mostrano la tendenza a pi gare verso la linea mediana al disopra dell'aquaeductus; alcune giu gono anche colà, come risulta dalla presenza eccezionale di una o p cellule vescicolari caratteristiche.

All'altezza della commessura posteriore si trovan qualche volta ultime cellule del trigeminus affatto riunite.

La radice discendente del trigeminus, che si unisce alla por minor (secondo l'opinione di *Bechterew* alla portio major), deve esse considerata nel modo seguente: le grosse cellule costituiscono il pun di origine per le grosse fibre radicolari dirette in basso; però que cellule hanno pure un polo cerebrale, dal quale nasce una fibra ne vosa assai esile, che nella vôlta dell'aquaeductus va oltre la linea m diana del cervello. Per questo fatto il numero assoluto delle fibre ne vose nel fascio contenente la radice discendente del trigeminus n diventa maggiore in basso, cresce soltanto il numero relativo de grosse fibre.

5. **Radice mediana** del trigeminus.

a) Essa proviene dal nucleo sensitivo del trigeminus (nuc accessorio), questo si compone di un certo numero di ammassi irr golari, piccoli di sostanza grigia, contenenti piccole cellule nerv sparse. Quella parte del trigeminus che sta in basso di questo nuc fino alle fibre trasversali del ponte, in conseguenza dell'intreccio c la radice ascendente, che quivi piega, assume una striatura caratte

stica; ciò si vede distintamente nella fig. 128. Il nucleo sensitivo del trigeminus ha una considerevole estensione longitudinale (circa 4-5 mm.), e non deve essere identificato con la substantia gelatinosa.

b). Il nucleo motorio del trigemino (nucleo superiore del trigeminus, nucleo masticatorio) si distingue facilmente dal nucleo sensitivo. Esso sta all'interno della radice sensitiva e forma un'unica massa grigia ovale nelle sezioni trasverse con grosse cellule nervose molto ramificate. La sua estensione in lunghezza è assai minore di quella del nucleo sensitivo. La massa principale della radice motoria nasce quivi. Noi dobbiamo considerare il nucleo motorio quale estremità superiore di quella parte del corno anteriore (ivi incluso il corno laterale) che nell'incrociamento delle piramidi resta diviso dalla massa grigia centrale (fig. 149).

Nei pesci elettrici il nucleo motorio si rigonfia a formare una parte indipendente dell'encefalo, il lobus electricus. Se ora noi riassumiamo quanto abbiamo detto, la radice sensitiva riceve le sue fibre (fig. 148).

1. Dalla radice ascendente, 1.
2. Dal nucleo sensitivo, 2.
3. Dal cervelletto, 3.
4. Dalla substantia ferruginea del lato opposto (?)

La radice motoria è formata dalle fibre:

1. Della radice discendente, 5.
2. Del nucleo motorio dello stesso lato, 4.
3. Del nucleo motorio del lato opposto, 6.
4. Dalla substantia ferruginea dell'altro lato.

I rapporti del nucleo del trigeminus con il cervello, già in considerazione di punti di origine così diversi di questo nervo, devono essere di natura assai varia.

Nulla affatto noi sappiamo sopra i rapporti centrali della radice ascendente. Le vie centrali della radice ascendente noi le vedemmo oltrepassare la linea mediana nel territorio delle eminenze quadrigemine anteriori in alto dell'aquaeductus Sylvii. Finalmente noi abbiamo ammesso fibre che dal nucleo sensitivo motorio vanno alle vie del peduncolo cerebrale sul cammino del rafe.

Il campo corticale per i muscoli innervati dal nervus trigeminus sta forse nel terzo inferiore della circonvoluzione centrale anteriore e nelle parti vicine delle circonvoluzioni frontali mediana ed inferiore. Anche una lesione unilaterale della corteccia, ed in vero a sinistra può bastare per produrre la paralisi dei muscoli masticatori dei due lati (*Hirt*).

Nella maggior parte degli animali il nervus trigeminus e i suoi punti di origine centrale sono assai più sviluppati che nell'uomo.

La degenerazione della radice ascendente del trigeminus (da un lato

o da ambedue) fu già ripetutamente veduta e in vario grado nella tab e in un caso di poliencefalite cronica progressiva (*Bottiger*); quivi pu anche atrofizzarsi il nucleo sensitivo del trigemino (*Oppenheim*). L degenerazione della radice discendente del trigemino è assai rara. Nell paralisi bulbare progressiva può la degenerazione raggiungere anch il nucleo motorio del trigemino: poichè però esso rappresenta l'estre mità superiore di una colonna di gruppi cellulari motori seguenti (fig. 149), così sono soltanto rari casi, nei quali il processo patologic può andare tanto oltre senza prima compromettere la vita dell'individu

Bechterew, Ueber die Trigeminuswurzeln. Neurol. Centralblatt 1887. *Merkel*, D trophischen Wurzeln des Trigeminus, Mitth. d. anat. Inst. zu Rostock 1874. *Hirt*, Zur L calisation des corticalen Kaumuskelcentrums beim Menschen. Berl. klin. Wochenschr. 188 *Böttiger*, Beitr. zur Lehre von der chron. progress. Augenmuskellähmung. Arch. f. Psyc 21. Bd. *Oppenheim*, Neue Beiträge zur Pathologie der Tabes. Arch. f. Psych. 18. B *Homén*, Zur Kenntnis der Hemiatrophia facialis und des Ursprungs des N. trigeminu Neur. Centralbl. 1890. *Duval*, Journ. de l'Anat. 1876, 1877, 1878, 1879.

7. Nervus facialis (nervo facciale, nervus communicans faciei, portio dura paris septimi).

Il nucleo di origine del nervus facialis sta assai vicino al punt in cui il tronco del nervo esce dall'encefalo: tuttavia le fibre radico lari debbono compiere un lungo giro nell'interno della sostanza cere brale. Esse battono ripetutamente una falsa direzione, che ben tost lasciano, finchè, dopo lungo giro, trovano il punto di uscita, che, pe l'avvicinarsi delle singole parti, riesce assai ristretto.

Con tutta certezza si conosce soltanto un solo nucleo di origin del nervus facialis (nucleo facciale anteriore, inferiore) (fig. 121, 12 136 e 149, *NVII*). Esso comincia nella parte inferiore del ponte si estende circa 4 mm. verso l'alto. Giace nella formatio reticulari all'interno della radice ascendente del trigeminus, più vicino alle fibr del trapezio che alla superficie ventricolare. Questo nucleo è assai ca ratteristico e difficilmente si confonde con le altre parti vicine (p. es. l'oliva superiore).

In una sostanza fondamentale che si colora intensamente con carmino, ripetutamente divisa da fibre midollari che l'attraversano ir regolarmente (fibre radicolari del facialis), stanno grosse cellule nervos leggermente pigmentate. Noi dobbiamo considerare questo nucleo qual condensamento della sostanza grigia della formatio reticularis laterali quindi quale prolungamento della parte separata dal corno grigio an teriore. In alto corrisponde ad esso (senza andare direttamente in ess il nucleo motorio del trigeminus, in basso sono i territorî di origin della parte motoria del nervo glossopharyngeus e vagus, che stabil scono la continuità del nucleo del facialis con le colonne grigie d midollo spinale. Da questo nucleo di origine del nervus facialis si ved

partire le fibre radicolari sole oppure riunite in piccoli fasci: esse convergendo leggermente in piccoli archi in l'alto si dirigono verso la parte del pavimento della fossa romboidale situata al di sopra del fascio longitudinale posteriore (*VII a*). Questa parte del decorso è detta tronco del nucleo (tronco di origine, radice ascendente del facialis).

Subito a lato della linea mediana, sopra il fascio longitudinale posteriore che viene in tal modo separato nel profondo dall' ependima del quarto ventricolo, le fibre del facciale, ora riunite in un fascio compatto a sezione ovale, piegano direttamente nella direzione longitudinale verso l'alto a lato del sulcus longitudinalis, mantenendola per circa 5 mm. e formando una sporgenza sul pavimento del quarto ventricolo (eminentia teres) (VII *b*, fig. 123, 124, 136 e 149). Questo tratto, il tratto intermedio (tronco mediano, tronco ascendente, nucleo del facialis, fasciculus teres, radice costante del trigeminus di *Stilling*) in principio aumenta ancora nella sezione trasversa, poichè esso riceve sempre rinforzi dal nucleo del facialis.

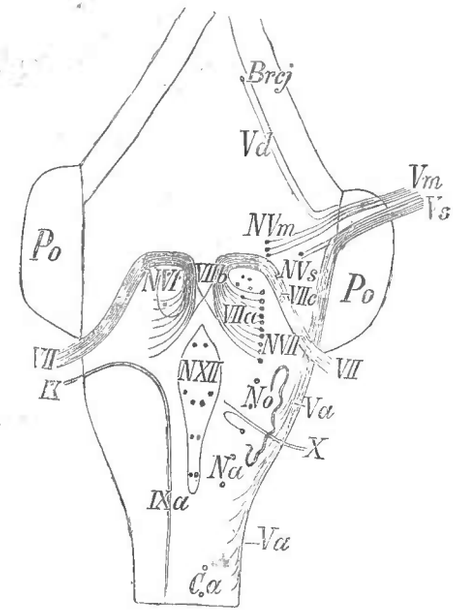

Fig. 149. — Sezione basale schematica della medulla oblongata. *Po*, ponte, *Brcj* brachium conjunctivum, *Va* radice ascendente, *Vd* discendente, *Vm* motoria, *Vs* sensitiva del trigeminus, *NVm* nucleo motorio, *NVs* sensitivo del trigeminus. *NVI* nucleo del facciale, *VII a, b, c,* radice del facciale, *VII* punto di uscita del facciale. *NVI* nucleo dell'abducente, *IX a* radice ascendente del glossofaringeo, *IX* suo punto di uscita, *No* nucleus olivaris, *X* nervo vago, con l'origine delle singole esili fibre dal nucleus ambiguus, *Na*. — *Ca* corno anteriore del midollo spinale, *Ca*, *Na*, *NVII*, *NVm* colonna dei nuclei di origine motori.

Dopo il decorso, ora descritto, a lato della linea mediana, la radice del facialis piega bruscamente all'esterno ad angolo retto (fig. 124), decorre per un certo tratto in forma di arco sotto l'ependima, indietro del nucleo dell'abducens, penetra al suo lato esterno nella regione della cuffia (fig. 123), quindi piega in avanti, all'esterno ed in basso in linea quasi diritta, per raggiungere il suo punto di uscita, passando fra la radice ascendente del trigeminus e il nucleo del facialis, VII *c* (tronco di uscita, radice uscente, fig. 122).

Questa doppia ripiegatura del facialis è detta ginocchio del facciale, genu nervi facialis.

Da quanto abbiamo detto risulta che è possibile ottenere in una sola sezione (fig. 123) il nucleo del facialis, il tratto del nucleo, il tronco

di uscita (all'esterno del primo) e il tronco intermedio, ma in modo che essi non stiano fra loro in diretta continuità.

Molte cose restano da aggiungere a quelle già dette:

Dal nucleo del facialis partono pure fibre che oltrepassano la linea mediana, per raggiungere la radice del lato opposto: probabilmente nel fascio stanno contenute fibre ondulate, le quali vanno al rafe fra il fascio longitudinale posteriore e il tratto intermedio (fig. 123, 124 e 136). Noi dobbiamo pure ammettere fibre che vanno dal nucleo alla via piramidale attraverso il rafe e rispettivamente all'emisfero cerebrale del lato opposto (secondo *Exner* alla parte inferiore della circonvoluzione centrale anteriore con esclusione del tratto inferiore), altre pure nel fascio testè menzionato e nelle fibre arciformi sparse della formatio reticularis. Al tronco di uscita si unirebbero anche fibre provenienti dalle cellule nervose vicine (*Laura*), come anche dalla radice ascendente del trigemino (*Edinger*). Poichè il così detto faciale superiore (per il musculus orbicularis oculi e il musculus frontalis) in generale rimane illeso nelle affezioni centrali del facciale, così si è cercato un altro punto di origine per questi fasci decorrenti nel facciale: si pensò dapprima erroneamente al nucleo dell'abducens, come si disse: però questo nucleo del facciale o facciale-abducente non ha alcun rapporto con il nervo facciale.

Se ad un coniglio neonato si estirpano i muscoli innervati dal facciale superiore, allora si trova dopo un certo tempo un'evidente degenerazione nelle parti posteriori del nucleo dell'oculomotorio dello stesso lato (*Mendel*): per cui è assai probabile che le fibre del facciale superiore nascano quivi e raggiungano il ginocchio del facciale decorrendo nel fascio longitudinale posteriore per disporsi nel peduncolo di uscita. Con ciò concorda il fatto, che dopo distruzione di una radice dell'oculomotorio fu trovata intatta proprio la parte posteriore del nucleo dell'oculomotorio.

Il centro corticale per il facciale superiore dovrebbe dunque trovarsi nelle vicinanze del centro corticale per l'oculomotorio, forse nel lobuletto parietale inferiore: in ogni caso sembra che le fibre originantesi da questi centri e dirette ai nuclei dell'oculomotorio scelgano una via che evita quelle parti della sostanza cerebrale nelle quali si presentano assai spesso apoplessie e altre simili affezioni. Con ciò si spiegherebbe pure, perchè la maggior parte dei muscoli innervati dall'oculomotorio e dal facciale superiore restino non raramente risparmiate in queste affezioni centrali.

Se si distruggono le vie di comunicazione del nucleo del facciale con il centro corticale del facciale (queste hanno luogo attraverso il piede del peduncolo cerebrale e il ginocchio della capsula interna), allora è resa impossibile l'innervazione volontaria dei muscoli innervati da questo nervo, però le due metà del viso possono sempre (*Nothnagel*

essere mosse in ugual modo nelle emozioni psichiche (riso, dolore, ecc.). Per contro, in un'affezione di un talamo ottico può l'innervazione volontaria dei due facciali rimanere intatta, mentre la metà opposta del viso non dà i movimenti espressivi affettivi. Da tutto questo devesi concludere, che il nucleo del facciale sta pure in stretto rapporto col talamo ottico del lato opposto, per la via del peduncolo cerebrale della cuffia (*Bechterew*), e che queste ultime vie sono destinate a permettere impulsi riflessi psichici nel territorio del facciale.

Il vero nucleo del facciale viene compreso nella degenerazione, nella paralisi generale progressiva, non però quella parte del nucleo dell'oculomotorio da considerarsi quale nucleo del facciale superiore.

Negli animali il tratto intermedio della radice del facciale è in generale così corto, che si riduce ad un arco riunente il tratto nucleare con il tronco di uscita, e nel quale si adagia il nucleo dell'abducens (radice del facciale a ferro di cavallo).

Mendel, Ueber den Kernursprung des Augenfacialis. Neurol. Centralblatt. 1887. *Nothnagel*, Zur Diagnose der Sehhügelerkrankungen. Zeitschr. f. klin. Med. 16 Bd. 1889. *Bechterew*, Die Bedeutung der Sehhügel. Virchow's Archiv. 110. Bd. *Laura*, Nuove ricerche sull'origine reale dei nervi cerebrali. Mem. d. r. Ac. d Torino II. S. 32. Bd. 1879. *Gowers*, Ueber den sog. Facialis- und Abducenskern. Med. Centralblatt 1878. *Duval*, Journal de l'Anat. 1876-78.

8. Nervus acusticus (nervo uditivo, portio mollis paris septimi nervus auditivus).

Un inconveniente, da ascriversi sul conto degli anatomici, già veduto in altre parti del sistema nervoso centrale, si riscontra al massimo grado nello studio del territorio di origine del nervus acusticus; e consiste nel vario significato dei singoli nuclei, dai quali il nervo si origina, come pure delle radici che lo costituiscono. A queste difficoltà aggiungansi ancora quelle prodotte dalla promiscuità dei vocaboli adoperati per designarne la relativa posizione (avanti, indietro, in alto, in basso).

Di più, anche certi fatti anatomo-fisiologici del nervus acusticus stesso, contribuiscono a renderci difficile l'interpretazione dei suoi rapporti centrali.

1.° Noi abbiamo a che fare con due o forse tre nervi differenti, i quali formano insieme il nervus acusticus: essi sono: *a*) il nervus cochleae, il vero nervo uditivo, *b*) il nervus vestibuli, destinato ai canali semicircolari, non ha nulla a che fare con l'udito, *c*) forse anche il nervus intermedius Wrisbergi (portio intermedia) che si unisce al facciale.

2.° I differenti metodi di ricerca hanno dato risultati, che spesso non concordano fra di loro e in parte sono diametralmente opposti.

In conseguenza della grande oscurità che domina sull'origine centrale del nervus acusticus daremo speciale considerazione soltanto a quelle teorie che corrispondono ai fatti, senza darci pensiero di tutte quelle che se ne allontanano. In generale si suole ammettere due *radici* periferiche del nervus acusticus, quantunque anche a questo riguardo non si sia raggiunto alcun accordo. Queste due radici si distinguono facilmente l'una dall'altra, poichè il corpus restiforme, *Crst* (fig. 150) si insinua fra di esse; tutte le fibre che vanno dall'esterno del corpus restiforme al tronco dell'acusticus formano la radice esterna,

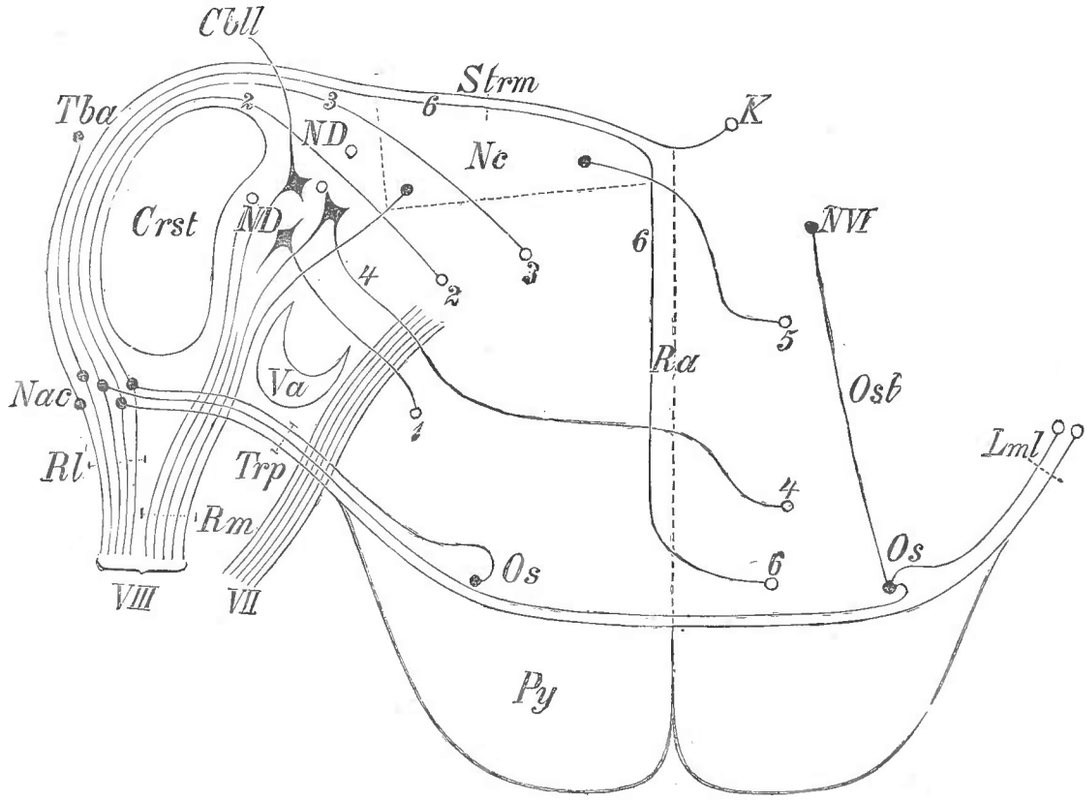

Fig. 150. — Schema dell'apparato acustico centrale. La radice ascendente del trigemino, *VII* radice del facciale, *VIII* radice dell'acustico, *Cbll* cervelletto, *Crst* corpus restiforme, *K* bacchetta armonica, *Lml* lemnisco esterno, *Nac* nucleus accessorius acustici, *Nc* nucleo triangolare dell'acustico, *ND* nucleo dell'acustico a grandi cellule, *NVI* nucleo dell'abducens, *Os* oliva superiore, *Ost* peduncolo dell'oliva superiore, *Py* piramide, *Ra* rafe, *Rl* e *Rm* radice dell'acustico esterna e interna, *Strm* striae medullares, *Tba* tuberculum acusticum, *Trp* corpus trapezoides.

Rl: al contrario quelle fibre che si cacciano fra il corpus restiforme e la radice ascendente del trigeminus, *Va*, rappresentano la radice interna, *Rm*. Se una serie di tagli trasversali, praticati attraverso il territorio dell'acusticus, si dispone in serie nello stesso modo, che fu seguito dal midollo spinale in su, allora si vede che nei tagli inferiori (fra le fig. 120 e 121) la radice esterna appare prima della interna, mentre, d'altra parte, quest'ultima si vede ancora bene in alto, quando la radice esterna è già scomparsa (fig. 124). Con queste si spiegano

e altre denominazioni spesso usate per le due radici dell'acusticus: radice interna o profonda, radice superiore, anteriore, radice esterna o superficiale, radice inferiore, posteriore. In modo unanime si ammette che la radice esterna si continua nel nervus trochlearis e la radice interna nel nervus vestibularis. Ne risulta che la radice esterna, la quale dovrebbesi pure chiamare radix cochlearis, è in rapporto con le vere funzioni acustiche; mentre dobbiamo ammettere altre funzioni per la radice interna (radix vestibularis), probabilmente in rapporto con la conservazione dell'equilibrio del corpo.

La radice esterna si riveste di mielina alquanto più presto che l'interna.

Qualche volta quella parte della radice interna, che in generale sta in basso, viene considerata quale radice posteriore: allora però una separazione netta dalla parte situata più in alto non è possibile.

Noi consideriamo quali **nuclei di origine** del nervus acusticus tre masse grigie:

1.° Il **nucleo triangolare** (nucleo centrale, interno, nucleus posterior, nucleo interno della radice posteriore, parte media del nucleus superior) *VIII h*, 116, 117, 118. Nei piani superiori di uscita del nervus hypoglossus (fig. 119) all'esterno del *IX X* nucleo principale comincia un campo grigio di ugual misura, il quale a poco a poco si estende verso il rafe ed allora assume la forma di un triangolo rettangolo, la cui ipotenusa corrisponde alla superficie del ventricolo: più in alto si allontana di nuovo dalla linea mediana e scompare nella regione del nucleo dell'abducens.

Questa regione può pertanto essere distinta quale nucleo triangolare, con che esso è distintamente caratterizzato; il nome di nucleo principale (che fu scelto nella prima edizione di questo libro) è meno adatto, perchè malgrado la sua grossezza riceve soltanto una piccola parte delle fibre dell'acustico. In tutta la sezione trasversa triangolare si trovò cellule nervose grandi e piccole, sparse in un reticolo fibroso mediocremente stipato, senza essere riunite in gruppi distinti.

Poco dopo la scomparsa del nucleo dell'ipoglosso si vede al margine inferiore del nucleo triangolare, vicino alla linea mediana, cellule di media grandezza, stipate, disposte trasversalmente, fusiformi; pare che esse siano in rapporto con quel fascio evidente di fibre nervose che orla il nucleo dell'acustico al suo margine inferiore e si porta attraverso il rafe con leggera deviazione in basso, nella sostanza reticolare del lato opposto. Però anche per queste cellule un diretto rapporto con il nervo acutico non è dimostrato.

Grosse cellule sparse si possono pure trovare più oltre verso l'esterno nella parte ventrale del nucleo triangolare dell'acustico.

Un gruppo bene circoscritto e costante di cellule fusiformi (nucleo funiculi teretis, nucleus medialis) sta nell'angolo interno di questo trian-

golo a quelle altezze nelle quali esso assume la maggior estensione, si protende in alto ed in basso oltre il nucleo *Nft* (fig. 119-123) ed ha insignificanti rapporti diretti con il nervo acustico.

2.° Il **nucleo a grandi cellule** (nucleo esterno dell' acusticus, nucleo di *Deiters*, radice ascendente, nucleo mediano della radice anteriore, parte esterna del nucleus superior, parte interna del corpo restiforme) *VIII a* 119-123.

Al lato interno del corpo restiforme, nel punto in cui sta formandosi, si trova una regione che risulta di fasci fibrosi tagliati trasversalmente e in principio di sostanza grigia colà deposta.

Roller ha dimostrato che queste fibre, le quali sembrano prendere origine dalle cellule che quivi giacciono, vanno direttamente nel nervus acusticus, per cui verrebbero a rappresentare una radice ascendente dell'acusticus. Quanto più noi progrediamo verso la vera regione dell'acusticus, tanto più aumenta la sostanza grigia in questo nucleo con un ingrandimento generale dell'area e specialmente nei piani superiori (fig. 123), nei quali le fibre ascendenti, quale parte costituente principale della radice interna, piegano lateralmente e in basso verso il punto di uscita del nervo acustico, si può trovare molte cellule nervose quivi sparse che spiccano per la loro grossezza. Nella maggior parte degli animali queste cellule del nucleo di *Deiters* sono assai più grosse che nell'uomo. *Edinger* considera la maggior parte della radice ascendente quale via cerebellare diretta sensoriale.

3.° Il **nucleo accessorio** (nucleo anteriore, nucleo esterno della radice anteriore, nucleo esterno dell'acusticus, ganglio dell'acusticus: quale nucleus inferior o nucleo esterno della radice posteriore si descrive quella parte di questo nucleo, che si insinua fra le due radici del nervo (*VIII ac.* fig. 121, 122).

Questo nucleo giace in parte in fuori della vera sostanza cerebrale, sul tronco nervoso, nella stessa guisa dei gangli spinali che giacciono sulle radici posteriori. Con eccezione di quella parte, che è incurvata fra le due radici, esso rimane all'esterno della radice esterna e si estende fino verso la sostanza cerebellare. Esso è formato da piccole cellule rotonde e compatte. Nella sua parte superiore queste cellule lasciano spesso riconoscere una specie di capsula, la quale nel suo modo di comportarsi richiama i gangli speciali.

Quale tuberculum acusticum (tuberculum laterale, ganglio acustico superficiale) *Tba* è descritta una massa affatto insignificante nell'uomo e appena distinta dal nucleo accessorio dell'acusticus , la quale giace lateralmente alla radice esterna e devesi annettere all' apparato centrale uditivo. In molti animali, p. es. nei conigli, esso presenta una struttura caratteristica per la quale sarebbe da paragonarsi, quale centro primario di senso, all'eminenza quadrigemina anteriore (*Onufrowics*).

Il tuberculum acusticum si compone di tre strati: 1.° di uno strato

uperficiale, il quale contiene specialmente piccole cellule gangliari (grauli) a lato di fibre midollate discretamente numerose; 2.° di uno trato medio con più serie di grosse e lunghe cellule, le quali in geerale sono disposte a raggi; 3.° di uno strato profondo di fibre nerose midollate con cellule gangliari sparse.

Nella descrizione dei tre nuclei suddetti furono omesse di propoito le denominazioni topografiche relative, per evitare qualsiasi conusione. Il nucleo triangolare merita il suo nome a cagione della forma he esso acquista nella sezione trasversale, il nucleo a grosse cellule i caratterizza in modo non dubbio per le sue cellule nervose e il nuleo accessorio può portare questo nome malgrado la sua importanza, erchè esso, almeno in parte, sta quale appendice in fuori del vero cervello.

Ci resta ora a dire in quale rapporto stanno le due radici del nerus acusticus con i suddetti nuclei e quindi pur essi con le altre parti lell'encefalo.

1.° *Radice esterna.* — La maggior parte di questa radice nasce dal ucleo accessorio, il quale per questo devesi considerare quale vero entro primario dell'udito. Però non si può escludere che alcune fibre di uesta radice attraversino il nucleo accessorio per circondare il corpo estiforme, oppure attraversarlo, e così giungere nel territorio del nucleo grosse cellule (*Freund*).

2.° *Radice interna.* — La maggior parte di questa radice nasce dal ucleo di *Deiters*, quindi dovrebbe avere vario significato.

In parte queste fibre salgono nella radice ascendente dell'acusticus lai piani inferiori, in parte esse nascono dalle grosse cellule nervose, nolto numerose situate alla stessa altezza. *Bechterew* le fa pure nascere da quelle masse grigie non bene delimitate che stanno in sopra lel nucleo a grosse cellule nella parete laterale del quarto ventricolo (nucleo di *Bechterew*, nucleus angularis, nucleo principale del nervus vestibularis).

Un'altra parte della radice interna dell'acusticus, specialmente la parte di essa situata più in basso, nasce dal nucleo triangolare. Però è necessario osservare che sopra questo modo di origine poco si conosce di esatto. Noi ammettiamo che le fibre radicolari lasciano il nucleo preferibilmente al suo angolo antero-esterno.

Nelle sezioni trasverse situate più in alto all'origine di questa radice corrisponde una regione, la quale giace in sotto e all'interno del nucleo di *Deiters* e contiene cellule pallide e di media grossezza; esso si prolunga indentro fino verso il nucleo dell'abducens. Per questo parlano anche le ricerche nei conigli (*Bum*).

Restano ora i rapporti centrali dei nuclei di origine citati:

1.° *Nucleo* triangolare. Poco conosciamo ancora de' suoi rapporti. Dall'angolo interno del triangolo numerose fibre, non riunite in fasci, vanno attraverso il fascio longitudinale posteriore al rafe (*Freund*) e

nel campo della cuffia (5): esse quindi rappresentano con probabilità un rapporto centrale del nucleo.

Da tutto il margine inferiore di questa regione vanno in direzione ventrale fibre discretamente numerose, ma non riunite in fasci e si lasciano seguire quale fina pioggia di fibre nella substantia reticularis verso le cellule del nucleus lateralis medius.

Secondo *Edinger* questo nucleo riceve un rinforzo dal cervelletto mediante fibre, le quali probabilmente nascono dal fioccolo incrociato e decorrono al lato interno del corpus restiforme,

2.° *Nucleo a grandi cellule.* Sono stabiliti con sicurezza i suoi rapporti col cervelletto. Le fibre, che da questa regione vanno in alto nella, sostanza cerebellare, sembra si incrocino, almeno in gran parte nella vôlta del ventricolo, per terminare provvisoriamente (secondo *Flechsig* nel nucleo globoso ed emboliforme) nel nucleo del tetto. Di là numerosi fasci vanno (direttamente o indirettamente) nelle brachia conjunctiva dove essi s'incrociano e scompajono nel nucleo rosso (*Flechsig*). Che fibre radicolari del nervus acusticus attraversino soltanto il nucleo e si espandano direttamente nel cervelletto, è negato quasi da tutti.

Dal nucleo a grosse cellule partono grosse fibre anche in direzione anteriore interna, incrociando in parte il tronco di uscita del nervus facialis nella regione della cuffia, e sembrano piegare quivi nella direzione longitudinale (verso l'alto e forse anche in basso) fra il nervus abducens e il nervus facialis (1). Altre di queste fibre (4) giungono quali fibre arciformi nel rafe e nella cuffia del lato opposto e per questa via forse nel cervello (fig. 123); quei territori di origine del nervus acusticus, situati più in sopra e che abbiamo descritto quali nuclei di *Bechterew*, secondo *Flechsig* sono riuniti fra di loro da fibre commessurali che escono dal cervelletto colle brachia conjunctiva e piegano ad arco nell' angolo posteriore del loro incrociamento. Già *Mendel* aveva riconosciuto che il nervus acusticus prende parte alla formazione delle brachia conjunctiva con un fascio considerevole.

3.° *Nucleo accessorio.* I rapporti centrali di questo nucleo sembrano essere di varia natura:

a) Fasci che decorrono quali striae medullares sul pavimento della fossa romboidale. Una parte considerevole delle fibre, che escono dal polo posteriore del nucleus accessorius, circonda il corpus restiforme, decorre immediatamente al disotto dell'ependima, già visibile all'esterno, e va verso il rafe.

La maggior parte di queste fibre, subito al davanti della linea mediana, piega in basso e va verso le piramidi lungo il margine esterno del rafe (6) e da ultimo si incrocia; una parte di queste fibre giunge in questo modo nel territorio del lemnisco e forse più oltre nell'eminenza quadrigemina posteriore, mentre altre raggiungono la superficie ventrale della medulla e quivi possono essere seguite quali fibrae arcuatae externae non più oltre isolate.

Altre fibre delle striae medullares (*K*) si incrociano nella parte orsale del rafe e vanno, nell'altra metà del cervello, in alto ed al-esterno, fino nella regione del locus coeruleus, senza che si possa de-erminare con precisione la loro terminazione. Spesso queste fibre for-ıano un fascio compatto (qualche volta molti) sotto l'ependima del entricolo, che chiamasi bacchetta armonica (fig. 7, *K*).

Nel centro della bacchetta armonica, circondato da ogni parte alle sue fibre, si trova in generale qua e là gruppi di cellule nervose i media grandezza con molti prolungamenti distinti (*Nussbaum*).

Dal nucleus funiculi teretis escono fibre, le quali, unendosi alle triae medullares, vanno all'esterno.

Nei neonati le striae medullares sono ancora prive di mielina.

b) Un'altra parte di quei prolungamenti centrali del nucleo acces-orio, che, andando verso l'interno, circonda il corpo restiforme, si riu-isce in fascio all'interno di quest'ultimo, poscia le sue fibre si espan-ono parte nel nucleo a grosse cellule, parte nel nucleo triangolare. 'on molta probabilità esse però non fanno che attraversare queste egioni, per giungere nella regione della cuffia, dove esse, piegando ı alto, si uniscono ai fasci longitudinali della cuffia (2, 3).

I fasci descritti in *a*) e *b*) furono prima annessi alla radice esterna ell'acusticus. Soltanto in questi ultimi tempi si è riconosciuto, che la ıaggior parte di quelle fibre che circondano in fuori il corpo resti-orme devonsi considerare quali riunioni centrali di un ganglio pri-ıario dell'acusticus (il nucleo accessorio).

c) Dal nucleo accessorio numerose fibre di riunione vanno al tu-ıerculum acusticum e sono così poco importanti come quello.

d) Una riunione assai importante del nucleus accessorius con le ltre parti del cervello è stabilita dal corpus trapezoides.

I fasci assai caratteristici (specialmente nei cervelli degli animali) .el **corpus trapezoides** (trapezoideum) vanno dal territorio del nucleo ccessorio dell'acusticus verso il rafe (fig. 121, 123, *Tr*). Con questo ıerò non si vuol dire che tutte le fibre del corpus trapezoides na-cano dalle cellule di questo nucleo: altre potrebbero anche nascere al cervelletto o dal corpus restiforme (*Kahler*). Una piccola parte del orpo trapezoide sta in rapporto con l'oliva dello stesso lato: la maggior ıarte oltrepassa la linea mediana e va, sia nell'oliva superiore, sia nel emnisco esterno dell'altro lato. Finalmente nel corpo trapezoide stanno parse numerose cellule ganglionari in avanti e indentro dell'oliva su-ıeriore all'esterno della radice dell'abducens (nucleo del trapezio), le ıuali stanno certamente anche in rapporto con le fibre trasversali. Nel corpo trapezoide decorrono pure fibre commessurali che riuniscono ra di loro i due nuclei accessori dell'acusticus e forse anche i tuber-ıula acustica (*Flechsig*).

L'**oliva superiore** (nucleus olivaris superior, nucleus dentatus partis

commissuralis, fig. 122, 123, 125, *Nos* e fig. 150, *Os*) nell'uomo e in alcuni animali (cavallo) è poco appariscente; in altri animali (animali di rapina, rosicchianti) è molto sviluppata. Essa è formata da una benderella di sostanza grigia piegata cinque o sei volte al più, la quale sta al disopra del corpo trapezoide. La sostanza fondamentale di essa non si colora quasi affatto col carmino: le cellule rotonde o fusiformi, pigmentate in giallo (nel cane fino a 40 μ. di diametro), sono qua e là assai stipate e sarebbero rinchiuse in una capsula connettivale.

Nel cane l'oliva superiore si compone di due parti situate di fronte l'una all'altra, divise da fasci di fibre nervose.

L'oliva superiore è circondata da ogni lato da fasci fibrosi.

Finora noi conosciamo i seguenti rapporti dell'oliva superiore:

1.° Con il nucleus accessorius acustici dell'altro lato e in piccolo grado con quello dello stesso lato per mezzo del corpus trapezoides.

2.° Con l'eminenza quadrigemina posteriore per mezzo del lemnisco esterno.

3.° Con il nucleo dell'abducens dello stesso lato per mezzo del peduncolo dell'oliva superiore (fig. 150).

Altri rapporti, p. es., con il nucleo del tetto del cervelletto e con i cordoni laterali del midollo spinale (*Bechterew*) furono ripetutamente descritti.

Tutto ci lascia supporre che il **centrum corticale** per le sensazioni uditive debbasi cercare nel lobo temporale, cioè nel gyrus temporalis superior, in parte anche nel gyrus temporalis medius. Prescindendo dagli studî sperimentali in proposito, parlano pure in favore i dati delle autopsie nella sordità verbale, poichè in questi casi in generale si rinvenne un'affezione delle dette regioni (quasi sempre a sinistra). Nei cervelli dei sordo-muti può esistere una pronunciata atrofia della circonvoluzione temporale superiore, rimanendo intatto il tronco periferico dell'acusticus.

Monakow ha estirpato nei conigli il lobo temporale e in conseguenza di ciò trovò atrofia della parte della corona raggiata che ne emana, con forte distruzione delle cellule gangliari, raggrinzamento del corpus geniculatum mediale, atrofia delle fibre nel braccio dell'eminenza quadrigemina posteriore, come pure atrofia di una parte dello strato reticolare del thalamus opticus. Ciò pure egli potè dimostrare nei cervelli umani, nei quali esisteva difetto della circonvoluzione temporale superiore, dall'infanzia.

Con questo si avrebbe una catena non interrotta fra il nervo uditivo periferico e il centro corticale di esso; radix cochlearis, nucleus accessorius nervi acustici, corpus trapezoides, oliva superior, lemniscus lateralis, corpus quadrigeminus posterius, braccio dell'eminenza quadrigemina posteriore, ganglio genicolato interno, parte posteriore della capsula interna, lobus temporalis.

Per l'esistenza di una simile via acustica parlano anche le ricerche anatomiche comparate di *Spitzka*, il quale in alcuni cetacei trovò uno sviluppo considerevole della radice posteriore dell'acusticus, del corpus trapezoides, dell'eminenza quadrigemina posteriore e del corpus geniculatum interno. Per conseguenza l'eminenza quadrigemina posteriore e il corpus geniculatum interno avrebbero nell'apparato uditivo centrale lo stesso significato che l'eminenza quadrigemina anteriore e il corpus geniculatum esterno hanno nell'apparato visivo.

Probabilmente esistono ancora altri rapporti centrali del nucleus accessorius e con esso del nervus cochlearis, come, p. es. quelli suddescritti attraverso le striae acusticae. In ogni caso noi ci dobbiamo attendere, che come per il nervus opticus, così anche per i nervi acustici esiste una via corticale diretta, la quale o conduce dal nucleus accessorius immediatamente alla corteccia cerebrale, oppure almeno non è così spesso interrotta, come la via acustica suddescritta.

I rapporti del nucleo a grandi cellule col cervello sembrano essere abbastanza insignificanti, ciò che concorda con il fatto fisiologico, che le sensazioni date dal nervus vestibularis raramente oltrepassano la soglia della coscienza. Per contro questo nucleo è intimamente connesso con il cervelletto.

Quivi noi non dobbiamo affatto dimenticare che anche una via meno complicata potrebbe condurre dal nucleus accessorius direttamente al cervello.

È necessario osservare che nessuno dei nuclei uditivi rappresenta in modo certo un punto di origine del nervo uditivo. Per ciò che riguarda il nucleo a grosse cellule, e ancor più il nucleo triangolare, furono ripetutamente portati in campo dei fatti, i quali impugnerebbero la esistenza di qualunque rapporto con il nervus acusticus. Lo stesso nucleus accessorius, al quale sembra spettare il maggior significato per il nervo uditivo, fu ritenuto da *Huguenin* quale nucleo di origine dei nervi vasomotori del nervus intermedius Wrisbergi.

Dal nervus acusticus partono qualche volta neoformazioni di varia natura (secondo *Virchow* più spesso che dagli altri nervi); ripetutamente furono osservate concrezioni calcari dentro e intorno al tronco dell'acustico.

Flechsig trovò l'eminenza quadrigemella posteriore attraversata da simili concrezioni calcari, in un caso di intense allucinazioni dell'udito.

Onufrowicz, Experimenteller Beitrag zur Kenntniss des Ursprunges des Nervus acusticus. Arch. f. Psych. 16. *Roller*, Eine aufsteigende Akusticuswurzel. Arch. f. mik. Anat. 18. *Roller*, Die cerebral. Verbindungen d. dritten bis zwölften Hirnnervenpaares. Zeitschr. f. Psych. 35. Bd. *Monakow*, Experimenteller Beitrag. zur Kenntniss d. Corp. restiforme. Arch. f. Psych. 14. Bd. *Monakow*, Correspondenzblatt f. Schweizer Aerzte 1887. *Monakow*, Striae acusticae und untere Schleife. Arch. f. Psych. 22. Bd. *Forel*, Vorl. Mittheilung über den Ursprung des Nerv. acusticus. Neurol Centralblatt 1885. *Forel*, Zur Akusticusfrage Neurol. Centralblatt 1887. *Baginsky*, Ueber den Ursprung

und den centralen Verlauf des N. acusticus. Virchow's Arch. 105 und 119. *Bum,* Zeitschr. f. Psych. 45. Bd. *Virchow H.*, Verhandl. d. physiol Gesellsch. Berlin 1888. *Nussbaum,* Ueber den Klangstab nebst Bemerkungen über den Akusticusursprung. Wien. med. Jahrb. 1888. *Freud,* Ueber den Ursprung des N. acusticus. Monatschr. f. Ohrenheilk. 1886. *Edinger,* Ueber die Verbindung der sensiblen Nerven mit dem Zwischenhirn. Anat. Anz. 1887. *Flechsig*. Zur Lehre vom centralen Verlauf der Sinnesnerven. Neurol. Centralblatt 1886. *Bechterew*, Zur Frage über den Ursprung des Hörnerven. Neurol. Centralblatt. 1886. *Flechsig*, Weitere Mittheilungen über die Beziehungen des unteren Vierhügels zu dem Hörnerven. Neurol. Centralblatt 1890. *Spitzka*, New-York medic. Journal 1886. *Laura*, Nuove ricerche sull'origine dei nervi cerebr. Mem. d. R. Acc. d. Sc. di Torino II. S., 32. Bd. 1879.

9. Nervus glosso-pharyngeus (nervo glosso-faringeo).

Dal margine inferiore del ponte andando in basso noi troviamo una successione di fasci radicolari, i quali dapprima escono dal corpus restiforme all'esterno e rispettivamente indietro dell'eminentia olivaris, e si possono seguire più oltre nel prolungamento di questa linea verso il basso fino all'altezza del sesto nervo cervicale. Sono queste le origini del nono, decimo e undecimo paio di nervi cerebrali.

Siccome i fasci radicolari di questi nervi si uniscono immediatamente l'un l'altro, così per la maggior parte di essi è impossibile decidere a quale dei tre nervi detti appartengono, se non si è prima preparato il tronco periferico, tanto più che essi anche in ciò che riguarda la loro origine centrale concordano in molti punti. Ad ogni modo le radici superiori appartengono al nervus glosso-pharyngeus, le inferiori al nervus accessorius.

Il nervus glosso-pharyngeus (fig. 120) riceve le sue fibre da tre punti diversi. Essi sono:

1.° Il nucleo del glosso-faringeo a piccole cellule, *nIX* (parte superiore del nucleo comune dell'accessorius-vagus-glosso-pharyngeus, nucleo sensoriale, posteriore del glosso-pharyngeus).

La maggior parte delle cellule fusiformi e piccole di questo nucleo, il quale in parte sta direttamente sotto l'ependima del quarto ventricolo, in parte viene spinto nel profondo dal nucleo principale dell'acusticus che cresce verso l'alto, formano un gruppo compatto, rotondo e sono spesso disposte con il loro asse longitudinale nella stessa direzione delle fibre radicolari che ne escono. Non è inverosimile che i fasci superiori, i quali prendono origine da questo nucleo, formino la portio intermedia e si continuino più oltre nel nervus lingualis attraverso la corda tympani (*Duval*). Per conseguenza si dovrebbe ammettere che da questo nucleo prendono la loro origine tutte le fibre che trasmettono le sensazioni gustative.

2.° Il nucleo a grandi cellule del glosso-pharyngeus (*Na*, nucleo motorio anteriore del glosso-faringeo, colonna anteriore di origine del sistema misto laterale, Nucleus ambiguus, nucleus lateralis medius). In avanti del nucleo a piccole cellule, nella substantia reticularis grisea,

giacciono sparse grandi cellule, simili alle cellule del corno anteriore del midollo spinale, dalle quali partono fibre, che si portano indietro senza essere riunite ai fasci. Una parte di queste fibre piega all'esterno in piccoli archi, quindi in avanti e si unisce alla radice del glosso-pharyingeus al suo lato interno (*X* fig. 149): un'altra parte però piega indentro verso il rafe, un po' prima che essa raggiunga il pavimento del quarto ventricolo, qui si incrocia e raggiunge quel lato della radice del glosso-pharyngeus al quale si unisce. Questo nucleo a grandi cellule del glosso faringeo, il quale devesi considerare quale resto del corno anteriore separato per l'incrociamento delle piramidi, trova, come già si disse, il suo prolungamento in alto nel nucleo del facciale, nel quale ad ogni modo compariscono masse grigie più compatte e termina in alto nel nucleo motorio del trigeminus (la fig. 149 mostra questa successione di nuclei motorî). Quindi deve colpire un certo accordo nel modo di decorrere delle fibre radicolari le quali tanto nel nervus facialis, quanto nel nervus glosso-pharyngeus (ivi incluso il nervus vagus) non prendono il più corto cammino dal nucleo al punto di uscita, ma dapprima una direzione posteriore. Da questi fatti si può concludere, che le radici motorie del glosso pharyngeus nascono dal nucleo a grandi cellule. Il rapporto di questo nucleo con la radice del lato opposto si accorda facilmente con il fatto che quei muscoli i quali con certezza, o almeno con probabilità, sono innervati da questo nervo sogliono entrare in azione contemporaneamente da ambo i lati, p. es. musculus stylopharyngeus, constrictor pharyngis.

3.° La radice ascendente del glosso-pharyngeus (fascio solitario di *Stilling*, radice ascendente del sistema misto laterale, radice ascendente del vagus, fascio respiratorio di *Krause*, fig. 117-120 e fig. 149 *IX a*). Il taglio trasversale di questo fascio appena accennato nella regione fra l'incrociamento delle piramidi e quelle del lemnisco più in alto, esternamente al nucleo a piccole cellule dell'accessorius, vagus, glosso-pharyingeus si può riconoscere già ad occhio nudo; esso ha limiti ancor più spiccati per il fatto che fasci midollari lo circondano all'esterno.

L'origine spinale della radice ascendente del IX paio non è bene conosciuta, però non è inverosimile che fasci esili dipartitisi dal corno posteriore, con direzione in alto e all'interno, costituiscano questo fascio sul margine della sostanza grigia centrale. Nell'ultima sezione sotto il ponte (fig. 120) la radice ascendente, che finora era situata all'esterno (indietro) a lato del nervus vagus e del nervus glosso-pharyngeus, passa improvvisamente dalla direzione longitudinale all' orizzontale e quale fascio compatto piega infuori attraverso la radice ascendente del trigeminus verso il suo punto d'uscita, a lato del corpo restiforme. Essa forma per tal modo il fascio radicolare superiore dell' intero gruppo dei nervi *IX*, *X*, *XI*, così che è certo il suo significato di radice del glosso-pharyngeus. Non può essere affatto escluso, che poche fibre iso-

late da questo fascio, durante il suo tragitto longitudinale vadano al nervus vagus; però, siccome la maggior parte va nel nervus glosso-pharyngeus, così è giustificato il chiamarlo radice ascendente del glosso-pharyngeus.

Piccole masse di sostanza grigia, che si adattano a questo fascio, sono descritte da *Roller* quali nuclei del glosso-pharyngeus. Devesi richiamare l'attenzione nella somiglianza fra la radice ascendente del trigeminus e quella del glosso-pharyngeus (vedi fig. 149); quest'ultima serve alla trasmissione di quelle eccitazioni della sensibilità generale, che avvengono nel territorio del glosso-faringeo.

Alla periferia della radice ascendente del glosso-faringeo, in parte anche fra le sue fibre, si trova sempre un po' di sostanza grigia con i caratteri della substantia gelatinosa, in generale al punto di inflessione (territorio del glosso-faringeo di *Roller*), per il qual fatto la somiglianza con la radice ascendente del trigemino è ancora aumentata. Sul margine dorsale, in via eccezionale anche nell' interno del fascio si trovano spesso cellule nervose grandi, fortemente pigmentate.

Nelle sezioni trasverse superiori le sottili fibre, prima sparse in tutto il fascio solitario, si separano da quelle più grosse e formano nel suo quadrante dorso-ventrale un unico fascio, il quale occupa all'incirca la quarta parte di tutta la sezione. Dopochè singole di queste fibre sottili si sono accompagnate al nervus vagus e al nervus glosso-pharyngeus, la massa principale di esse, quale fascio distintamente riconoscibile, accompagnato da una colonna di sostanza grigia (substantia gelatinosa) dopo l'inflessione della radice ascendente del glosso-faringeo, va più in alto distintamente riconoscibile all'angolo inferiore interno della radice ascendente del trigemino. Questo fascio si lascerebbe seguire certamente fino alla radice sensitiva del quinto paio (*Böttiger*).

Le tre funzioni differenti del nervus glosso-pharyngeus (motilità, senso del gusto e sensibilità generale) si spiegano dunque con le tre differenti origini di questo nervo.

Secondo *Edinger* il glosso-faringeo e il vago riceverebbero un rinforzo se anche non considerevole per mezzo della via cerebellare diretta sensoriale. Lo stesso autore potè dimostrare, per il nucleo sensitivo, che le fibre uscenti in archi dal suo lato ventrale vanno nel lemnisco opposto; in tal modo sarebbe dato il rapporto della parte sensoriale con il cervello.

La via cerebrale motoria del glosso-faringeo è data dalle fibrae arcuatae, le quali si incrociano nel rafe e si accompagnano alle piramidi.

La degenerazione della radice ascendente del glosso-faringeo fu già veduta nella tabe. Nella paralisi bulbare in generale degenera anche il nucleo motorio del glosso-faringeo.

Dees, Zur Anatomie und Physiologie des N. vagus. Arch. f. Psych. 20 Bd. *Roller*, ntraler Verlauf des N. glossopharyngeus. Arch. f. mikr. Anat. 1881. 19. Bd. *Obersteiner*, er centrale Ursprung des N. glossopharyngeus. Biolog. Centralblatt I. Bd. *Böttiger*, itr. zur Lehre v. d. chron. Augenmuskellähmungen. Arch. f. Psych. 21. Bd. *Laura*, ll' origine reale dei nervi. Mem. d. R. Acc. d. Sc. di Torino S. II. T. 31. Bd. 1877. *ura*, ibid. 1879. *Mendel*, Ueber das solitäre Bündel. Arch. f Psych. 15. Bd. *Spitzka*, ntribution to the anatomy of the Lemniscus The med. Record. 1884. *Duval*, Recherches r l'origine réelle des nervs craniens. Journ. de l'Anat. 1880.

10. Nervus vagus (nervus pneumogastricus, nervo vago, nervo dei polmoni e dello stomaco).

Abbiamo quivi ben poco da aggiungere a ciò che dicemmo per il ervus glosso-pharyngeus.

Il nervus vagus riceve le sue fibre dalle stesse sorgenti di quel ervo, ad eccezione della radice ascendente la quale gli dà poche o essuna fibra (fig. 118 e 119).

1.ª Il nucleo del vago a piccole cellule (sensitivo dorsale) dà le ore sensitive. Alla sua periferia ed anche sparse nell'interno stanno ellule più grosse con pigmento scuro.

2.° Il nucleo del vago a grandi cellule (motorio, ventrale) è destiato per le fibre motrici.

Il modo di origine dei due nuclei corrisponde a quello che vemmo a proposito del nervus glosso-pharyngeus.

Nella maggior parte dei pesci il nucleo sensitivo del vago prenta un grande sviluppo, poichè in essi un ramo del vago, il nervus teralis, innerva gli organi laterali: sono questi organi speciali di senso ie si possono seguire ai lati del corpo fino all'estremità caudale.

Alterazioni patologiche evidenti nei territorî centrali del nervus igus (nella tabe del nucleo e nelle radici) si trovano soltanto di rado, iperocchè questo nervo ha rapporti troppo importanti con certe funoni (circolazione, respirazione), alla cui integrità è connessa la conrvazione della vita, e questa quindi, già in affezioni di poco interesse istenti in questa regione, si presenta assai compromessa.

La letteratura relativa vedesi nel capitolo del glosso-faringeo.

11. Nervus accessorius (accessorius Willisü, nervus recurrens nervo accessorio, nervo spinale).

Prima si soleva ammettere due origini differenti per il nervus cessorius. La parte superiore dei fasci radicolari esce nel prolungaento dell'origine del vago fra l'oliva e il corpus restiforme (fig. 5, XI) ccessorius vagi, cerebralis). La parte inferiore (accessorius spinalis) sce con una serie di fasci radicolari, cominciando dalla radice inriore dell'ipoglosso fino all'altezza del quinto e sesto nervo cervicale

(in modo eccezionale il settimo) dalla superficie interna della medul oblongata e del midollo spinale, esternamente alle radici posteriori.

L'accessorius vagi ha esattamente lo stesso modo di origine del ne vus vagus e nell'encefalo non se ne deve dividere; però siccome que sta radice si adatta al nervus accessorius solo per poco, per unirsi d finitivamente con il vagus, nel suo decorso extracranianc, così è m glio considerarla come il fascio più inferiore del vagus, riservando pe il nervus accessorius soltanto la radice spinale, che è esclusivamen motrice.

In alcuni tagli praticati nel midollo cervicale superiore partenc da un punto del margine laterale che devesi cer care a distanza variabile dall' uscita delle radi posteriori (fig. 114 e 151) si può vedere un gross fascio arcuato di grosse fibre con convessità dorsal attraversare il cordone laterale e penetrare nell sostanza grigia nella regione del processus reticu laris. Nella regione dell'incrociamento delle pira midi le radici dell' accessorius difficilmente si di stinguono dai fasci dei cordoni laterali dirigente obliquamente verso la linea mediana.

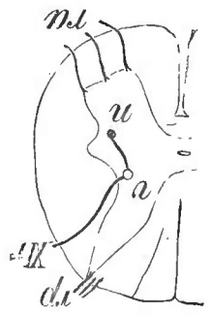

Fig. 151. — Schema del N. accessorius Willisii in sezione traversale.

Nella sostanza grigia del midollo spinale l fibre radicolari del nervus accessorius vanno si direttamente in avanti alle cellule ganglionari situate sul margir esterno del corno anteriore (fig. 152 *n* 2), oppure esse le raggiungor (*n* 1) soltanto dopo che hanno decorso ancora per un certo tratto ne l' interno della sostanza grigia in direzior longitudinale (fig. 151, 1 2 v). Queste cellul nervose (fig. 151 *n* fig. 152 *n* 1 e *n* 2) del bonsi quindi considerare quale vero nucle dell'accessorius.

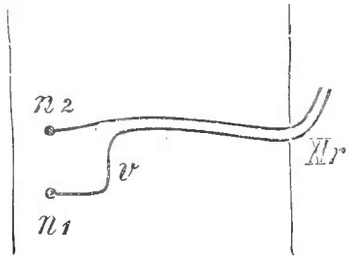

Fig. 152. — Schema del N. accessorius Willisii in sezione longitudinale. *n* cellule di origine, *v* tratto di radice ascendente (fascio respiratorio di *Krause*). *XI r* radice uscente, *rp* radice spinale posteriore, *ra* anteriore.

A lato di questo schema dell'origine de l'accessorius dato da *Roller*, che sembr corrispondere nel miglior modo alla realt esistono ancora a questo riguardo opinio molto disparate: anche le cellule del corn laterale, come pure quelle del processus r ticularis, furono considerate quale nucl dell'accessorius. Che anche fibre provenien dall'altro lato della medulla si uniscano ai fasci radicolari, è assai pr babile.

Roller ammette un altro rinforzo per l'accessorius, che prove rebbe dal cordone laterale, mentre *Darschewitsch* descrive fibre cl dal nucleo del cordone di *Burdach* vanno all'accessorius.

Ben poco accordo regna pure relativamente al limite esatto de

'altezza del midollo, dalla quale nascono le fibre dell'accessorius. Al-
uni (*Krause, Clarke*) le fanno nascere dal corno laterale in tutta la
unghezza del midollo spinale, ciò che non è giusto, altri (*Huguenin*)
oltanto fino al quinto nervo cervicale.

Dees si associa in tutto a *Roller*, però fornisce dati più precisi
ulla posizione del nucleo dell'*XI* pajo. Questo gruppo cellulare sta in
lto del primo nervo cervicale nel mezzo del corno anteriore, si spinge
n basso fino al quarto nervo cervicale al margine laterale del corno
nteriore e rimane fino quasi sotto il sesto nervo cervicale alla base del
orno laterale. Il tratto di decorso verticale, che hanno molti fasci
ell'*XI, v*, si dispone (secondo *Dees*) nell'angolo fra il corno anteriore e
l posteriore (dunque quasi corrispondentemente al fascio respiratorio
li *Krause*). I fasci radicolari che provengono dal nucleo pieghereb-
ero verso l'alto nel tratto di decorso longitudinale.

Darkschewitsch, Ueber den centralen Ursprung des N. accessorius W. Neurol.
entralblatt 1885. *Roller*, Der centrale Verlauf des N. accessorius Willisii, Allg. Zeitsch.
Psych. 37. Bd. 1881. *Dees*, Ueber den Ursprung und den centralen Verlauf des N.
ccessorius W. Allg. Zeitschr. f. Psych. 43. Bd. *Dees*, Ueber die Beziehung des Nervus
ccessorius zu den Nn. vagus und hypoglossus. Allg. Zeitschr. f. Psych. 44. Bd. *Holl*,
Ueber den N. accessorius Willisii. Arch. f. An. und Physiol. 1878.

12. Nervus hypoglossus (nervo dei muscoli linguali).

Quale più importante territorio di origine del n. hypoglossus noi
lobbiamo considerare un campo grigio situato in avanti del canal cen-
rale e più in alto, nel pavimento del quarto ventricolo a lato del sul-
us longitudinalis, la cui parte inferiore, al momento dell'incro-
iamento delle piramidi, era rimasta unita con la sostanza grigia
entrale quale resto del corno anteriore. Esso si caratterizza per cel-
ule nervose grandi, ricche in prolungamenti che sono assai simili alle
ellule del corno anteriore. Noi descriviamo questa colonna grigia, che
uò essere seguita in alto fino alla regione delle striae medullares a lato
el rafe, quale nucleo dell'hypoglossus a grandi cellule (nucleo princi-
ale, nucleo classico dell'hypoglossus di *Stilling* (fig. 116, 119, 136, 149
N. *XII*).

Nel territorio del nucleo dell'ipoglosso (più di rado negli altri nu-
lei motorî) si può occasionalmente trovare territorî rotondeggianti fino
1 mm. di diametro, i quali sono circondati da uno strato spesso di
ibre midollate. Nell'interno di questi territorî si trovano molte cellule
angliari assai piccole e soltanto scarse fibre midollate, così che essi
ei preparati di *Weigert* spiccano per la loro tinta chiara e il contorno
curo.

Nella regione del nucleo le fibre dell'ipoglosso presentano, sopra
n reticolo compatto fondamentale di sottili fibre, molte ripiegature e

sinuosità. Riunite in fasci, esse vanno verso il punto di uscita, all' sterno delle piramidi: in via eccezionale un fascio dell'ipoglosso p portarsi direttamente in basso, attraversando le piramidi ed anche usci dalla piramide in un solco, abnorme, superficiale. Le fibre che nasco in basso (fig. 116) si dirigono tanto in alto, che non è possibile di v derle in tutto il loro decorso in un taglio trasversale.

I nuclei olivari inferiori sono attraversati da molte fibre dell'h poglossus, senza che queste entrino in rapporti anatomici con es quivi i fasci nervosi cambiano la loro direzione, del resto quasi rett linea, poichè essi fanno diversi giri, sia nella direzione sagittale c trasversale e spesso piegature a ginocchio.

Nella maggior parte degli animali il nervo ipoglosso esce all'ester delle olive.

In vicinanza dell'angolo interno del nucleo a grandi cellule de l'ipoglosso si trova un gruppo rotondeggiante di piccole cellule di sig ficato sconosciuto, detto nucleus medialis o nucleus funiculi teretis, quale si estende più oltre verso l'alto.

Un secondo territorio di origine è forse il nucleo dell'hypogloss a piccole cellule di *Roller*. Si designa con questo nome una massa r tonda, non bene delimitata, di piccole cellule ganglionari, le quali, c sposte sotto il nucleo a grandi cellule e strettamente aderenti ad ess circondano i fasci radicolari dell'ipoglosso, però soltanto nei territo di origine situati più in alto.

Che da questi gruppi cellulari non affatto costanti nascano fib dell'ipoglosso, è difficile a dimostrarsi con tutta chiarezza.

È possibile, da ultimo, che quelle cellule grandi, multipolari, cl si vedono nella substantia reticularis in grande vicinanza dei fasci de l'hypoglossus, (appartenenti al nucleus lateralis medius), diano ugua mente un rinforzo di fibre (*Duval*, *Koch*). Per i conigli *Schaffer* l potuto dimostrare che un tale modo di origine del nervus hypogloss non esiste. *Laura* crede il nucleus ambiguus un nucleo accessorio d *XII* pajo.

Una parte delle fibre radicolari piega subito in avanti del nucl verso la linea mediana, quivi si riunisce col fascio ondulato che i crocia, al lato ventrale del nucleo dell'ipoglosso, le fibre radicola uscenti e nasce in parte da questo, in parte dal nucleo vagoglosso f ringeo. Noi dovremmo cercare in queste fibre l'origine incrociata d nucleo del lato opposto (che *Mingazzini* ed altri negano).

Sembrano esistere fibre commessurali fra i due nuclei dell'hyp glossus, come pure fibre che entrano nel fascio longitudinale posterio Diversi rapporti con le altre parti cerebrali vengono procurati da fibre di quel campo midollare, il quale, situato sul pavimento del quar ventricolo, acquista dorsalmente al nucleo dell'ipoglosso, un particola spessore e così produce la colorazione bianca del ventricolo in ques

punto (*m*, fig. 119 e 136); molte di esse piegano all'esterno e si riuniscono anche in un grosso cordone, che attraversa il nucleo del vago, rimanendo però sconosciuto il punto in cui terminano. *Koch*, il quale considera questo campo midollare principalmente composto di fibre di riunione per le cellule dell'hypoglossus, provenienti da differenti altezze, parla di fibrae propriae nuclei hypoglossi; però secondo la sua opinione uscirebbero anche da esse fibre commessurali.

Però queste fibre appartengono ad un sistema longitudinale di fibre, il quale si lascia seguire sul pavimento della fossa romboidale e più oltre in alto nel terzo ventricolo: fascio longitudinale dorsale (*Schütz*).

Nelle vicinanze del nucleo dell'ipoglosso esso è particolarmente spesso e quindi appariscente. Il fascio longitudinale dorsale servirebbe a stabilire un rapporto fra le diverse altezze delle cavità centrali.

La riunione dei nuclei dell'hypoglossus con il cervello, secondo ciò che si presuppone, ha luogo secondo la via già conosciuta delle fibre longitudinali del rafe e più oltre attraverso la via delle piramidi.

Le vie centrali del nervus hypoglossus vanno dal loro centro corticale (parte opercolare del lobo frontale) in un fascio (la cui interruzione produrrebbe disturbi motorî bilaterali della lingua) (*Edinger*) al ginocchio della capsula attraverso il margine superiore del nucleo lenticulare: nella capsula interna e più in basso la via dell'ipoglosso è probabilmente situata fra la via del facciale e la via delle estremità.

Roller crede che il nucleo principale abbia altri rapporti oltre quelli con il nervo ipoglosso.

Un processo analogo alla poliomyelitis del midollo spinale può colpire i nuclei motorî nella medulla oblongata e più in alto fino al pavimento del terzo ventricolo. Abbiamo già parlato dell'ophthalmoplegia nuclearis: un'affezione nella quale sono colpite in prima linea le cellule di origine del nervus hypoglossus nel nucleo a grandi cellule, quindi quelle del facciale, del vagus, del glossopharyngeus (di questi due nuclei restano affetti principalmente i nuclei motorî), e in casi eccezionali anche le cellule del nucleo motorio del trigeminus, è conosciuta sotto il nome di paralysis glosso-labio-pharyngea (paralisi bulbare progressiva, polioencephalitis inferior). Questi nuclei nervosi, del resto, furono trovati affetti in maggiore o minore grado occasionalmente anche nella tabe.

Quasi sempre i due nuclei dell'ipoglosso sono affetti contemporaneamente, poichè essi sono molto vicini. La degenerazione nucleare unilaterale si trova eccezionalmente nel rammollimento embolico (*Hirt*) e nella tabe.

Nella paralisi progressiva il fascio longitudinale dorsale suole presentare considerevole scomparsa di fibre (*Schütz*).

Gerlach, Ueber die Kreuzungsverhältnisse in dem centralen Verlaufe des N. hyp glossus. Zeitschr. f. ration. Med. 34. Bd. 1869. *Duval*, Rech. Journ. de l'anat. 1876. *Vi cenzi*, Sull'origine reale del N. ipoglosso. Atti d. R. Accad. d. Torino 1885. *Laura*, Su l'origine reale dei nervi spinali. Torino 1878. *Roller*. Ein kleinzelliger Hypoglossuskei Arch. f. mikr. Anat. 1881. *Mingazzini*, Intorno alle origini del N. ipoglosso. Annali freniatria. 1891. *Koch P. D.*, Untersuchungen über den Ursprung und die Verbindung d N. hypoglossus. Arch. f. mikr. Anat. 31. Bd. 1887. *Schütz*, Anatomische Untersuchung über den Faserverlauf im centralen Höhlengrau. Arch, f. Psych. 22. Bd. *Hirt*, Hemiatropl der Zunge. Berliner kl. Wochenschr. 1885. *Koch* et *Marie*, Hémiatrophie de la langu Revue de méd. 1888. *Schäffer O.*, Ueber die Ursprungsverhältnisse des Nervus hypogloss Dissertation. Erlangen 1889. *Raymond* et *Artand*, Le trajet intra-cérébral de l'hypoglos Arch. de Neurologie, VII. Bd.

C. Il cervelletto.

I. Massa ganglionare centrale.

Noi abbiamo imparato a conoscere nel cervelletto uno strato p riferico grigio, la corteccia cerebellare, e nell' interno di esso alcu masse grigie più un certo numero di fasci fibrosi che prendono par alla formazione del suo nucleo midollare.

Siccome noi ci riserbiamo di descrivere più tardi la struttura ist logica che presenta la corteccia del cervelletto, studieremo subito masse grigie centrali che in esso si trovano. Nè il corpus dentatu con le sue due appendici, nucleo emboliforme e nucleo globoso, nè nucleo del tetto raggiungono in un solo punto la superficie ventric lare alla quale però essi si avvicinano assai, solo separati da un s tile strato.

1.° Il **corpus dentatum** rappresenta una benderella di sostanza g gia, ripetutamente ripiegata in forma di borsa, che rinchiude un nuc midollare distinto per grosse vene (nucleus medullaris corporis de tati). L'apertura di questa borsa, hilus corporis dentati, guarda in a e in dentro. La larghezza della benderella è di 0,3—0,5 mm.

Noi troviamo quivi soltanto una specie di cellule nervose in uno str compatto di 20—30 μ di diametro longitudinale con vario conten pigmentato. La maggior parte di esse sono disposte per tal modo c un prolungamento è diretto verso il nucleo midollare, nel quale si p seguire per molto tratto, mentre due fino a tre prolungamenti, che b tosto si discostano, vanno verso la sostanza midollare, esterna cervelletto, Numerose fibre midollate, senza essere riunite in grossi sci, attraversano la sostanza grigia dall'esterno all'interno, mentre fil midollari decorrono nella sostanza grigia stessa, e per lungo tratto, p rallele alla superficie della lamella. Inoltre noi troviamo in tutta l stensione del nastro grigio una rete compatta di esilissime fibre m dollari.

Le cellule del corpus dentatum si sviluppano per tempo nel feto umano, cosicchè esse sono già distintamente riconoscibili fra il sesto e il settimo mese della vita endouterina.

2.° Il **nucleo del tetto** (fig. 10, 128, 153*Nt*) devesi considerare quale nucleo grigio centrale del verme cerebellare; esso rappresenta una massa triangolare oppure ovale, non bene delimitata, di un diametro longitudinale di 6 mm. Esso è separato dall'epitelio del ventricolo soltanto da uno strato midollare sottile e sta nella parte inferiore del nucleo midollare del verme (circa la metà fino ai due terzi dell'eminenza in questione). Specialmente indietro ha limiti meno netti. Nel piano mediano esso raggiunge quasi il nucleo del tetto del lato opposto.

A lato di numerose fibre nervose, delle quali molte vanno obliquamente al nucleo del tetto del lato opposto riunite ai grossi fasci (*Dt* incrociamento del nucleo del tetto), stanno quivi grandi cellule ganglionari vescicolari (40-90 μ) con molto pigmento giallo bruno; si trovano pure grossi cilindri dell'asse (5 μ) e molti granuli.

3.° e 4.° **L'embolo** e il **nucleo globoso**, non essendo che dipendenza del corpus dentatum, sono simili ad esso nella struttura. Negli animali noi troviamo le stesse masse cerebrali grigie, però è necessario osservare che il corpus dentatum non presenta mai struttura così dentata come nell'uomo. Nella scimmia è rappresentato da un nastro relativamente largo con poche ripiegature e nei mammiferi inferiori da una massa grigia più diffusa. Negli anelli, a cagione dello scarsissimo sviluppo degli emisferi cerebellari, troviamo quasi soltanto un nucleo del tetto, il quale, coperto da un sottile strato di sostanza midollare, si inarca da ciascun lato verso il prolungamento dorsale del quarto ventricolo che esiste in questi animali.

2. Nucleo midollare del cervelletto.

Alla formazione del nucleo midollare del cervelletto concorrono da ciascun lato tre grossi fasci fibrosi, i peduncoli del cervelletto, ai quali si aggiungono ancora molti altri fasci fibrosi di minore grossezza.

Fu già detto in qual modo si origini il **corpus restiforme**, ugualmente dicemmo che la parte spinale di esso va al verme del cervelletto, dove esso probabilmente si incrocia nella commessura incrociata anteriore con le fibre provenienti dal lato opposto, mentre che la parte proveniente dall'oliva si perde in un intreccio di fibre che inviluppa il corpus dentatum, nel così detto vello (*Stilling*).

Quella parte del corpo restiforme, che termina non crociata nella corteccia del verme, secondo le ricerche di *Monakow* proverrebbe dal fascio cerebellare del cordone laterale. *Vejas* nega qualsiasi incrociamento del corpo restiforme nel cervelletto. *Auerbach* trova che la porzione ventrale della via cerebellare laterale va a prevalenza dall'al-

tro lato del verme superiore, mentre soltanto le fibre della parte do sale terminano in gran parte allo stesso lato del verme.

È probabile che molte fibre vadano in ultimo dal corpo restiforr anche nella corteccia cerebellare. In ogni caso si riconoscerà facilmen che nel decorso del corpo restiforme direttamente rivolto verso l'al quei fasci, che sono destinati alla parte posteriore del cervelletto, d vono piegare in basso (testa del peduncolo cerebellare).

Le fibre, che penetrano dal ponte nel cervelletto attraverso **peduncolo del ponte**, si riuniscono in sottili laminette midollari, le qu corrispondentemente alle divisioni del nucleo midollare, si suddividor Sembra che tutta la corteccia degli emisferi cerebellari e del ver sia riccamente ricoperta da fibre del ponte. Non è dimostrato un i crociamento di esse nel verme; per contro è possibile che anche vello riceva fibre dal ponte. Qualche cosa di più concreto fu già de nel modo di comportarsi delle fibre del ponte, come pure che esse s vono principalmente a stabilire sulla via del piede del peduncolo rebrale una riunione crociata fra il cervello ed il cervelletto.

Il terzo peduncolo cerebellare va in alto quale **brachium conjunctiv** (peduncolo cerebellare superiore, pedunculus cerebelli superior, brachi conjunctivum copulativum, crus cerebelli ascendens, processus cereb ad corpora quadrigemina, ad cerebrum).

Quasi tutte le fibre del nucleus medullaris corporis dentati penetra dall' ilo nel brachium conjunctivum e ne costituiscono la princip parte (intraciliare, proveniente dal corpus ciliare). Però il brachi conjunctivum riceve anche fibre extraciliari dal vello dell'acusticu forse qualcheduna dalla corteccia del cervelletto, specialmente dal ver

Tostochè le fibre del brachium conjunctivum si sono riunite in fascio, questo sta al lato interno del corpo restiforme (fig. 125). Nell' golo laterale della forza romboidale, subito al disotto dell'ependima unisce al brachium conjunctivum un fascio, che può essere seguit alto fino al locus coeruleus e che sta in ogni caso in rapporto esso; da questo risulta che si trovano (specialmente nei tagli longitu nali nella direzione del brachium conjunctivum) numerose cellule spa fino a 90 m. di grossezza pigmentate in bruno-scuro, che sono disp in forma di fuso secondo la direzione delle fibre (fascio longitudi laterale del tetto del quarto ventricolo). In basso questo fascio pro al davanti delle striae acusticae, indietro del corpus restiforme, s bra dirigersi verso il peduncolo del fioccolo. Sui rapporti del brach conjunctivum con il nervus acusticus, vedi più sopra.

Subito che le brachia conjunctiva siano uscite dalla sostanza cervelletto e vadano convergendo verso le eminenze quadrigemine, vengono tosto ricoperte lateralmente dal lemnisco inferiore (ester finalmente esse mostrano, come già vedemmo nei tagli trasve (123, 127), la tendenza a retrocedere in basso e verso la linea medi

inchè cominciano l'incrociamento circa sotto il terzo anteriore delle minenze quadrigemine posteriori. Questo presenta il maggior sviluppo proprio sotto la metà dell'eminenza quadrigemina anteriore (incrociamento delle brachia conjunctiva, commessura di *Wernekinck*, incrociamento della cuffia). In ogni caso quivi s'incrocia la maggior parte delle loro fibre; fu anche affermato che nelle brachia conjunctiva tanno pure fibre, che non prendono parte alla decussazione (*Arnold, Mendel*): nell'angolo posteriore dell'incrociamento starebbero pure fibre commessurali fra i due emisferi cerebellari e rispettivamente fra i territori di origine del nervus acusticus (*Mendel, Bechterew*), così che l'incrociamento delle brachia conjunctiva, per analogia al chiasma opticus fu descritto quale chiasma dei nervi uditivi (*Meynert*).

Dopo l'incrociamento le brachia conjunctiva vanno quale cordone rotondo (nucleo bianco della cuffia) per un certo tratto verso l'alto, s'ingrossano tosto, per la comparsa di piccole cellule ganglionari pigmentate, in una massa sempre rotonda alla sezione (fig. 131, 132, 133), che allo stato fresco è leggermente colorata in bruno, il **nucleo rosso** Nucleus, tegmenti, ruber, nucleo della cuffia, olive superieure di *Luys*). L'istologia esatta del nucleo rosso richiede ancora molto studio. Dal nucleo rosso le fibre escono in modo che esse si radunano in piccoli fasci nell'interno del ganglio, per cui esso a debole ingrandimento assume un aspetto particolare striato o punteggiato.

Non è possibile farsi un' idea chiara dell'ulteriore sorte delle fibre che escono dal nucleo rosso. È assai probabile, come sostiene *Forel*, che queste fibre si perdano per la maggior parte nella parte inferiore del thalamus opticus; forse una parte termina anche nella corteccia cerebrale (*Meynert*), specialmente nelle circonvoluzioni centrali (*Flechsig e Hörel*), ugualmente esisterebbero rapporti del nucleo rosso con il nucleo lenticolare (*Wernicke*, fig. 161).

Astraendo dai tre peduncoli cerebellari esistono ancora **altri fasci di riunione del cervelletto**. Si sono descritte radici cerebellari per molti nervi cerebrali, però esse non sono dimostrate in modo sicuro per nessun nervo; forse la radice sensitiva del trigeminus riceve un rinforzo dal midollo del cervelletto. Quelle fibre che vengono descritte quale radice cerebellare del nervus acusticus, sono soltanto riunioni secondarie del cervelletto con il nucleo a grandi cellule (fig. 150): queste ultime raggiungono in modo parzialmente crociato il nucleo del tetto del lato opposto. Dalla regione dell'eminenza quadrigemella e da ambo lati della linea mediana un fascio fibroso esile, decorrendo nel velum medullare anterius, va sotto la lingula nel cervelletto, frenulum veli, med. anter.

Nel **nucleo midollare degli emisferi cerebellari** noi distinguiamo diverse parti, cioè: 1.° Il nucleo midollare del corpus dentatum, 2.° quell'intreccio di fibre che, stando in intimo rapporto con il corpus den-

tatum, lo involge all'esterno: il vello; 3.° nella massa principale che ora segue, *Stilling* ha distinto alcuni territori fibrosi in parte difficilmente distinguibili l'uno dall'altro; 4.° immediatamente al di sotto della corteccia cerebellare noi troviamo uno strato spesso di fibre di 0,2—0,5 mm., le quali passano rasente al margine interno della corteccia, parallelamente alla superficie e riuniscono fra loro i differenti lobuli, quale nastro ghirlandiforme (fig. 153 *g*); 5.° finalmente in tagli longitudinali si osservano ancora numerosi fasci di fibre trasversali al davanti (verso l'alto) del corpus dentatum; essi appartengono alla grande commessura incrociata; altre fibre trasversali formano gruppi di fasci indietro del corpus dentatum, in sopra del vello: l'incrociamento dorsale del cervelletto.

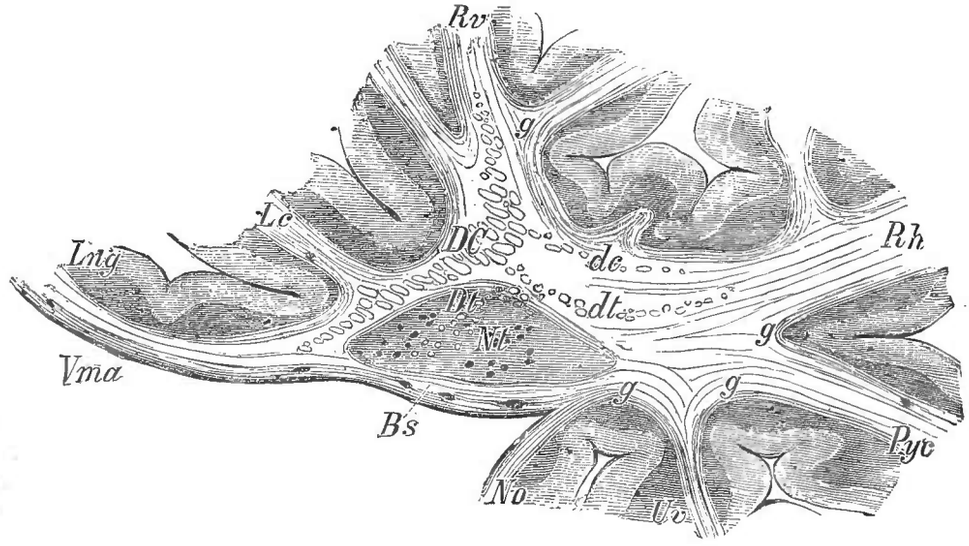

Fig. 153. — Taglio sagittale attraverso il cervelletto, a qualche millimetro dalla linea mediana. Ingrandimento 5. *Vma*, velum midollare anterius, *Lng* lingula, *Lc* lobo centrale, *Rv* ramo midollare ventrale, *Rh* ramo orizzontale, *Pyc* piramiscerebelli, *Uv* uvula, *No* nodulus, *Bs* fascio basale sagittale del cervelletto, *DC* grande commessura crociata anteriore, *dc* suo prolungamento posteriore, *Nt* nucleo del tetto, *Dt* incrociamento del nucleo del tetto, *dt* suo prolungamento posteriore, *g* fascio a ghirlanda.

Il **nucleo midollare del verme** (fig. 153) spesso è anche descritto quale corpus trapezoideum: però devesi evitare questa nomenclatura, poichè è già destinata per designare altre parti. Un taglio longitudinale attraverso questo nucleo midollare fa conoscere da vicino il nucleo del tetto, *Nt*. Esso riposa sopra uno strato longitudinale di fibre (fascio basale, longitudinale, mediano) *Bs*, che si possono seguire in alto nelle fibre midollari del velum medullare anterius (*Vma*). Lateralmente si uniscono ad esse i fasci longitudinali del tetto del ventricolo. Fra le fibre di questi fasci stanno in ogni caso singole cellule nervose pigmentate in nero.

In alto del nucleo del tetto, diviso da esso strato intermedio di 0,2 mm. noi ci imbattiamo in una regione ancora distante almeno 0.4 mm. della corteccia cerebrale, costituita da fasci tagliati trasversal-

mente: **la grande commessura crociata anteriore** *DC*. Al disopra della metà anteriore del nucleo del tetto questo campo di sezione largo dapprima soltanto 0,2 mm. si allarga fino a 1 mm. esso da questo punto, diventando sempre più sottile, va nel ramo perpendicolare dell'arbor vitae, *Rv* e termina colà in punta. In alto del nucleo del tetto un prolungamento indistinto arciforme, della commessura crociata, risultante di qualche fascio tagliato di traverso scorre quasi sotto la sostanza corticale fino al principio del braccio midollare orizzontale, *Rh* (*dc*). Specialmente colà dove la commessura crociata anteriore raggiunge il massimo sviluppo, essa resta divisa in lunghi fasci fusiformi nei tagli trasversali per mezzo di fibre longitudinali che escono dal margine anteriore del nucleo del tetto.

Tagli orizzontali mostrano (fig. 128) che non poche fibre provenienti dalla commessura crociata, specialmente quelle che decorrono al lato dorsale del nucleo del tetto, discendono nel piano mediano fra i due nuclei del tetto, quivi si incrociano e quindi piegano probabilmente nella direzione longitudinale

Un secondo sistema di fibre trasversali, indipendentemente dalla commessura crociata anteriore, rappresenta l' **Incrociamento del nucleo del tetto** (*Dt.*). Noi abbiamo già detto più sopra, che nell'interno di questo nucleo numerosi fasci rotondi vanno da un lato all'altro, e invero assai numerosi nella parte anteriore di esso. Queste sezioni trasverse e rotonde di fasci formano per un piccolo tratto il limite dorsale del nucleo del tetto e lo abbandonano da ultimo in una linea leggermente inarcata; cosicchè gli ultimi di questi fasci si trovano nel principio del braccio midollare orizzontale. Quest'ultima parte dell'incrociamento del tetto, *dt*, non è altro che la parte mediana dell'incrociamento dorsale cerebellare.

Indietro del nucleo del tetto esistono nel nucleo midollare fibre trasversali riunite in fasci, le si trovano però nel braccio midollare orizzontale indietro, là dove esso si scinde iu un certo numero di piccoli rami (commessura cerebellare posteriore). Nei rami midollari noi troviamo quasi esclusivamente fibre longitudinali, se noi pratichiamo il taglio in una direzione che sia perpendicolare alla direzione delle circonvoluzioni: — cioè longitudinale per il verme, e per gli emisferi divergente indietro e lateralmente.

Nel centro del ramo midollare stanno quelle fibre longitudinali che vanno direttamente verso il nucleo midollare; al disotto della corteccia per contro stanno i fasci a ghirlanda già descritti. In tutti i punti nei quali i ramuscoli midollari si dividono dicotomicamente, oppure dove si uniscono ad essi ramuscoli laterali, si presenta un inspessimento della sostanza midollare, raggiunto mediante una moltiplicazione delle cellule connettivali. Per tal modo questi punti, nei preparati colorati, appaiono più scuri.

Dei **rapporti** del cervelletto sono dimostrati quasi con certezza i

seguenti; ad essi se ne dovrebbero aggiungere altri non ancora ben conosciuti:

1.° Con il midollo spinale e il cervello posteriore per mezzo del corpo restiforme.

a) Con *Ks* e quindi con le colonne di *Clarke* e le radici posteriori dello stesso lato.

b) Con i nuclei dei cordoni posteriori dello stesso lato e del lato opposto, quindi indirettamente con le radici posteriori di ambo i lati.

c) Con l'oliva del lato opposto.

2.° Con il cervello medio esistono soltanto scarsi rapporti che avrebbero luogo per mezzo del frenulum veli medullaris anterioris.

3.° Con il cervello anteriore e intermedio.

a) Per mezzo dei peduncoli del ponte e del piede opposto del peduncolo cerebrale con gli altri emisferi cerebrali (Una parte di questa riunione è descritta quale via trasversale del ponte).

b) Per mezzo delle brachia conjunctiva con il nucleo rosso del lato opposto e più oltre con il thalamus opticus.

c) Con il nucleo lenticolare indirettamente per mezzo dell'oliva opposta e la via centrale della cuffia.

4.° Con alcuni nervi cerebrali: certamente con il nervus acusticus e in verità con il nucleo di origine della radix vestibularis e probabilmente con il nervus trigeminus.

Questa riunione nel cervelletto con più nervi cerebrali è detta da *Edinger* via cerebellare diretta sensoriale.

Noi ci dobbiamo rappresentare con ciò un fascio di fibre, il quale nasce circa dalla regione del nucleo globoso e discende all'interno del corpo restiforme: esso dà la maggior parte delle fibre al nervus trigeminus e al nervus acusticus, però esso si riduce sempre più perchè cede fibre al nervo vago e al glosso-faringeo: i suoi ultimi resti si potrebbero seguire fino nei cordoni posteriori del midollo spinale.

Per conseguenza sembra manchi un rapporto diretto del cervelletto con le radici spinali anteriori. Però si può ammettere che esso sia eccitato dalle differenti regioni sensitive, e sia reso atto ad influenzare le funzioni motrici sotto l'influenza di queste eccitazioni.

I rapporti fisiologici del cervelletto possonsi ancora meglio precisare sulla base dei dati anatomici suesposti. Fra le funzioni sensitive sta specialmente la sensibilità muscolare, che è trasmessa al cervelletto attraverso i nuclei dei cordoni posteriori. Finalmente esistono rapporti assai intimi con quel nucleo, nucleo dell'acusticus a grandi cellule, dal quale nasce la massa principale del nervus vestibularis. Noi dobbiamo considerare quali centri del senso di equilibrio i canali semicircolari del labirinto, specialmente dopo le esatte ricerche di *Gölz*, *Mach*, *Brener* e altri: le impressioni date da questo senso vengono trasmesse di

Le impressioni nel campo della sensibilità muscolare e nel senso di equilibrio (come pure le sensazioni viscerali che sarebbero trasmesse al cervelletto attraverso le vie del fascio cerebellare del cordone lateterale) non sogliono prendere parte così viva alla vita intellettuale, come le altre impressioni sensitive; esse però influenzano di continuo e incoscientemente (quindi senza l'intervento della corteccia cerebrale), modificando i movimenti del corpo. Queste sensazioni ora descritte trovano un punto di riunione nel cervelletto, di qui esse dirigono i movimenti: da questo centro, probabilmente nelle singole contrazioni muscolari, viene regolata in giusta misura la forza necessaria nelle singole contrazioni muscolari, per compiere un movimento coordinato.

Merita appena di attendersi che questa influenza del cervelletto sulla motilità guadagni la via piramidale cortico-muscolare nel suo cammino attraverso il ponte, malgrado l'intreccio esistente dei due sistemi; poichè noi dobbiamo ammettere che le fibre piramidali discendenti verso il midollo attraversano il ponte non interrotte. Questo rapporto fisiologico stabilito dal cervelletto fra certe sensazioni e la motilità, avrebbe luogo o nella corteccia cerebrale (fig. 137 C_5), oppure in generale in altre parti del cervello.

3. La corteccia del cervelletto.

In generale il limite fra la sostanza midollare e la corteccia del cervelletto in nessun punto è preciso: esso scompare completamente verso l'estremità dei lobuli, è più distinto nel profondo dei solchi (fig. 154). Nel midollo cerebellare specialmente, stanno quasi dappertutto sparsi fra le fibre nervose, oppure anche ordinati in serie, i *granuli* già descritti (fig. 52) (in Francia detti pure myelocytes): questi diventano sempre più compatti verso l'esterno e costituiscono così da ultimo lo strato più interno della corteccia cerebellare, lo **strato dei granuli** (strato bruno ruggine, poichè esso si distingue macroscopicamente per una tinta giallo-brunastra). Lo strato dei granuli raggiunge la maggior sottigliezza nel profondo dei solchi, ed il maggior spessore sotto l'estremità dei lobuli.

I granuli non sono ugualmente sparsi in questo strato, ma colà dove sono più compatti formano sempre gruppi rotondi.

Questi granuli, con i metodi di ricerca abitualmente impiegati, sembrano essere tutti di uguale natura; soltanto devonsi distinguere due specie istológicamente affatto differenti, le quali si distinguono benissimo negli alti gradi di sclerosi del cervelletto. Con la scomparsa di tutti gli elementi nervosi nelle parti sclerosate scompare anche la maggior parte dei granuli; restano però risparmiati uno strato elegante di 60-80 μ di larghezza composto di granuli stipati alla periferia esterna dello strato dei granuli e singoli granuli sparsi nei rimanenti strati,

come pure nello strato a grandi cellule seguenti verso l'esterno. Questi ultimi granuli possono dunque essere considerati, con tutta sicurezza, quali elementi di natura non nervosa. Come succede per tutto lo strato dei granuli, così pure lo strato dei granuli, che rimane intatto nelle sclerosi, si presenta più piccolo nella profondità dei solchi.

Occasionalmente si può trovare fra i granuli anche una o più cellule ganglionari vere, di forma affusata, rotondeggiante, contenente pigmenti di diametro fino a 30μ: però il numero di queste cellule, le quali spesso mancano del tutto, varia assai nei diversi individui. Oltracciò trovasi sempre un grande numero di piccole cellule nello strato dei granuli, che non si colorano con l'ematossilina, ma assai bene con l'eosina, per cui sono dette cellule eosiniche da *Denissenko* che dà loro un significato diverso dalle prime.



Fig. 154. — Taglio trasversale attraverso il cervelletto. Preparato al carminio. Ingrandimento 15.

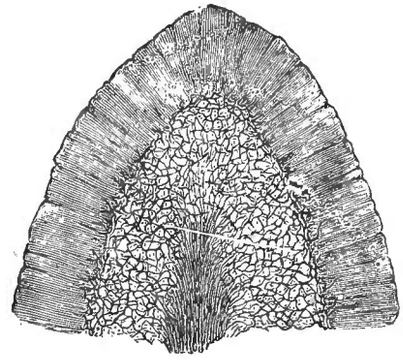

Fig. 155. — Taglio traversale attraverso un lobulo cerebellare. Preparato col metodo di *Weigèrt*. Ingrand. 15.

Le fibre nervose midollate (fig. 155) della sostanza midollare centrale, tostochè esse sono penetrate negli strati compatti dei granuli, lasciano in parte la loro direzione più o meno parallela, rispettivamente raggiata e formano un elegante reticolo per tutto lo spessore dello strato granulare.

Inoltre, in questo strato, lo spazio fra i gruppi di granuli è ricolmato da masse rotondeggianti abbastanza grosse il cui significato istologico è assai difficile a rintracciare: in ogni caso esse vengono formate a lato di poca neuroglia, specialmente da reticolo compatto di esili fibre. Questo risulta costituito certamente da fibrille connettivali, come pure da fibre nervose amieliniche, le quali in grandissima parte provengono da ramificazioni dei prolungamenti dei granuli. Inoltre si dividono in questo reticolo ramificazioni dei prolungamenti del cilindro dell'asse delle cellule di *Purkinje*, come pure esilissime fibrille nervose

Lo strato della corteccia cerebellare che segue ora verso l'esterno è caratterizzato sopratutto da speciali cellule nervose grandi, le quali ordinate in un solo strato circondano lo strato dei granuli (fig. 154 e 156). Questo secondo strato mediano è detto generalmente **strato a grosse cellule.**

Le dette cellule nervose (fig. 156, 157, 158), che dal nome del loro scopritore sono generalmente dette cellule di *Purkinje*, hanno una forma rotonda, leggermente schiacciata come una lenticchia o un seme di zucca.

Il diametro trasverso di queste cellule misura circa 30μ, quello longitudinale 38μ; però questa dimensione, non potendosi stabilire un limite netto fra la cellula e il prolungamento periferico che ora de-

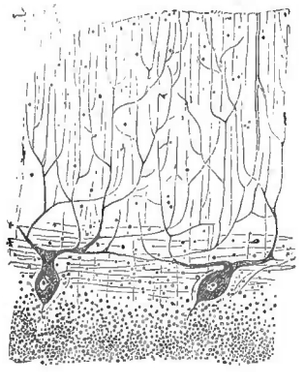

Fig. 156. — Corteccia della superficie laterale di un lobulo cerebellare. Preparato al carminio. Ingrandimento 90.

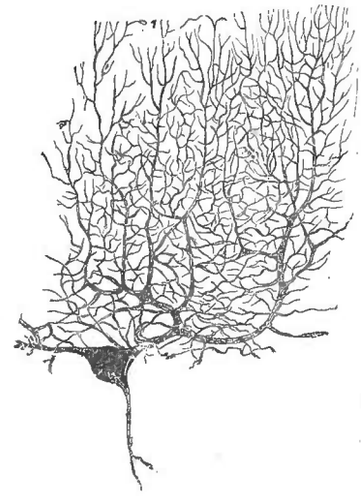

Fig. 157. — Una cellula di *Purkinje* secondo un taglio perpendicolare alla superficie e al decorso di una circonvoluzione cerebellare. Preparato al sublimato. Ingr. 120.

scriveremo d'ordinario, è data un po' maggiore. Lo spessore oscilla fra 25 e 30 μ.

Le cellule di *Purkinje* hanno un grosso nucleo rotondo (16 μ) con evidente nucleolo; però nucleo e nucleolo sono assolutamente privi di qualunque prolungamento, quali *Denissenko* credette di vedere. Una membrana cellulare eccessivamente sottile, la quale si estende pure sopra i prolungamenti della cellula, non è dimostrata con certezza, però la sua presenza non è del tutto improbabile.

Il corpo cellulare mostra una distinta striatura che cinge il nucleo e piega verso i prolungamenti periferici.

Per la distinzione di queste cellule dalle altre cellule nervose così numerose (corteccia cerebrale, midollo spinale, Thalamus opticus, ecc. è necessario fare osservare che esse non contengono corpuscoli pigmentarî o al massimo essi sono scarsissimi, circostanza questa la quale ha un significato fisiologico

Al polo della cellula che riguarda lo strato dei granuli nasce con lunga base, e rapidamente assottigliandosi, il così detto prolungamento centrale (assai di rado se ne vedono due), il quale in conseguenza della sua finezza scompare tosto sotto i granuli.

Soltanto in preparati di *Golgi* assai fortunati oppure con la colorazione al sublimato riesce di seguirlo più oltre. Anche nei preparati ottenuti per dilacerazione esso si rompe con molta facilità in conseguenza della sua estrema finezza. Per conseguenza anche le opinioni sulla sua sorte sono assai disparate. *Kòschewnikoff*, *Schwalbe* e *Beevor* fanno continuare il prolungamento indiviso nel cilindro dell'asse di una fibra nervosa midollata e *Denissenko* pretende per l'appunto (contrariamente a tutti gli altri osservatori) che esso anche considerato come prolungamento del cilindro dell'asse si circondi di mielina subito alla sua uscita dalla cellula. *Golgi*, *Ramony Cajal* ed altri hanno dimostrato che dal prolungamento centrale partono molti ramuscoli laterali i quali mostrano una certa tendenza a portarsi verso la superficie del cervelletto; il vero prolungamento del cilindro dell'asse conserva quivi (in opposizione alle frequenti divisioni dicotomiche degli altri prolungamenti) la sua indipendenza e si lascia seguire nella sostanza midollare, senza diminuzione del suo diametro. Dunque finora è soltanto dimostrato che le cellule di *Purkinje* stanno in rapporto con le fibre nervose mediante il loro prolungamento centrale, ed invero con molta probabilità con le fibre a decorso raggiato: in quale modo ciò avvenga, se anche i granuli dello stato granulare vi abbiano parte, finora non si può dire con sicurezza.

Fig. 158. Una cellula di *Purkinje* secondo un taglio perpendicolare alla superficie e parallelo al decorso di una circonvoluzione cerebellare. Preparato al sublimato.

Al polo delle cellule di *Purkinje* che guarda la superficie del cervelletto nasce il grosso prolungamento periferico, il quale appartiene già completamente allo strato più esterno, lo strato molecolare per cui anche colà sarà descritto.

I granuli dello strato granulare penetrano soltanto in parte nello strato a grosse cellule. I più esterni di questi granuli, i quali vengono trovati per l'appunto ancora nello strato molecolare, sono notevolmente più grossi di quelli che stanno nel profondo della corteccia cerebrale. Un fascio non insignificante di fibre midollate, avviluppando per così dire lo strato dei granuli, passa vicino alle cellule di *Purkinje* ed intorno ad esse, parallelamente alla superficie corticale.

Fra queste fibre nervose si vede un discreto numero di fibre connettivali che conservano in parte la stessa direzione nel decorso: altre fibre connettivali spesso formano una rete abbastanza compatta intorno alle cellule di *Purkinje*. Esse formano quivi qualche volta come ceste,

nelle quali giacciono le cellule nervose. Queste ceste fibrillari non sono da confondersi con quelle che circondano le grandi cellule nervose e sarebbero di natura nervosa.

In generale il tessuto dello strato a grandi cellule è assai lasso; con dei tagli praticati attraverso la corteccia cerebellare facilmente si lacerano nel mentre si cospargono di piccole emorragie.

Devesi osservare che le cellule di *Purkinje* nella profondità dei solchi sono discoste fra di loro, mentre esse sono assai compatte in corrispondenza di ciascuna convessità della corteccia. Lo spessore dello strato granulare sta in diretto rapporto col numero delle grosse cellule nervose. Resta ora a mettere in rapporto questo vario modo di comportarsi con lo sviluppo dei solchi e delle circonvoluzioni del cervelletto: però non riesce di trovarlo. Si ha soltanto che il numero delle cellule di *Purkinje* dipende direttamente dall'estensione della superficie cerebellare libera, così che ciascuna di queste cellule presiede in certo qual modo ad una parte di superficie corticale di uguale grandezza. Poichè la superficie sopra la convessità è maggiore e nelle concavità è minore, così ne consegue la differente ricchezza in cellule di *Purkinje*. Lo spessore dello strato granulare, cioè la quantità dei granuli, si conforma quindi di nuovo, come già si disse, secondo il numero delle grandi cellule nervose, con le quali esse stanno certamente in un rapporto funzionale, quantunque non ancora chiarito. Nello strato più esterno, che ricopre la corteccia cerebellare con uno spessore uguale (0,4 mm.) in ogni punto, *strato molecolare* (strato grigio, a piccoli granuli) si incontrano innanzi tutto i prolungamenti periferici (prolungamenti protoplasmatici) delle cellule di *Purkinje* (fig. 156). Dal polo delle cellule rivolto verso la periferia parte in generale un prolungamento principale grosso, corto, per lo più rivolto verso la superficie, e che però si scinde sotto in due importanti rami principali con decorso orizzontale. Da questi rami principali partono di nuovo altri rami ad angolo retto, e di discreta grossezza, diretti verso la superficie. Ne consegue che tutte le grosse divisioni dei prolungamenti, con eccezione delle finissime ramificazioni terminali decorrono sia parallelamente alla superficie corticale, sia (quasi esclusivamente nei due quarti mediani dello strato molecolare) perpendicolarmente alla stessa.

Un semplice prolungamento periferico, nel modo suddescritto, si vede soltanto alla convessità dei lobuli; quanto più si procede verso la profondità dei solchi, tanto più il primo punto di divisione di questo prolungamento si avvicina al corpo della cellula, finchè da ultimo invece di un solo prolungamento periferico, partono dalla cellula due prolungamenti in direzione orizzontale.

Astraendo da questo, che già dai grossi rami partono esili prolungamenti, quelli a poco a poco si risolvono in un reticolo di finissime fibrille, che va fino alla superficie libera della corteccia cerebellare

e può essere veduto assai bene per mezzo del metodo di colorazione, proposto da *Golgi*, con sublimato o argento (fig. 157).

Se si seziona il cervelletto perpendicolarmente alla superficie, però nella direzione delle sue circonvoluzioni, allora si ottiene un aspetto (fig. 158) differente da quello suddescritto ottenuto praticando il taglio secondo il metodo comune (perpendicolarmente alla direzione delle circonvoluzioni). Manca la divaricazione dei prolungamenti periferici verso i lati; soltanto un segmento dello strato molecolare, di spessore non maggiore di quello della cellula, è ricoperto dalle divisioni di uno di questi prolungamenti. Da ciò ne risulta che i prolungamenti periferici delle cellule di *Purkinje* si ramificano soltanto in due direzioni, proprio come il tronco e i rami degli alberi fruttiferi a spalliera, e non come quelli di un albero libero. Anche questo fatto certamente non è privo di significato fisiologico.

Dallo strato dei granuli e delle grosse cellule salgono fibre midollate nello strato molecolare, sia direttamente verso la superficie o in varia direzione; però si vedono soltanto nella metà interna di questo strato e anche qui in piccolo numero. Qua e là scorgonsi fibre midollate, decorrere parallelamente alla superficie sotto la pia mater o nel mezzo dello strato molecolare (*Beevor*).

Molti elementi cellulari stanno sparsi nello strato molecolare, ed in verità: 1.° quei grossi granuli già descritti (soltanto negli strati più profondi); 2.° piccoli nuclei liberi; 3.° cellule connettivali; 4.° piccole cellule le quali secondo tutte le probabilità debbonsi considerare quali cellule ganglionari.

Una delle questioni più importanti, ma finora meno chiarite sulla regione che ci occupa, riguarda l'esito finale delle finissime fibrille periferiche che nascono dalle cellule di *Purkinje*.

Una parte delle ramificazioni terminali in ogni caso piega indentro, alla superficie, oppure già negli strati profondi; perciò è probabile che esse si riuniscano nel profondo a formare i cilindri dell'asse, e prendendo parte alla formazione delle fibre nervose midollate suddette, nello strato molecolare, oppure rimanendo prive di mielina vadano al reticolo nervoso dello strato granulare.

Tutto ciò non costituisce che un'ipotesi, la quale ha la sua ragione nell'imbarazzo di trovare un modo di terminazione fisiologica per questi prolungamenti, e non riposa sopra alcun fatto sicuro.

Devesi osservare che non solo completamente mancano anastomosi grossolane fra le cellule di *Purkinje*, ma anche gli esili prolungamenti delle differenti cellule non si uniscono con quelli delle altre; che per conseguenza un vero reticolo nervoso, nello stretto senso della parola, non esiste nello strato molecolare.

Speciale menzione merita il modo di comportarsi del tessuto connettivo nello strato molecolare.

Bergmann ha descritto per il primo una sottile membrana (membrana basale) fra la vera pia mater, ricca di vasi, e la corteccia cerebellare: da quella partono con base ad imbuto le fibre connettive e penetrano nella corteccia del cervelletto (fibre raggiate). Esse, in conseguenza della loro finezza, non possono essere seguite per molto tratto nella corteccia cerebrale nei comuni preparati: per contro si possono vedere nel cervelletto dei neonati. Assai dimostrativi sono però quei casi di processi patologici (infiammatorî?) nella corteccia del cervelletto, che affettano i piccoli elementi connettivi, mentre resta risparmiata la trama connettiva più grossolana: allora si acquista la persuasione che queste fibre raggiate parallele, fra loro indivise, attraversano perpendicolarmente lo strato molecolare fino allo strato a grandi cellule (fig. 160). Negli strati profondi dello strato molecolare stanno pure quelle fibre connettive già menzionate che decorrono parallele alla superficie corticale. In queste differenti fibre connettive non raramente si può vedere anche dei nuclei.

Quello spazio insignificante che rimane ancora nello strato molecolare fra tutti gli altri elementi descritti, con inclusione dei vasi sanguigni, è ricolmato da neuroglia finamente granulare.

La corteccia del cervelletto presenta in tutti i punti la struttura testè descritta: diferenze locali finora non sono conosciute. Per questo fatto noi dobbiamo pure conchiudere per un' uguaglianza di funzione in tutta la corteccia cerebellare.

Lo strato corticale grigio del cervelletto presenta anche in quasi tutta la serie dei vertebrati una concordanza perfetta nella struttura istologica.

Nella classe dei mammiferi non si può riconoscere un certo rapporto fra la grandezza della specie animale e il diametro degli elementi cellulari della corteccia cerebellare. Questo rapporto riguarda specialmente le cellule di *Purkinje*, in parte però anche i granuli.

Astraendo da queste differenze di grandezza, la corteccia cerebellare si comporta press'a poco in egual modo in tutti i mammiferi, però la ricchezza in prolungamenti, che presentano le cellule di *Purkinje*, in nessuno è così grande come nell'uomo: ciò è assai sorprendente nei piccoli mammiferi, specialmente nei roditori.

Finalmente in molti mammiferi il tessuto connettivo della corteccia cerebellare è più grosso in confronto di quello dell'uomo. In conseguenza di quest' ultimo fatto, nel gatto, per es., si può vedere assai bene la membrana basale con le fibre raggiate e seguire queste per un certo tratto nello strato molecolare.

Anche negli uccelli la struttura della corteccia cerebellare si comporta in tutto come quella dei mammiferi. *Tenchini* e *Staurenghi* sostengono che nell'aquila lo strato a grandi cellule è particolarmente sviluppato. Soltanto nelle altre classi animali noi troviamo importanti

differenze. Nei rettili, negli anfibì e nei pesci lo strato a grandi cellule in generale è assai spesso, ciò che è prodotto specialmente da numerose fibre midollate parallele alla superficie. In conseguenza di questo fatto succede che le cellule di *Purkinje* non siano più disposte in una sola fila, ma siano anche sovrapposte.

Da ultimo nelle tre classi inferiori dei vertebrati, le dette cellule non presentano più sempre quella forma rotonda caratteristica; la loro forma oscilla fra quella affusata e triangolare, ecc. I prolungamenti periferici delle cellule di *Purkinje* in questi animali sono ramificati in un altro modo, che non nei mammiferi e negli uccelli: essi dopochè si sono ramificati per poche volte, si dirigono direttamente verso la superficie del cervelletto e quivi si distaccano soltanto finissime ramificazioni, le quali però non possono essere seguite per molto tratto. Anche il tessuto intermedio, vicino alla superficie, diventa così sottile e lasso, che la corteccia cerebellare, spesso, uguaglia quivi un finissimo pizzo.

Un'altra particolarità del cervelletto di molti vertebrati inferiori consiste in ciò che il midollo centrale appare ridotto al minimum, oppure, per il fatto che le fibre midollate stanno tutte qua e là nello strato granulare, sembra fare completamente difetto.

Nei plagiostomi la massa principale delle fibre midollate si estende per l'appunto soltanto nella parte esterna dello strato dei granuli sotto le cellule di *Purkinje*, cosicchè strato dei granuli e massa midollare hanno mutato la loro reciproca posizione.

Lo **sviluppo istologico** della corteccia cerebellare è abbastanza bene studiato. Nell'uomo il cervelletto in origine si compone principalmente di una grande quantità di corpuscoli rotondi, nei quali verso la metà della vita embrionale si separa un nastro di corpuscoli, parallelo alla superficie, il quale resta ancora diviso da quella mediante lo strato esterno dei granuli. Questo nastro è il principio dello strato molecolare degli adulti. Contemporaneamente, oppure anche più presto, il nucleo midollare del cervelletto, in origine s'intende formato soltanto di fibre senza mielina, si avanza verso la superficie. Alla fine del sesto mese si possono riconoscere qua e là, ma non sempre, i primi indizî delle cellule di *Purkinje* al limite interno dello strato molecolare: nei neonati essi sono per solito assai evidenti, però i loro prolungamenti periferici sono sempre ancora poco ramificati.

Mentre lo spessore dello strato molecolare cresce lentamente, quello dello strato granulare esterno rimane quasi uguale, fino alla nascita, per decrescere soltanto allora, e scomparire del tutto in un periodo variabile dello sviluppo.

Nei neonati lo strato granulare esterno si può dividere in due strati paralleli quasi uguali in spessore; i granuli superficiali servono alla costituzione della membrana basale, mentre quelli che stanno più

All'epoca della nascita nello strato granulare si trova soltanto fibre midollate isolate (*A. Meyer*).

Fu già detto che le cellule nervose del corpus rhomboideum cerebelli appartengono a quelle che raggiungono per tempo il loro sviluppo. Già verso la fine del sesto mese embrionale sono visibili in avanzato sviluppo; un fatto questo che finora non ha avuto alcun valore per rintracciarne il significato fisiologico.

Fig. 159. — Taglio attraverso una piccola eterotopia nel midollo del cervelletto.
a Sostanza midollare.
b territorio grigio carmino.
Ingrandimento 40.

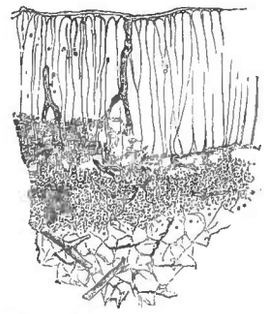

Fig. 160. — Encefalite della corteccia cerebellare, nella quale sono rimasti conservati specialmente gli elementi connettivi della corteccia. Si vede distintamente le fibre raggiate dello strato molecolare, le lacune per le cellule di *Purkinje* cadute e si trova nel tessuto connettivo di sostegno, fra lo strato dei granuli e il midollo, singole fibre midollate. Colorazione di *Weigert*. Ingrandimento 60.

Finalmente si richiami l' attenzione sopra piccoli territorî grigi, che si possono trovare, con accurate ricerche, in molti cervelletti nel mezzo della sostanza midollare. Essi rimangono per solito assai piccoli, da un volume appena visibile alla grossezza di un grano di miglio; però in certe circostanze, raggiungono un diametro longitudinale di un centimetro. Essi contengono, astraendo da un reticolo di fibre midollate, cellule ganglionari globose disposte irregolarmente, che sono assai simili alle cellule di *Purkinje;* da ultimo granuli simili a quelli dello strato granulare e una rete capillare compatta (fig. 159). *Pfleger* ha per primo richiamata l'attenzione sopra queste piccole eterotopie di sostanza corticale grigia.

In questi ultimi tempi per opera di *Golgi*, e specialmente di *Ramon y Cajal* e *Köllicher*, furono pubblicate alcune particolarità nella struttura della corteccia cerebellare, che hanno la loro base specialmente nelle ricerche fatte con preparati secondo il metodo al sublimato di *Golgi*. Secondo questi autori, i granuli dello strato granulare sarebbero da considerarsi quali piccole cellule multipolari con piccoli prolungamenti ramificati, i quali si risolvono in un ciuffo di corti ramuscoli terminali: inoltre essi possederebbero anche un prolungamento del cilindro dell'asse, il quale piega in alto verso lo strato molecolare (co-

sicchè dunque fra le cellule di *Purkinje* dovrebbe passare un numero considerevole di questi prolungamenti del cilindro dell'asse) e quivi si divide in due rami a decorso orizzontale.

Nello strato molecolare stanno piccole cellule nervose: il prolungamento del cilindro dell'asse di queste cellule penetrerebbe nel profondo, oppure darebbe un certo numero di ramuscoli laterali in questa direzione.

A questi prolungamenti dei cilindri dell'asse e rispettivamente alle loro ramificazioni si rivendica un intimo rapporto con le cellule di *Purkinje:* esse cioè penetrerebbero in questo e si risolverebbero quivi in un ciuffo di esilissimi ramuscoli i quali circondano le cellule di *Purkinje*, oppure si adagiano ad esse. Essi formano in certo qual modo finissimi involucri fibrosi, nei quali giacciono le cellule di *Purkinje*. Le cellule dello strato molecolare, dalle quali partono questi prolungamenti formanti i detti involucri, vengono dette dai tedeschi « Korbzellen ».

4. Vasi sanguigni del cervelletto.

Il cervelletto umano riceve il suo sangue arterioso esclusivamente dal territorio dell'arteria vertebralis.

Si possono osservare da ambo i lati tre arterie destinate al cervelletto (fig. 183): l'arteria cerebelli inferior posterior (essa si distacca per solito dal tratto superiore dell'arteria vertebralis, talora anche dal principio dell'arteria basilaris), l'arteria cerebelli inferior anterior proveniente dall'arteria basilaris, e l'arteria cerebelli superior proveniente dalla parte anteriore dell'arteria basilaris, in breve prima che essa si suddivida nelle due arteriae cerebri posteriores.

L'arteria cerebelli superior è molto costante, mentre le due prime mancano spesso, specialmente da un lato. L'arteria cerebelli inferior anterior è la più piccola delle arterie cerebellari. Tutt'e tre si dipartono ad angolo retto dal ramo principale. Esse si dividono ripetutamente già nell' interno della pia mater e soltanto piccoli ramoscelli penetrano nell'interno della sostanza cerebellare. Soltanto dall'arteria cerebelli anterior parte un grosso ramo, il quale va dallo innanzi verso l'ilo del corpus dentatum e nel suo nucleo midollare, arteria corporis dentati. Le grosse vene nell'interno del nucleo midollare del corpus dentatum furono già brevemente menzionate.

La rete capillare della corteccia cerebellare presenta certe particolarità che corrispondono alla stratificazione degli elementi nervosi.

Nello strato molecolare noi vediamo le arterie e le vene penetrare perpendicolarmente dalla superficie e conservare questo decorso fino alle cellule di *Purkinje*. I vasi capillari formano colà un reticolo abbastanza compatto con maglie ovali, il cui asse longitudinale in ogni

caso sembra disposto in senso raggiato. L'orlo superiore del cervelletto non contiene alcuna maglia capillare (*Oegg.*). Nello strato dei granuli noi troviamo una rete capillare a maglie abbastanza piccole. Durante il passaggio nella sostanza midollare le maglie vasali diventano subito più ampie e si allungano, ciò che corrisponde al decorso delle fibre nervose. Nella regione delle cellule di *Purkinje* stanno vasi più grossi (arterie e vene), i quali decorrono press'a poco paralleli alla superficie, e sono destinati alla nutrizione delle grandi cellule nervose.

Nel cervelletto dei neonati stanno relativamente pochi vasi, ma grossi, i quali presentano già le particolarità di decorso suddescritto.

5. Alterazioni anatomo-patologiche del cervelletto.

Siccome le alterazioni patologiche che si rinvengono nel cervelletto sono simili a quelle delle altre parti dell'encefalo, così devesi richiamare l'attenzione preferibilmente su quelle che sono caratteristiche per questo organo. È d'uopo però rilevare che molti processi patologici non solo assumono un carattere locale particolare, ma presentano in certo qual modo particolarità così specifiche, per cui si è forzati ad ammettere per il cervelletto normale rapporti istologici, che si scostano in punti assai essenziali da quelli del restante encefalo. Proprio nel cervelletto si può riconoscere quanto le alterazioni patologiche dei tessuti possono spesso indirizzarci nello studio di certi rapporti normali.

L'*atrofia* del cervelletto fu descritta molte volte; qui però è necessario stabilire una differenza fra un cervelletto piccolo, ma istologicamente normale, e quei casi nei quali con una diminuzione di volume dell'organo va di pari passo una sclerosi dei suoi tessuti. Alla prima categoria appartengono soltanto le atrofie congenite, alla seconda invece in gran parte quelle acquisite.

Se un solo emisfero del cervelletto è atrofico, allora in generale presentano diminuzione di volume, il corrispondente braccio congiuntivo e il nucleo rosso opposto, come pure spesso tutto l'emisfero cerebrale opposto: quasi regolarmente si trova atrofia dell'oliva inferiore del lato opposto.

D'altra parte *Flechsig* e *Hösel* in un caso di mancanza di corteccia esistente da lungo tempo nelle circonvoluzioni centrali del lato sinistro (specialmente nella posteriore) trovarono atrofia del nucleus dentatus di destra, diminuzione ad un terzo del braccio congiuntivo di destra, e considerevole atrofia pure del nucleo rosso di sinistra.

In certe malattie mentali, specialmente nella dementia paralytica e senilis, sarebbe stata constatata pure una considerevole diminuzione delle fibre midollari nella corteccia del cervelletto (*A. Meyer*).

L'*atrofia senile* nel cervelletto è relativamente meno evidente: anche i corpuscoli, amiloidei presenti in grande numero in molti punti

del sistema nervoso centrale dei vecchi, sono quivi più scarsi. Si trovano specialmente alla superficie, in quantità minore in tutta l'altezza dello strato molecolare: più sparsi essi possono penetrare fino al nucleo midollare.

La *sclerosi* del cervelletto, la quale affetta in generale uno dei lobi posteriori di quest'organo, porta alla completa scomparsa di tutti gli organi nervosi, e si trova allora il singolare comportarsi dei granuli già descritto. Le superfici rivolte l'una verso l'altra di circonvoluzioni vicine si saldano quivi fra di loro a tratti per mezzo di un tessuto connettivo compatto, mentre in altri punti rimangono fra le circonvoluzioni spazî cistiformi.

L'*embolia* di un'arteria cerebellare è un reperto assai raro; siccome tutt'e tre le arterie si staccano ad angolo retto dall'arteria principale molto grossa, così si capisce che l'embolo continui a scorrere nell'arteria basilaris, e si arresti soltanto nell'arteria cerebri posterior.

Anche le estese *apoplessie* nella sostanza del cervelletto sono più rare che in molti altri punti dell'encefalo. La ragione sta in ciò che quivi si hanno soltanto piccolissime arterie; per conseguenza l'unica arteria un po' grossa, l'arteria corporis dentati, è anche l'ordinario punto di partenza delle emorragie cerebellari.

Fra i *tumori* che furono descritti nel cervelletto, i tubercoli tengono il primo posto: essi, in rapporto al volume dell'organo, si presentano quivi più spesso che in qualunque altro punto dell'encefalo.

Sovente se ne presentano parecchi contemporaneamente: quasi sempre essi prendono il punto di partenza dalla pia mater, e sono in generale separati dalla sostanza corticale circostante da limiti precisi. il loro volume può aumentare a tal punto che un emisfero, o anche più, può essere trasformato in una massa tubercolare. Anche i gliomi e i carcinomi appartengono alle neoformazioni più frequenti. A lato di varie altre neoformazioni (fibromi, sarcomi, ecc.) stanno in ordine di rarità: cisti dermoidi (*Clairat*, *Irvine*, *Heimpel*), osteomi (*Ebstein*), vesciche da echinococco, le quali penetrano dal quarto ventricolo.

I *processi infiammatorî* nel cervelletto e suoi involucri sono frequenti. La meningitis purulenta invero può essere di origine traumatica, ma in generale è secondaria a quella degli altri punti della superficie cerebrale o ad affezioni delle ossa (rocca petrosa).

Processi infiammatorî nella sostanza del cervelletto portano alla formazione di focolai di rammolimento, cisti e ascessi, che in quest'organo sono, in proporzione, assai frequenti. Talora si trova tutto un emisfero trasformato in una cisti o in una massa purulenta. Però anche dai diverticoli del quarto ventricolo si possono sviluppare cisti nella sostanza cerebellare, le quali talora comunicano ancora con la cavità ventricolare per mezzo di un'apertura.

In conseguenza di un'encefalite cronica circoscritta può succedere

che gli elementi nervosi della corteccia cerebellare e del nucleo midollare circostante restino quasi completamente distrutti, e residui quasi soltanto la trama connettivale, come se fosse stata a bella posta preparata. Questi preparati (fig. 160) sono per conseguenza anche adatti a dimostrarci il modo di comportarsi del tessuto connettivo nella corteccia cerebellare. Quivi però, con un esame più attento, anche se le cellule nervose sono scomparse (i punti occupati dalle cellule di *Purckinje* scomparse sono riconoscibili dalle lacune che ne residuano), si trova sempre qualche fibra nervosa conservata nello strato di granuli e nel midollo centrale.

Se una parte della corteccia cerebellare è distrutta, si può seguire in basso nel midollo una *degenerazione secondaria* che parte dal punto ammalato (*Borgherini*): specialmente se si tratta di un focolaio di degenerazione molto piccolo nella corteccia, si può vedere il fascio atrofico isolato decorrere per un certo tratto nel nucleo midollare. Però in questo fascio degenerato si trova pure un certo numero di fibre bene conservate che provengono dal territorio corticale affetto. Ne risulta che una parte delle fibre in questione provenienti dalla corteccia cerebellare hanno colà il loro centro trofico, e un'altra piccola parte altrove. Devesi accentuare, che le cellule di *Purckinje* del cervelletto sembrano essere meno soggette ai processi di degenerazione che, a mo' d'esempio, le cellule corticali del cervello. La degenerazione grassa e pigmentaria vi è estremamente rara: *Hadlich* vide ipertrofie varicose dei prolungamenti centrali, *Roth* descrive calcificazione delle cellule di *Purckinje* e de' loro prolungamenti periferici.

Sulle alterazioni patologiche dei **peduncoli cerebellari** e del **ponte** poco resta a dire.

Nell'atrofia di un emisfero cerebellare è assai pronunciata una corrispondente degenerazione nel brachium conjunctivum e nella metà del ponte dello stesso lato. In seguito all'estirpazione di un emisfero cerebellare si hanno pure alterazioni nel brachium conjunctivum, e così si dimostrano le fibre non crociate (*Marchi*). L'atrofia dei nuclei del ponte si trova pure in seguito a certi processi di degenerazione secondaria, p. es. del fascio esterno del peduncolo cerebrale.

Nel ponte sono frequenti piccoli aneurismi nelle arterie intracerebrali, per conseguenza anche le apoplessie del ponte non sono rare. Focolai di rammollimento e tumori di varia specie (in principal modo tubercoli) furono veduti spesse volte in questa regione. Gli aneurismi dell'arteria basilaris possono comprimere il ponte.

Nella sclerosi in placche il ponte costituisce un luogo di predilezione per le placche sclerotiche.

Le alterazioni anatomo-patologiche del ponte si hanno pure nei suoi peduncoli. Le affezioni autonome, isolate degli altri peduncoli cerebellari sono assai rare.

Stilling B., Untersuchungen über den Bau des kleinen Gehirns des Menschen. Cassel 1864, II. Cassel 1867, III. Cassel 1878. *Auerbach,* Beitrag zur Kenntniss der ascer direnden Degeneration des Rückenmarkes. Virchow's Archiv. 124. *Lahousse*, Rech. su l'ontogenèse du cervelet. Gand 1888. *Loewenthal*, Parcours central du faisceau cérébellet direct. Bull. soc. Vaud. 1885. *Bechterew*, Zur Frage über die Function des Kleinhirn Neurol. Centralblatt 1890. *Obersteiner*, Beitr. z. Kenntniss vom feineren Bau der Kle nhirnrinde. Wien. Sitzungsber. 1869. *Obersteiner*, Der feinere Bau der Kleinhirnrinde b Menschen und Thieren. Biolog. Centralblatt. III. Bd. *Obersteiner*, Eine partielle Kleinhirn atrophie. Allg. Zeitschr. f. Psych. 27. Bd. *Ramón y Cajal*, Sobre. las fibras nerviosus de capa granulosa del cerebelo. Rev. trim. de Histol. 1889. *Ramón y Cajal,* Sur l'origine la direction des prolungations nerveuses de la couche moléculaire du cervelet. Intern. Mo natschr. f. Anat. und Physiol. VI. 1889. *Ramón y Cajal*, Sobre ciertos elementos bipolar de cerebelo joven. Gaceta Sanitaria Barcelona 1890. *Kölliker*, Histolog. Mittheilungen. Si zungeber. d. Würzburger phys.-med. Gesellsch. 1890. *Kölliker,* Zur feineren Anatomie d centralen Nervensystems. Zeitschr. f. wissenschaftl. Zool. 49. Bd. 1890. *Vignal*, Recherch s. l. developpemen. des éléments des couches corticales du cerveau et du cervelet. Arch. c Physiol. 1888. *Denissenko,* Zur Frage über den Bau der Kleinhirnrinde bei verschiedene Classen von Wirbelthieren. Arch. f. mikr. Anat. 14. Bd. 1877. *Koschewnikoff,* Axencylin derfortsatz der Nervenzellen im kleinen Hirn des Kalbes. Arch. f. mikr, Anat. V. Bd. 186 *Beevor* Die Kleinhirnrinde. Arch. f. An. und Physiol. 1883. *Bechterew*, Ueber die Be standtheile des Kleinhirnschenkels. Arch. f. Anat. und Phys. Anat. Abth. 1888. *Flechsi* und *Hösel*, Die Centralwindungen. ein Centralorgan der Hinterstränge. Neurol. Centra blatt 1890. *Hadlich*, Untersuchungen über die Kleinhirnrinde des Menschen. Archiv. f. m krosk. Anatomie 1870, *Edinger L.*, Ueber die Bedeutung des Kleinhirns in der Thierreih Ber. d. Senkenberg'schen Gesellschaft 1889. *Brosset J.*, Contr. à l'étude des connexion du cervelet. Thèse de Lyon 1890. *Borgherini*, Degenerazione fascicolata discendente. Ri sperim. di fren. 1886. *Borgherini*, 13. Congress. d. ital. med. Associat. 1889. *Pfleger* Beobachtungen über Heterotopie grauer Substanz im Marke des Kleinhirns. Centralblat f. d. m. Wissensch. 1880. *Oegg.* Unters. über die Anordnung und Vertheilung der Gefäss der Windungen des kleinen Gehirns. Dissertation. Erlangen 1857. *A. Meyer*, Ueber Fa serschwund in der Kleinhirnrinde. Arch. f. Psych. XXI. Bd. *Irvine*, Lancet 1877. *Ebstein* Grosses Osteom. d. l. Kleinhirnhemisph. Virchow's Arch. 1849. *Cramer*, Ueber Kleinhir natrophie, Allg. Zeitschr. f. Psych. 48. *Kirchhoff*, Ueber Atrophie und Sklerose d. Klein hirns. Allg. Zeitschr. f. Psych. 12. Bd. *Hess J.*, Zur Degeneration d. Hirnrinde. Wien med. Jahrh. 1886. *Bergmann*, Untersuchungen an einem atrophischen Cerebellum. Zeitschr f. ration. Med. III R. II. Bd. *Bellonci*, Contributo all'istologia del cervelletto. Atti d Lincei Ser III. Vol. IX. *Hadlich*, Ueber varicöse Hypertrophie. Virchow's Archiv. 4 Bd. *Roth*, Verkalkung der Purkinje'schen Zellen. Virchow's Arch. 53. Bd. *Wenzel*, Be trag zur Kenntniss der hereditären Ataxie und Kleinhirnatrophie. Arch. f. Psych. 22. B *Mingazzini*, Intorno al decorso delle fibre appartenenti al peduncul. medius cerebell, Arch p. l. sc. med. 1890. *Marchi*, Sulle degenerazioni consecutive all'estirpazione del cervellett Riv. sperim. di fren. 1886. *Herrick,* Illustrations of the Architecture of the cerebellun The Journ. of comp. Neurology I, 1891.

D. Cervello.

Anche nel cervello noi descriveremo innanzi tutto quelle mass grigie centrali che in esso si trovano; la loro intima struttura e i rap porti che le uniscono alle altre parti del cervello: quindi ci sforzeremo per quanto è possibile, di separare le singole vie che decorrono nell sostanza midollare degli emisferi cerebrali, e soltanto allora sottopor remo a un giusto apprezzamento i finissimi rapporti di struttura dell corteccia cerebrale.

1. Gangli del cervello.

1. *Thalamus opticus.*

Alle due superficie libere del thalamus opticus, l'interna e la superiore, noi possiamo distinguere uno strato superficiale (astraendo dall'ependima del ventricolo), il quale ricopre la vera massa grigia del thalamus. Questo strato alla superficie interna è formato da sostanza grigia (sostanza grigia centrale ventricolare), alla superficie superiore, invece, da fasci bianchi di fibre midollate: statum zonale.

La sostanza grigia ventricolare del thalamus è un prolungamento diretto di quella sostanza grigia che circonda l'aquaeductus Sylvii, e termina in avanti nell'infundibulum. In basso essa forma il pavimento, nel quale si adagia il chiasma nervorum opticorum (fig. 10).

La sostanza grigia ventricolare non è ovunque ben distinta dalla vera sostanza del thalamus: essa si compone di una sostanza fondamentale, la quale in realtà corrisponde a quella della sostanza grigia, e comprende tanto fibre nervose che cellule nervose, i cui rapporti non sono ancora bene conosciuti.

La **commessura mediana** (commissura mollis) è formata dalla sostanza grigia ventricolare (fig. 10, 14, 134) e contiene soltanto poche fibre nervose non riunite in fasci, delle quali alcune penetrano nel thalamus, altre invece s'inflettono per decorrere in varia direzione nella sostanza grigia ventricolare parallelamente alla parete del ventricolo: singole fibre giungerebbero pure nel tronco inferiore (interno) del thalamus (*Fritsch, Holländer*). *Villier* nega che soprattutto fibre nervose oltrepassino la linea mediana nella commessura mediana. Di cellule nervose trovansene quivi poche sparse dal talamo ottico, ma molte cellule connettive.

Nei mammiferi la commessura mediana è in vero molto più sviluppata, così che le superfici interne dei due talami in grande parte si saldano insieme, ma anche allora il numero delle fibre midollate, che nella commessura vanno da un emisfero ad un altro, è assai scarso. Per conseguenza un significato fisiologico speciale non può essere dato alla commissura mollis.

Nella parte posteriore della Taenia medullaris thalami sta il ganglium habenulae (fig. 7 e 10, 14; fig. 161 *GH*), un accumulo di piccole cellule nervose, non bene delineate nell'uomo, il quale però nella maggior parte dei mammiferi cresce a formare un importante formazione.

In questo glanglio penetrano fibre dal pedunculus conarii e dalla taenia medullaris thalami. Altre fibre di questi due fasci probabilmente attraversano soltanto il ganglio, oppure si espandono sopra di esso.

Merita speciale menzione un grosso fascio fibroso, spesso già ricono scibile macroscopicamente, in un taglio antero-posteriore, il quale part dal ganglium habenulae, si dirige verso la base fra la sostanza grigi ventricolare e il vero corpo del thalamus leggermente convesso all'e sterno (fig. 161, 1) e nei tagli trasversali sembra terminare al lat

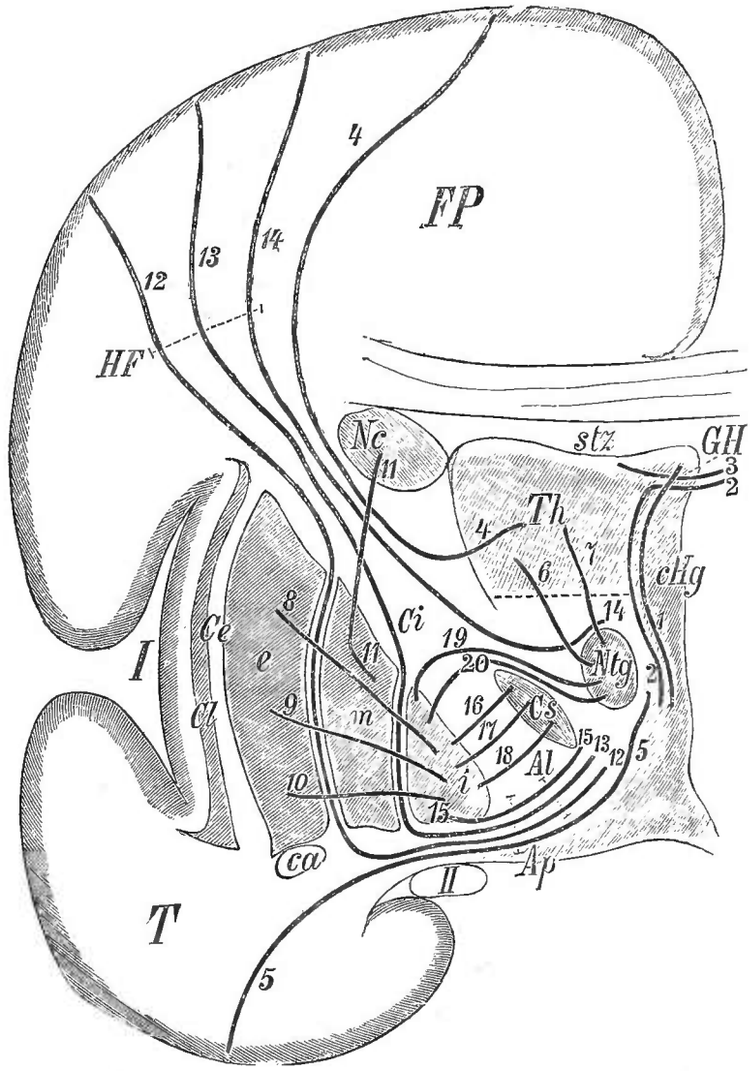

Fig. 161. — Taglio trasversale schematico attraverso il cervello, *FP*, lobo fronto parietale, *T*, lobo tempora e, *I*, insula, *II*, tractus opticus, *HF*, fibre della cuffia, *Nc*, nu cleus caudatus, *Th*, thalamus opticus, *GH* Ganglium habenulae, *cHg*, sostanza grigia cen trale ventricolare, *Ce* capsula esterna, *Ntg*, nucleus tegmenti, *Cs*, corpus subthalamicum *i. m*, *e*, i tre segmenti del nucleo lenticulare, *Ci*, capsula interna, *Cl*, claustrum, *ca*, com messura anteriore, *Ap*, ansa peduncularis, *Al*, ansa lenticularis.

interno del nucleo rosso (fasciculus retroflexus, fascio di *Meynert*). L maggior parte delle fibre di questo fascio, poco dopo il loro incrocia mento con quelle dell'altro lato (*Edinger*), vanno ad un gruppo d cellule nervose, distintamente riconoscibile in molti animali (rosicanti pipistrello) nella parte posteriore della substantia perforata posteriore detto ganglio interpedunculare.

Nell'uomo le cellule corrispondenti a questo ganglio sono più diffuse, subito al davanti del principio del ponte nella parte basale della regione della cuffia a lato della linea mediana. Una parte non insignificante di questo fascio può però essere seguita anche in basso nella regione della cuffia.

Una parte dei peduncoli conarî si unisce al fascio di *Meynert* al suo lato esterno (lo può anche oltrepassare) e si dirige con esso verso la base (fig. 161, 2). Nel fasciculus retroflexus si possono distinguere due specie di fibre midollate, le quali con la colorazione al carmino si lasciano distintamente discernere: le une si rendono evidenti per la loro tinta bianca appariscente, mentre le altre provenienti probabilmente dal ganglium habenulae (*Honegger*) assumono una speciale tinta rossastra.

I peduncoli conarî hanno nell' uomo uno scarso rapporto con la glandula pinealis, la quale quivi è un organo rudimentale. Essi rappresentano in parte una porzione crociata del fascio di *Meynert:* non si può dire con certezza dove essi prendano la loro origine: però si deve ammettere che essi ricevano molte delle loro fibre dallo stratum zonale del thalamus opposto e dal ganglium habenulae (fig. 161, 3).

Oltre a ciò *Darkschewitsch* ha dimostrato nel peduncolo conario l'esistenza di fibre, le quali rappresentano un rapporto crociato fra il tractus opticus e il nucleo dell'oculomotorius.

Lo **stratum zonale** forma un rivestimento bianco, di uno spessore che non raggiunge il millimetro, alla superficie superiore del thalamus: esso si compone di fibre midollate, le quali, in gran parte, decorrono longitudinalmente nel talamo. Alla formazione di questo strato prendono parte:

1.° Fibre provenienti dalla radice esterna del tractus opticus, le quali scorrono superficialmente nel corpus geniculatum e si espandono quindi nel thalamus.

2.° Fibre le quali provengono dal lobo occipitale (forse anche dal lobo temporale) e formando uno strato midollare longitudinale vanno in avanti e raggiungono la superficie del Pulvinar.

3.° Fibre provenienti dal tratto inferiore del talamo che menzioneremo più tardi.

4.° Le fibre già descritte che vanno alla taenia thalami, e rispettivamente al pedunculus coronarii.

Il limite esterno della massa grigia del thalamus non è ovunque ben netto: quivi cioè si espandono nel talamo molti fasci fibrosi, così che le sostanze bianca e grigia appaiono commiste (stratum reticulatum, strato reticolato, reticolo midollare). Però il margine esterno dello strato reticolato si rende evidente, specialmente negli animali, per la sua ricchezza in fibre midollari (lamina midullaris externa).

Le fibre che si espandono nel thalamus provenienti dalla corteccia

cerebrale prendono parte alla formazione della **corona raggiata del thalamus**, le cui parti principali sono le seguenti:

1.° Fibre provenienti dal cervello frontale, le quali vanno direttamente e in senso longitudinale verso il talamo, attraverso la parte anteriore della capsula interna, fra il nucleo lenticolare e il nucleo caudato; peduncolo anteriore del thalamus (fig. 161,4). Un fascio assai piccolo specialmente nell'uomo, nasce dalla corteccia del lobo olfattivo esso si separa dai fasci destinati alla commessura anteriore per conservare indietro la direzione longitudinale e penetra nella parte basale anteriore del talamo.

La parte opercolare del cervello frontale, secondo i dati anatomo patologici dovrebbe stare in stretto rapporto con il nucleo esterno del talamo (*Monakow*).

2.° Fibre provenienti dal lobo temporale, le quali attraversando la capsula interna in piccoli fasci, penetrano nella superficie interna del thalamus.

3.° Grossi fasci provenienti dal lobo occipitale (e in parte dal lobo temporale), che si dirigono in avanti verso il thalamus nello strato midollare longitudinale (striature visive di *Gratiolet*, peduncolo posteriore del thalamus); una piccola parte di esso va (come già si disse) nello stratum zonale.

4.° Il peduncolo inferiore del thalamus proveniente dal lobo temporale e che tosto descriveremo.

I tre nuclei del thalamus, dei quali l'anteriore (superiore) è il minore, mentre l'esterno sorpassa in grossezza i due altri, furono già descritti; così pure il modo di comportarsi della columna fornicis sotto la sostanza grigia centrale ventricolare, nella parte anteriore del thalamus, e quello del nastro di *Vicq d'Azyr*. Per il fatto che quest'ultimo nell'ascendere piega un poco all'esterno, esso si allontana dalla columna fornicis e fra essi può penetrare un fascio fibroso quivi non bene distinto e che piega nella direzione longitudinale, peduncolo inferiore del thalamus (fig. 161,5 e fig. 134, 136).

Il peduncolo inferiore del thalamus porta fibre alla base del talamo provenienti dal lobo temporale e forse anche dal globus pallidus sotto il nucleo lenticolare: una parte di queste fibre raggiunge la superficie del talamo ottico e contribuisce a formarne lo stratum zonale (da *Vernicke* descritto quale peduncolo interno del thalamus), un'altra parte, come già si disse, va in avanti decorrendo nel thalamus in direzione longitudinale all'esterno del fornice, e sta in ogni caso in intimo rapporto con il nucleo anteriore del talamo. La designazione di « peduncolo inferiore del talamo » ma specialmente « interno » è usata promiscuamente e con confusione nei differenti autori.

Se si toglie il tractus opticus alla base del cervello, allora si vede che il peduncolo cerebrale scompare nella massa degli emisferi.

Quelle parti situate alla base del cervello, le quali circondano il peduncolo cerebrale al suo punto di entrata nella massa cerebrale sono descritte quale ansa del peduncolo cerebrale (fig. 161 *Ap*, ansa peduncularis, substantia innominata); una parte assai importante di questa ansa peduncularis è formata dal peduncolo inferiore del thalamus testè descritto.

Noi vedremo più tardi che tutti i fasci che costituiscono l' ansa peduncularis concordano in alcuni punti del loro decorso; a tutti è comune il dirigersi dalla regione situata al disotto del nucleo lenticolare, verso la linea mediana; quivi, come mostrano i tagli trasversali (fig. 134, 161), circondano in arco la parte centrale della capsula interna (quale diretto prolungamento del peduncolo cerebrale ora coperto) e piegano sotto il talamo in differenti direzioni.

Che fibre provenienti dalla radice esterna del nervus opticus si espandano nel pulvinar sotto il corpus geniculatum externum fu già detto. Esistono certamente rapporti del thalamus con l'eminenza quadrigemina anteriore e con il corpus geniculatum externum : sono proprobabili questi con il nucleo lenticolare e il nucleo caudato, ugualmente una parte della commessura posteriore sta in rapporto con il talamo ottico. Finalmente esistono molti rapporti, non ancora bene definiti, fra il thalamus, la regione della cuffia e il midollo spinale. Sembra che siano specialmente le fibre delle laminae medullares quelle che permettono questi rapporti: fra questi, i più importanti, e finora meno conosciuti, sono quelli con il nucleo rosso (fig. 161. 6,7) e il lemnisco. Da alcuni (*Meynert*, *Wernicke*) la commessura posteriore viene considerata quale origine incrociata della cuffia dal thalamus.

Il thalamus dunque sta in rapporto con quasi tutte le parti della corteccia cerebrale (cervello frontale, cervello parietale e occipitale, per mezzo della capsula interna, con il cervello temporale mediante l'ansa peduncularis), con il midollo spinale e la regione della cuffia della medulla oblungata (lemnisco interno e commessura posteriore), e finalmente con il cervelletto (nucleorosso e brachium conjunctivum). Oltracciò esistono certamente molti altri rapporti.

Quanto alla **fina struttura** della sostanza grigia del thalamus possiamo dire che specialmente il nucleo esterno è assai ricco in fibre midollate, donde la sua tinta chiara. Le cellule nervose del talamo ottico sono generalmente abbastanza grosse, molto pigmentate: piccole cellule fusiformi si trovano specialmente nel nucleo esterno.

Il **significato fisiologico** del talamo non si può rintracciare, basandosi sui suoi rapporti anatomici: probabilmente si tratta di funzioni varie e complicate, le quali però debbono essere considerate riflesse nel senso lato della parola. Così sembra giustificato l'ammettere che il talamo fra le altre cose debbasi considerare quale centro riflesso per i movimenti espressivi affettivi, che in parte si producono a mezzo del

nervo facciale, in parte a mezzo degli altri nervi motori spinali e c rebrali. La eccitazione per questi « riflessi psichici » sarebbe porta al talamo attraverso la sua corona raggiata.

2. *Nucleo lenticolare e nucleo caudato.*

Noi abbiamo già detto che il nucleo caudato e il segmento esterı del nucleo lenticolare che si rilegano l'un l'altro in vario modo, dei bono essere considerati quali parti modificate della corteccia cerebral

Sul pavimento della vescichetta cerebrale anteriore si forma ı inspessimento che costituisce i primi rudimenti delle masse grigie dett e ancora nel cervello sviluppato riunisce il Putamen con il rivest mento grigio della substantia perforata, la quale devesi considera come l'analogo della corteccia cerebrale.

Wernicke, astraendo dai rapporti primitivi con la corteccia, ha m nutamente dimostrato che se partono dalla corteccia cerebrale i fas della corona raggiata, vanno ad esse fibre omologhe dal nucleus cau datus e dal Putamen, le quali penetrano in gran parte nel primo e n secondo segmento del nucleo lenticolare (il globus pallidus) e li utili zano come stazione di passaggio (fig. 161, 8, 9, 10, 11).

Le fibre che escono dal Putamen si riuniscono cioè verso il su margine interno in grossi fasci distinti, i quali, attraversando la lamir medullaris nuclei lentiformis lateralis, raggiungono il globus pallidu dal nucleo caudato giungono i corrispondenti fasci (dopochè essi hann attraversato la parte anteriore della capsula interna) sia alla lamell midollare esterna, sia pure al segmento mediano (secondo) del nucle lenticolare, e quivi unendosi alle fibre provenienti dal Putamen, pie gano verso l'interno (11); per conseguenza il globus pallidus appar più o meno striato trasversalmente.

Le due laminae medullares (talora il segmento interno del nucle lenticolare è diviso in due parti da una terza lamella midollare), pe quanto è permesso pronunziarsi su ciò, risultano in generale di fibr le quali in ogni caso provengono dal nucleus caudatus e dal putamei però, invece (come 11) di prender parte alla striatura raggiata del gl bus pallidus, vanno quivi verso la base. Alla formazione delle lamina medullares prendono pure parte (secondo *Edinger*) fasci che proven gono dalla corteccia del lobo parietale superiore, e già nei primi sta dello sviluppo assumono la loro guaina mielinica come le altre fibr dell'encefalo (12, 13). *Edinger* descrive questi fasci quale striatura dell cuffia, però ne annovera quivi anche altre (14), le quali non entran nel nucleo lenticolare, ma sotto il thalamus e dorsalmente al nucle rosso piegano in basso e penetrano nel lemnisco.

Da ultimo nella lamella midollare interna del nucleo lenticolar stanno ancora fibre, le quali provengono dalla sostanza grigia del seg

mento mediano e piegano nello stesso; queste per semplicità vennero tralasciate nella fig. 155.

Tutte le fibre che vanno verso la base nelle lamelle midollari, alla base del nucleo lenticolare piegano indentro e passano sotto il globus pallidus, rinforzate da fibre che provengono da esso. Esse formano così l'ansa del nucleo lenticolare (*Al*, ansa lentiformis, meglio ansa nuclei lenticularis), la quale costituisce una parte dell'ansa peduncularis già descritta.

Indentro e in alto del nucleo lenticolare sta la capsula interna, che lo divide dal nucleus caudatus e dal thalamus, rispettivamente dalla regio subthalamica che gli sta sotto (strato intermedio, stratum intermedium).

L'ansa del nucleo lenticolare, dopochè essa ha attraversato la parte più interna e basale della capsula interna, giunge nella regione subthalamica; quivi raggiunge una regione situata alla base in vicinanza della linea mediana, sotto il nucleo rosso e non si può più oltre seguire con certezza.

Poichè nelle vicinanze i fasci longitudinali posteriori cominciano a crescere rapidamente, così *Wernicke* crede che questi si uniscano con l'ansa del nucleo lenticolare per mezzo delle fibre che ascendono nel rafe. Però, siccome le fibre del fascio longitudinale posteriore si distinguono da quelle dell'ansa del nucleo lenticolare per mezzo del loro calibro maggiore, così, secondo la sua opinione, un tale rapporto può essere ammesso soltanto, supponendo la presenza di cellule intercalate.

Secondo l'opinione di *Bechterew* e *Flechsig*, questo rapporto fra l'ansa del nucleo lenticolare e il fascio longitudinale posteriore non avrebbe luogo. Secondo questi autori, la prima si prolungherebbe in basso, almeno in parte, attraverso la via della cuffia, fino all'oliva inferiore: noi avremmo così una riunione del nucleo lenticolare con l'oliva inferiore dello stesso lato e più oltre con l'emisfero cerebellare del lato opposto.

Finalmente, anche per il fatto che i fasci longitudinali posteriori si rivestono di mielina assai prima che l'ansa del nucleo lenticolare, deve essere escluso un diretto rapporto fra di essi.

Edinger fa penetrare una gran parte dell'ansa del nucleo lenticolare nel corpus subthalamicum.

Nella regio subthalamica giungono pure alte fibre dal nucleo lenticolare, le quali, naturalmente, debbono attraversare tutta la capsula interna. Infatti noi abbiamo trovato in questa regione, sopra la capsula interna, il corpus subthalamicum (*Cs*, nucleo di *Luys*), e nella regione del cervello medio, già sopra il piede del peduncolo cerebrale, la substantia nigra Soemmeringi. In ambedue le masse ganglionari penetrano fibre dal segmento interno del nucleo lenticolare (fig. 161, 16, 17, 18).

Sono queste esili fibre che nei tagli trasversali si vedono partire dal superficie superiore interna di questa parte del nucleo lenticolare attraversare la capsula interna. Di queste fibre le superiori (19, 2 non penetrano nel corpus subthalamicum stesso, ma formano, dopo aver attraversato la capsula interna, un fascio compatto, il quale ra presenta la capsula superiore del corpus subthalamicum e secon *Wernicke* penetrerebbero nel nucleo rosso (fascio della cuffia dal n cleo lenticolare).

La capsula inferiore del corpus subthalamicum, secondo *Kahle* è costituita da fibre le quali nascono dal nucleo lenticolare, e quin si uniscono in parte all'ansa del nucleo lenticolare.

Questa e il peduncolo inferiore del talamo ottico formano l'an del peducolo cerebrale: però fra queste due parti si insinuerebbe pu un sistema di fibre (lamina midollare inferiore della cuffia), che, s condo *Meynert*, si porterebbe al fascio longitudinale posteriore.

La capsula esterna non invia alcun fascio fibroso nel nucleo le ticolare, oppure essi sono insignificanti: per conseguenza, nei prepar induriti, è facile separare la capsula esterna dalla superficie ester del nucleo lenticolare: lo stesso fatto avviene spesso in conseguenza emorragie che si originano in questa regione

Tutti i fasci, che noi vedemmo uscire dal nucleo lenticolare e vo gere in basso, raggiunsero la regione della cuffia. Che il nucleo le ticolare sia pure unito con il piede del peduncolo cerebrale, è mol probabile, sebbene non sia ancora dimostrato con sicurezza. Forse p ciò si può prendere in considerazione fibre che penetrano nella capsu interna dalle laminae medullares e si mescolano quivi con le fibre d piede.

I rapporti del nucleus caudatus, con eccezione di quelle fibre s descritte che attraversano il nucleo lenticolare, sono ancora poco d mostrate: però può essere ammesso con qualche diritto che fasci pr venienti dal nucleo caudato giungano direttamente, attraverso la capsu interna, nella parte interna del piede del peduncolo cerebrale e sul stesso cammino nella regione del ponte. *Edinger* ha dimostrato pe tutte le classi dei mammiferi la esistenza di questi gruppi di fibre, quali, prendendo la loro origine nel nucleus caudatus, vanno indiet attraverso la capsula interna, e le considera tutte quale fascio basa del cervello anteriore: in parte esso irraggia nel talamo ottico, in par (le sue fibre sottili) si lascia seguire nella medulla oblungata. Un ra porto fra il corpus striatum e la substantia nigra Soemmeringi fu d mostrato da *Bechterew*.

Da *Meynert* vengono descritti estesi rapporti del nucleo lentic lare e del corpus striatum con la corteccia cerebrale.

Per il nucleo lenticolare egli ammette che specialmente ques fasci che nascono dalla corteccia frontale e parietale giungano

quelle masse grigie per la via della capsula interna. Però più tardi questi rapporti con la corteccia cerebrale, almeno per il segmento esterno del nucleo lenticolare (come pure per il nucleo caudato), furono precisamente respinti da *Wernicke* e da altri autori. Tutto al più si tratterebbe di fasci che attraversano il nucleo lenticolare senza terminare in esso.

Soltanto negli animali si può dimostrare distintamente che non tutti i fasci in questione attraversano soltanto il nucleo lenticolare (*Kowalewski*); *Bianchi* e *Algeri*, dopo distruzioni estese nella regione corticale motoria del cane, poterono trovare anche degenerazione nei fasci che irraggiano nel nucleus caudatus e nel nucleo lenticolare. Da ultimo già a priori dobbiamo attenderci che le grandi masse grigie del Putamen e del corpus caudatum, a somiglianza di tutte le parti corticali siano collegate con altri punti della corteccia cerebrale per mezzo di fibre di associazione.

Per ciò che si riferisce alla **fina struttura** delle masse ganglionari suddescritte, alle quali noi vogliamo aggiungere il corpus subthalamicum e la substantia nigra Soemmeringi, sono a desiderarsi maggiori ricerche:

1.° **Nucleus caudatus.** Nella parte del suo capo che sovrasta la capsula interna, i fasci fibrosi che vi penetrano si lasciano seguire per un certo tratto (con direzione in alto ed in avanti) verso la superficie del ganglio. Le cellule nervose sono per la maggior parte piccole: esse hanno forma rotonda o affusata. *Marchi* sostiene che esse appartengono al tipo delle cellule nervose sensitive.

2.° **Nucleus lentiformis.** Il segmento esterno assomiglia al nucleo caudato non solamente nella sua colorazione, ma concorda pure con esso nella struttura. I fasci di fibre nervose che si riuniscono verso la lamina medullaris esterna furono già menzionati. La colorazione chiara del globus pallidus proviene da un'altra costituzione della sostanza fondamentale, senza che questa differenza si lasci bene definire istologicamente. Nei due segmenti interni del nucleo lenticolare stanno specialmente cellule nervose di media grossezza, pigmentate in giallo: inoltre questa regione è particolarmente ricca in fibre nervose midollate, le quali due circostanze contribuiscono a produrre la suddetta differenziazione di colore.

3.° **Corpus subthalamicum.** Menzionato la prima volta da *Luys*, questo ganglio fu descritto esattamente da *Forel*. Il suo maggior spessore ammonta a 3-4 mm., la sua larghezza 10-13 mm., e la lunghezza a 7-8 mm. La sua forma generale corrisponde ad una lenticchia giacente sul piede del peduncolo cerebrale (fig. 133).

Questo corpo si caratterizza istologicamente per un compatto reticolo di fibre nervose midollate, nel quale mancano quasi completamente grosse fibre nervose: vi stanno sparse cellule nervose pigmen-

tate in bruno chiaro, di media grossezza, multipolari. Esistono solta pochi territorî del sistema nervoso centrale che si distinguono per ı rete capillare così compatta, come il corpus subthalamicum: quest' tima proprietà esso la possiede pure nella maggior parte degli anim p. es. nel cane.

4.° **Substantia nigra Soemmeringi.** Essa si distingue specialmente] la presenza di cellule generalmente fusiformi, di media grossezza, quali nell' uomo in gran parte contengono un ammasso di pigme bruno scuro. Questo in generale riempie un terzo o la metà del co cellulare e appare soltanto nel corso dello sviluppo extrauterino. cellule del locus coeruleus si differenziano da quelle per la loro for. rotonda, vescicolare e per il diametro maggiore. Negli animali, per nel cane, manca generalmente il pigmento nelle cellule della substan Soemmeringi.

In molte cellule pigmentate della substantia nigra si può din strare una forma piramidale; i prolungamenti partentisi dagli ang di queste piramidi andrebbero verso l'alto, i prolungamenti basali (cilindri dell'asse in basso verso il piede del peduncolo cerebrale e unirebbero alle fibre di esso; per cui *Mingazzini* crede debba qu ricercarsi l'analogo della corteccia cerebrale.

Il significato funzionale di questa parte del cervello è ancora as poco chiaro. Un certo rapporto, ma non ancora bene precisato (nucleo striato e del nucleo lenticolare con gli apparati motorî, esis certamente. È pure degna di rimarco una elevazione della temper tura dileguantesi lentamente che insorge dopo una ferita di un cor striato.

Viller, Recherches anatom. sur la commissure grise. Nancy 1887. *Tenchini*, Su trabecola cinerea dell'encefalo umano. Atti univ. di medic. 1882-1883. *Fritsch* und *H länder* in *Meynert's* Psychiatrie, pag. 88. *Darckschewitsch*, Ueber d. Pupillarfasern (Tractus opt. Neurol. Centralblatt. 1887. *Monakow*, Correspondenzblatt f. Schweizer Aer 1890. *Forel A.*, Beiträge zur Kenntniss des Thalamus opticus. Sitzungsber. d. Wiener Ak demie, 66. Bd. *Forel A.*, Untersuchungen über die Haubenregion. Arch. f. Psych. VII. I *Schnopfhagen Fr.*, Beiträge zur Anatomie des Sehhügels. Sitzungsber. d. Wiener. Ak demie, 76. Bd. *Edinger*, On the importance of the corpus striatum. Journ. of nerv. mental dis. XIV. 1887. *Bianchi* und *Abundo*, Die ins Gehirn und Rückenmark herabst genden experimentalen Degenerationen. Neurol. Centralblatt 1886. *Kowalewski*, Das V hältniss des Linsenkernes zur Hirnrinde. Sitzungsber. d. Wiener Akademie, 86. Bl. 13 *Marchi*, Sulla fina anatomia dei corpi striati e dei talami ottici. Riv. sperim. di Fre 1886. *Werdnig*, Concrement in der rechten Substantia nigra Soemmeringii. Wiener. M Jahrb. 1889. *Mingazzini*, Sur la f. structure de la Subst. nigra Söm. Arch. ital. di b log. 12. Bd.

2. Masse centrali midollari del cervello.

La massa midollare così sviluppata nell'uomo, giacente nell'inter del cervello, la cui maggiore estensione può esserci rappresentata (un taglio praticato all'altezza del corpo calloso attraverso il centru semiovale Vieussenii, è composta di tre sistemi di fibre, cioè:

1.° Da quelle fibre che vanno dalla corteccia cerebrale alle masse ganglionari del cervello intermedio, oppure più in basso al cervello medio posteriore, midollo allungato e midollo spinale; corona raggiata (corona Reillii).

2.° Da fibre che uniscono fra loro identici territorî dei due emisferi; fibre commessurali.

3.° Da fibre lunghe o corte, le quali mettono in rapporto funzionale le differenti parti della corteccia cerebrale di un emisfero e che noi comprenderemo sotto la designazione di « fibre di associazione ».

All'epoca della nascita nei cervelli umani stanno così poche fibre midollate che esso si presenta completamente gelatinoso grigio.

Fra la seconda e la terza settimana comincia quivi a rivestirsi di mielina la via piramidale: nei tagli longitudinali si può facilmente riconoscere che essa va dalla capsula interna alle due circonvoluzioni centrali e si divide colà biforcandosi: ansa rolandica (*Parrot*). Dopo il primo mese comincia a biancheggiare il lobo occipitale: dopo il quinto il lobo frontale e soltanto dopo il nono mese è completa la formazione della mielina nel cervello (*Parrot*).

1. *Corona raggiata.*

L'insieme delle fibre della corona raggiata nello stretto senso della parola converge a mo' di ventaglio dalla superficie cerebrale verso la capsula interna — nei preparati di fibre si ottiene una corona raggiata uscente dal cervello intermedio. La regione che sta subito sopra alla capsula interna, dove convergono dalle diverse regioni i fasci della corona raggiata (il peduncolo di questo ventaglio) è descritta quale piede della corona raggiata.

In rapporto alle singole parti della corteccia cerebrale, noi possiamo distinguere le seguenti parti importanti della corona raggiata.

a) Dalle parti anteriori del cervello frontale la via frontale del ponte e il peduncolo anteriore del thalamus.

b) Dalle circonvoluzioni centrali e dalle regioni vicine la via piramidale, come pure le fibre della cuffia di *Edinger* e il fascio al talamo.

c) Dalla parte posteriore del lobo parietale e dal lobo occipitale fibre dirette al thalamus (specialmente nel peduncolo posteriore); come pure al corpo genicolato esterno, all'eminenza quadrigemella anteriore e alla parte posteriore del peduncolo posteriore della capsula interna (vie sensoriali nel fascio midollare longitudinale).

d) Dal lobo temporale fasci diretti al thalamus in parte nel peduncolo inferiore, in parte associandosi al fascio midollare longitudinale; questi ultimi per la maggior parte non sono destinati al talamo ottico, ma giungono nel peduncolo cerebrale attraverso la parte po-

steriore della capsula interna. Sembra pure che vadano fibre dal l temporale al corpo genicolato interno.

Oltre a queste parti importanti della corona raggiata, ne esist pure altre le quali finora non poterono essere ancora bene dimostr

Finalmente debbonsi considerare come corrispondenti alla cor raggiata: i fasci che penetrano nel globus pallidus dal nucleus c datus e dal putamen; una parte delle fibre alla base del tractus olf torius e così pure il fornice.

A ciò che già dicemmo sui rapporti anatomici del **fornice** dev quindi aggiungere alcune altre cose:

Innanzi tutto devesi ritenere che il fornice riceve tutte le fibre, o almeno la maggior parte di esse, dalla corteccia del corno Ammone; però si può ritenere come sicuro che nelle colonne del f nice stanno pure fibre che nascono dal corno di Ammone del l opposto.

In ogni caso il fornice contiene molte fibre le quali terminano nanzi tutto nel corpus mammillare, oppure raggiungono il talamo traverso il nastro di *Vicq d'Azyr*, per cui sono analoghe alle fi della corona raggiata. Una piccola parte delle fibre del fornice, quale irraggia nel sectum pellucidum, sarebbe però da compararsi fasci di associazione in quanto termina nel septum stesso, poichè q st'ultimo è da ascriversi alla corteccia cerebrale.

Secondo *Zukerkandl* però queste fibre appartengono al fascio fattorio del corno di Ammone, e vanno nell'apparato olfattorio centr al davanti della commessura anteriore. *A. Hill* crede che il forn stia soprattutto in intimo rapporto con il territorio del l'olfactorius. A fasci delle colonne del fornice discendono ugualmente al davanti d commessura anteriore, però circondando quella piegano ben tosto dietro e si riuniscono di nuovo con il fascio principale.

Quivi sarebbe pure da ricordare la stria alba tuberis.

Ciascun **corpus mammillare**, secondo *Gudden*, si scinde in due g gli distinti, uno interno con piccole cellule nervose e uno esterno grosse cellule nervose; fra i due gangli si insinua una gran parte d colonne del fornix, quivi dette radici della vôlta (radix columnae f nicis) per penetrare in parte nell'interno dei gangli, in parte per f mare la loro capsula e specialmente il nucleo esterno (*Monakow*).

Però solo una parte relativamente piccola delle fibre del forn termina nel corpus mammillare; esse del resto decorrono in vie a diverse, forse in parte nel nastro di *Vicq d'Azyr*, in parte in quei f che si incrociano dorsalmente e indietro del corpus mammillare (ra inferiore incrociata delle colonne del fornice). Altri rapporti poco i portanti del fodo il i dstono certamente (*Gudden Honegger*).

Dal ganglio interno, che forma la massa principale del cor mammillare, nasce il nastro di *Vicq d'Azyr* (peduncolo ascendente d

vôlta di *Meynert*): questo dapprima direttamente in alto e quindi rivolto più verso l'avanti va al tuberculum anterius del talamo ottico.

Quantunque una semplice inflessione della radix columnae fornicis, nel corpus mammillare verso il nastro di *Vicq d'Azyr* diventi dubbia, tuttavia fra questi due fasci esiste un rapporto innegabile. Finalmente dal ganglio interno nasce un piccolo fascio che va indietro alla cuffia, il quale però non può essere seguito lontano, specialmente nell'uomo, perchè le sue fibre assai presto si sparpagliano.

Il ganglio esterno in ogni caso manda un fascio di fibre nervose indietro alla cuffia (pedunculus corporis mammillaris, fascio della cuffia del corpus mammillare di *Meynert*), il quale nei conigli giace superficialmente lungo il margine interno del piede del peduncolo cerebrale; nell'uomo più nel profondo ed è perforato dalle fibre radicolari dell'oculomotorius (fig. 131, *Pcm*). La sua terminazione nella regione del ponte non è ancora stabilita con certezza.

Qualche volta già superficialmente si vede un fascio largo circa 1 mm. che va dal margine esterno di un corpus mammillare in avanti e all'esterno nel tuber cinereum, e scompare sotto il chiasma (*Lenhossek*), a 4-5 mm. dal margine esterno del piede del peduncolo cerebrale, stria alba tuberis, piega in alto sotto il tractus opticus verso il fornice, per cui dovrebbesi considerare soltanto quale fascio separato di esso.

Lenhossek descrive ancora un altro fascio fibroso, il quale nasce in ogni caso dal rivestimento midollare del corpus mammillare e più nel profondo del tuber cinereum va in avanti per espandersi nella substantia perforata.

2. *Fibre commessurali del cervello.*

L'unione fra punti identici della corteccia dei due emisferi cerebrali è fatta dal corpo calloso e dalla commessura anteriore, ed invero ciò sembra effettuarsi in modo che i differenti punti di tutta la corteccia cerebrale siano riuniti a quelli omologhi del lato opposto: per contro non è ancora stabilito se anche il sistema commessurale per le differenti regioni della corteccia cerebrale sia ovunque così sviluppato.

a) **Corpo calloso.** Dalla parte del corpo calloso visibile nella fessura del mantello per lo scartamento dei due emisferi (porzione libera del corpo calloso) irradiano le fibre midollate (raggi del corpo calloso) nei due emisferi, dapprima orizzontalmente, quindi piegano in parte in alto o in basso per giungere alle parti superiori o inferiori del cervello. Però, siccome l'estensione in lunghezza degli emisferi sorpassa quella del corpo calloso (fig. 26), così è necessario che tanto nella sua parte anteriore, quanto nella posteriore una gran parte delle fibre non rimanga nello stesso piano trasversale, ma pieghi pure in

avanti e indietro per raggiungere l'estremità dei lobi frontale e oc pitale. Dunque dalla regione del ginocchio del corpo calloso le fil raggiungono il cervello anteriore, descrivendo un arco aperto indent per conseguenza le fibre dei due emisferi, prese insieme, presentanc forma di una tanaglia (forceps anterior). Le irradiazioni del rostr corporis callosi nelle due circonvoluzioni vicine possono essere descri con *Henle* quale commessura basale bianca (commissura baseos all

Poichè lo splenium non rappresenta che la estremità posteri arrotondita del corpo calloso, così partono da questo le irradiazioni corpo calloso per la parte posteriore degli emisferi cerebrali; e decorrono come un grosso cordone bianco con la concavità rivolta dentro, come le fibre che partono dall'estremità anteriore (forceps p sterior). La capsula esterna riceve un rinforzo assai considerevole da fibre del corpo calloso, che nel loro cammino debbono incrociare fa destinati alla capsula interna (fig. 15). I grossi fasci fibrosi, che pa tono dalla parte posteriore del corpo calloso, piegano in gran parte basso e formano così apparentemente la parete esterna del ventric laterale, nella sua parte posteriore e inferiore (Tapetum).

Però in molti casi di mancanza del corpo calloso, si è trovat tapetum bene sviluppato (*Onufrowicz, Kaufmann*), per cui si conchi che esso non riceve le sue fibre dal corpo calloso, ma dal fascicu longitudinalis superior. Sono però descritti altri casi di mancan del corpo calloso, nei quali il tapetum mancava, mentre il fascicu longitudinalis superior era conservato (*Mingazzini*). Le fibre che r scono dalla parte arrotolata dello splenium raggiungono il lato occi tale attraverso la parete interna del corno posteriore.

Devesi ammettere che il corpo calloso provvede a tutta la supe ficie cerebrale con eccezione della parte inferiore e anteriore del la temporale, così pure dell'apparato olfattorio (tractus olfactorius); *Beev* crede che anche il cuneu non riceva fibre dal corpo calloso. S come nessuna fibra nervosa si lascia seguire isolatamente da un pu della corteccia cerebrale, attraverso il corpo calloso, fino alla cortec degli altri punti, e il concetto, del resto assai verosimile, del co calloso che ci siamo fatti sopra è più supposto che dimostrato, cos capisce che sorgano sempre nuove voci le quali danno a questa pa del cervello un altro significato. Da molti specialmente (*Hamilton*) sostiene che il corpo calloso rappresenti un grosso punto d'incroc mento delle fibre che, venendo dalla corteccia cerebrale, discendo nella capsula interna ed esterna del lato opposto.

Il corpo calloso, come si dimostrerà parlando della corteccia Gyrus fornicatus, porta alla sua superficie superiore un sottile str di sostanza grigia, il quale lateralmente e vicino alla linea media rigonfia per l'appunto in due strisce longitudinali, le striae longitu nales laterales spesso leggermente sviluppate e le striae longitudina

mediales (nervi Lancisii). Nei tagli longitudinali, specialmente in certi piccoli mammiferi, si può trovare fasci fibrosi, i quali dalle parti del nucleo midollare del cervello situate in alto e indietro del corpo calloso (gyrus fornicatus) penetrano nel corpo calloso: quivi essi decorrono più o meno in direzione longitudinale in avanti e penetrano da ultimo alla parte inferiore del corpo calloso nel septum pellucidum, dove si perdono.

Mancanza completa o parziale e cortezza anormale del corpo calloso furono ripetutamente osservate nell'uomo.

b) La **commessura anteriore**, un'appendice del corpus callosum per la corteccia dell'apparato olfattorio e una parte del lobo temporale furono già particolarmente descritte.

3. *Fibre di associazione fra i singoli territorî corticali di uno stesso emisfero.*

Noi dobbiamo distinguere fra fibre che collegano fra loro circonvoluzioni vicine, e fasci fibrosi più lunghi e grossi che si estendono fra parti corticali lontane. Ambedue generalmente sono descritti insieme quale sistema di associazione, poichè si parte dal concetto che essi siano destinati a riunire funzionalmente regioni corticali separate per la loro posizione, e ad associarne le funzioni. Sarebbe assai giusto di annettere al sistema di associazione le fibre commessurali della corteccia cerebrale, per cui tutti i fasci omodesmotici della corteccia cerebrale corrispondentemente al loro analogo valore funzionale, dovrebbero essere riuniti in questo gruppo.

Le fibre corte fra due circonvoluzioni giacenti l'una a lato dell'altra si vedono nei preparati delle fibre scorrere sotto la corteccia in forma d'arco nel profondo dei solchi: fibre areiformi di *Arnold* (fibrae arcuatae, fibrae propriae).

Fra i lunghi fasci di associazione, noi classifichiamo (fig. 162):

a) Il fascicolo uncinato (fasciculus uncinatus) all'entrata della fossa di Silvio, che va dalla circonvoluzione frontale inferiore alla circonvoluzione dell'uncus, e all'estremità del lobo temporale, *Fu*.

b) Il fascio longitudinale inferiore, fasciculus longitudinalis inferior, il più facile a dimostrare di tutti, decorre esternamente a lato del corno inferiore e posteriore del ventricolo laterale, quale grosso fascio fibroso fra la parte anteriore del lobo temporale e l'estremità del lobo occipitale, *Fli*.

c) Il fascio arcuato (fascio longitudinale superiore, fasciculus arcuatus, longitudinalis superior) risulta di fasci longitudinali, i quali circa all'altezza della circonvoluzione frontale inferiore e anche della media decorrono in dietro, parte verso il lobo occipitale, parte in arco verso l'estremità del lobo temporale, *Fa;* però riesce meno facilmente di iso-

lare questo fascio perchè esso è intimamente intrecciato con le fib del corpo calloso.

Fu già osservato che secondo l'opinione di molti il tapetum s rebbe formato da irradiazioni partenti da questo fascio.

d) Il cingolo, cingulum, è un fascio fibroso arcuato il quale deco nel midollo della circonvoluzione omonima e quindi descrive un gran arco, il quale va dalla substantia perforata anterior in vicinanza de superficie mediana del cervello fino verso la punta del lobo parieta

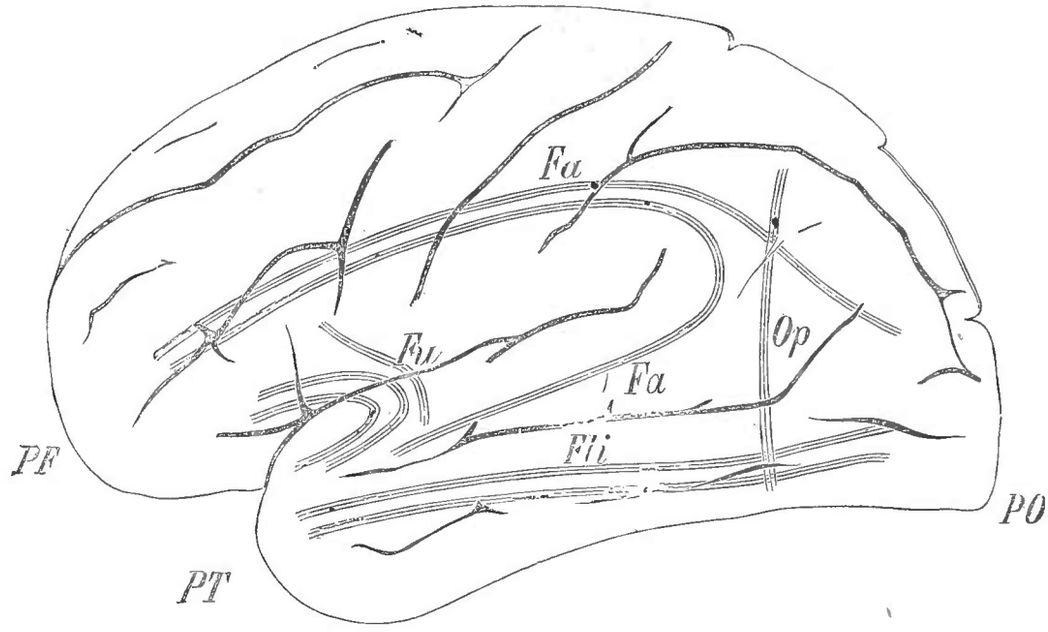

Fig. 162. — Schema delle lunghe vie di associazione nel cervello. *PF*, polo fr tale, *PT*. polo temporale, *PO*, polo occipitale, *Fa*, fasciculus arcuatus, *Fu*, fasciculus cinatus, *Fli*, fasciculus longitudinalis inferior, *Op*, fasciculus occipitalis perpendicularis

Il cingolo, per conseguenza, nella maggior parte del suo deco sta sopra il corpo calloso, in quel punto, dove il corpo di quello mincia a scindersi nelle irradiazioni del corpo calloso, e può es riconosciuto di regola (anche nei cervelli degli animali) nei tagli tı sversali attraverso gli emisferi, quale una sezione rotonda.

Sembra che le singole fibre del cingolo non decorrano affatto traverso tutta la lunghezza di questo fascio o una grande estensic dello stesso: esistono verosimilmente fibre, le quali conservano que decorso soltanto per un corto tratto. La parte del cingolo situata so il corpo calloso contiene fibre, le quali con la loro estremità anteri piegano nel centro semiovale, e con quella posteriore probabilme prendono origine nelle differenti parti corticali (*Beevor*). Con que non sarebbe però escluso, che nel cingolo decorrano principalme fibre della corona raggiata.

e) Il fascio occipitale perpendicolare di *Wernicke*, il quale dall stremità superiore del lobo parietale inferiore discende verticalme alla circonvoluzione affusata. *Op* (fig. 15 *Fov*).

All'esterno del cingolo noi troviamo nel centrum semiovale quei punti nei quali, astraendo dal fasciculus arcuatus quivi decorrente, fibre della corona raggiata e del corpo calloso s'incrociano ad angolo retto e ripetutamente s'intrecciano, così che quivi a ciascuna dissociazione delle fibre si oppongono difficoltà considerevoli.

Più oltre verso l'esterno la direzione di decorso di queste due specie di fibre ora menzionate concorda sempre più.

Le fibre della capsula esterna, corrispondentemente alla direzione delle circonvoluzioni dell'insula, hanno decorso a ventaglio convergente verso il basso; sembrano appartenere quasi esclusivamente alla corteccia dell'insula, senza avere alcun rapporto con il segmento esterno del nucleo lenticolare. Una parte di queste fibre, come si disse, va verso il corpo calloso.

Si comprende facilmente che a tutte quelle vie fibrose, le quali stabiliscono un rapporto fra le diverse parti della corteccia cerebrale, ivi comprese dunque le fibre commessurali, si addice un significato fisiologico assai importante, imperocchè (prendendo la corteccia cerebrale quale sede della coscienza) noi dobbiamo cercare in quei sistemi di fibre i mezzi principalissimi per le associazioni delle idee. Però non devesi dimenticare, che anche al reticolo fibroso compatto che si trova nella corteccia cerebrale stessa si addice pure un potere considerevole di associazione. È probabile che ciascuna parte della corteccia cerebrale sia in rapporto con l'omologa del lato opposto per mezzo di fibre commessurali; il corpus callosum e la commessura anteriore si completano sotto questo rapporto. Un'eccezione si avrebbe secondo *Beevor* per il cuneus: la mancanza delle fibre commessurali fra i centri vicini dei due lati potrebbe spiegare la emianopsia persistente dopo la distruzione di un cuneus. Anche le parti corticali omologhe dei gangli cerebrali dovrebbero essere riunite per mezzo delle fibre del corpo calloso.

Parrot, Sur le développement du cerveau chez les enfants. Arch. de phys. norm. et path. 2. S. T. VI, 1879. *Jung*, Ueber das Gewölbe im menschl. Gehirn. Basel 1845. *Honegger,* Vergleichend anatomische Untersuchungen über den Fornix. Rec. de Zool. Suisse V. Bd. *Gudden*, Beiträge zur Kenntniss des Corpus mammillare. Arch. f. Psych. XI. Bd. *Monakow*, Ueber secundäre Degeneration. Schweiz. Correspondenzblatt 1886. *Lenhossék*, Beobachtungen am Gehirn des Menschen. Anatom Anzeiger II. Bd. 1887. *Onufrowicz*, Das balkenlose Mikrocephalengehirn. Hofmann's Arch. f. Psych. XVIII. Bd. *Kaufmann*, Ueber Mangel des Balkens. Arch. f. Psych. XVIII. Bd. *Mingazzini*, Sopra un encefalo con arresto di sviluppo. Intern. Monatschr. f. An. und Phys. 1890. *Oxborn*, The origin of the corpus callosum. Morph. Jahrb. XII Bd. *Blumenau*, Zur Entwickelungsgeschichte und feineren Anatomie des Balkens Arch. f. mikr. Anatomie 37. Bd. *Marchand*, Ueber die Entwickelung des Balkens im menschl. Gehirne Arch. f. mikr. Anatomie 38. Bd. *Korángi*, Ueber die Folgen der Durchschneidung des Hirnbalkens. Pflüger's Arch. 47. Bd. *Hamilton,* Phil. Trans. Roy. Soc. 1884. *Hamilton*, On the corpus callosum in the embryo. Brain VIII. *Hamilton,* Brit. med. Journ. 1887. *Bevor*, On Prof. Hamiltons Theory. Brain VIII u. IX *Bevor,* On the course of the fibres of the cingulum. Philos. Trans. Roy. Soc. 1891.

3. *Corteccia cerebrale.*

La parete della vescichetta cerebrale anteriore (della primaria specialmente della secondaria) si sviluppa in una massa nervosa grigi la quale in gran parte è detta corteccia cerebrale. Siccome singo parti della parete della vescichetta cerebrale anteriore, nel decor dello sviluppo, sia per la loro posizione topografica (questa non appa alla superficie esterna del cervello), sia pure per i loro caratteri ist logici, si differenziano, nello stretto senso della parola, dalla cortecc cerebrale, fu necessario uno studio accurato, specialmente dello sv luppo embriologico, onde conoscerne il vero significato (cioè, che es sono omologhe della corteccia cerebrale).

Noi abbiamo già imparato a conoscere alcune di queste parti co ticali che a prima vista non si possono giudicare come appartener alla corteccia; la massa grigia del tractus olfactorius, il nucleus ca datus e il putamen.

Se noi in un punto qualunque dell'emisfero pratichiamo un tagl perpendicolare alla superficie allora la corteccia, nello stretto sen della parola, ci appare quale nastro periferico grigio. Lo spessore del corteccia cerebrale soggiace non soltanto ad oscillazioni individua ma queste si hanno pure nelle differenti regioni di uno stesso cervell esso varia da 1,5 mm. a 4 mm. ed in generale esso è maggiore al sommità delle circonvoluzioni che nel profondo dei solchi. Lo spesso della corteccia raggiunge il suo massimo alla parte superiore delle ci convoluzioni centrali e nel lobulus paracentralis, il suo minimo nel regione del polo occipitale. Nella tarda età, con una progrediente atro procede di pari passo una diminuzione dello spessore corticale. Già m croscopicamente nei tagli trasversali della corteccia cerebrale fres colpisce per differente colorazione una stratificazione parallela alla s perficie. Non in tutti i punti della corteccia cerebrale, come pure n in tutti i cervelli, questa differenza di colorazione è ugualmente distint

Kölliker distingue uno strato esterno bianco, uno medio grigio uno interno rosso-giallastro. Lo strato chiaro alla superficie è as sottile, mentre gli altri due sembrano di uguale spessore.

Fra il secondo e il terzo strato, talora, anche nel mezzo del ter si rende visibile un nastro bianco non bene delimitato (talora doppi conosciuto quale nastro esterno (anche interno) di *Baillarger*.

Per conseguenza *Baillarger* ha distinto sei strati nella cortec cerebrale.

Si può vedere assai bene questo nastro se si sceglie la circonv luzione frontale superiore o la circonvoluzione centrale anteriore.

Nella regione della fissura calcarina, andando da essa un po' su due circonvoluzioni vicine, il nastro di *Baillarger* si presenta assai s

tile, ma con limiti precisi, per cui esso spicca tosto in tutti i cervelli (fig. 21): esso porta il nome di *Vicq d'Azyr*, poichè questo anatomico lo ha descritto ed isolato. Però prima di lui *Gennari* (il 2 febbraio 1776



Fig. 163.



Fig. 164.



Fig. 165.

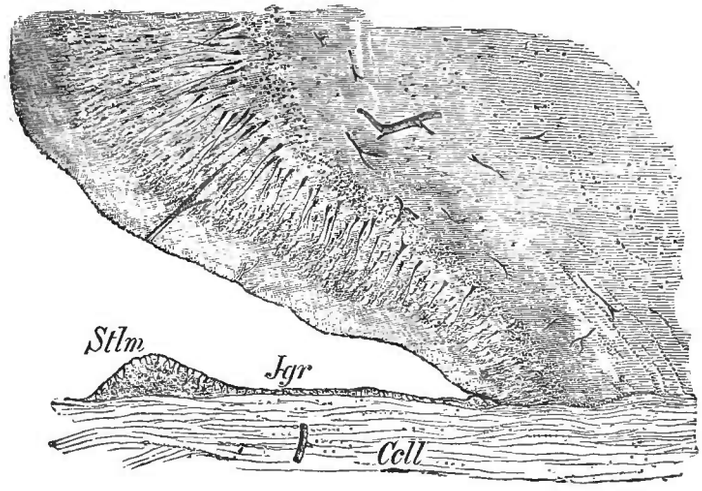

Fig. 166.

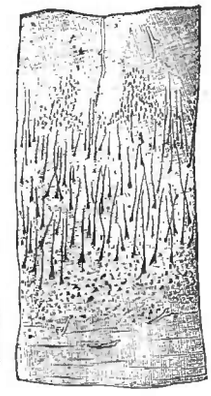

Fig. 167.

Fig. 163. — Sezione attraverso la corteccia cerebrale dell' uomo, parte posteriore della circonvoluzione frontale media. Preparato al carmino. Ingrandimento 20.
Fig. 164. — Corteccia del lobolus praecentralis.
Fig. 165. — Corteccia del cuneus alla fissuracalcarina.
Fig. 166. — Corteccia del gyrus cinguli, *Cell*, corpus callosum, *Jgr*, induseum griseum, *Stlm*, stria longitudinalis medialis.
Fig. 167. — Corteccia del subiculum cornu Ammonis sulla sommità.

per la prima volta) aveva già veduto questo nastro attraversare la corteccia quale « lineola albidior ad modum eleganter » e tosto descritto la sua posizione il più possibilmente esatta per quanto lo per-

mettevano le cognizioni topografiche di quell' epoca: ugualment nastro di *Baillarger*. Per conseguenza sarebbe giusto di chian nastro di *Gennari*, almeno il nastro di *Vicq d'Azyr* (lineola alt Gennari).

Poichè già ad occhio nudo l'apparenza della corteccia cereb non è la stessa in tutti i punti, così noi troviamo che nel cervel differenza di quanto succede nella corteccia del cervelletto) la st tura microscopica varia negli strati corticali a seconda delle regi

Una conoscenza esatta, precisa di tutte le differenze locali che vengono nella struttura fina della corteccia cerebrale porterebbe q troppo lungi; si faranno conoscere soltanto le differenze principal

Noi cominceremo con lo studio di una sezione praticata nell'es mità posteriore della **circonvoluzione frontale media**, e quindi indag remo in che si differenziano gli altri punti della corteccia. Il fatto i differenti elementi istologici che costituiscono la corteccia non s ugualmente ripartiti in essa, sebbene non sparsi irregolarmente, lasciano riconoscere una varia disposizione in strati paralleli alla perficie, spiega la stratificazione già visibile ad occhio nudo della teccia fresca e porta a distinguere in essa un certo numero di sti

Una simile ripartizione dello spessore della corteccia cerebral un certo numero di strati sovrapposti sarà sempre fino ad un c grado arbitraria; quindi si comprende facilmente che i diversi au non concordino nella descrizione di questi strati.

Ordinariamente gli strati della corteccia vengono classificati secc la forma, la grossezza, e il modo di divisione delle cellule nervose. studieremo innanzi tutto la struttura della corteccia cerebrale in preparato al carmino. Per questo devesi scegliere la direzione taglio in modo che essa corrisponda per quanto è possibile alla d zione dei fasci che emanano dalla corteccia; si ottiene ciò distacca dal midollo la sostanza corticale indurita; la superficie di distacco risponde allora alla direzione dei fasci midollari e li fa già rico scere per mezzo di una striatura raggiata caratteristica.

Si consiglia pure, per ottenere belli preparati di cellule corti di indurire il pezzo soltanto nei sali di cromo e di sezionare sott'ac con il microtomo di *Gudden* senz'alcool e celloidina.

Subito al disotto della pia mater, separato da essa per mezzo d fessura epicerebrale, noi troviamo uno strato di 0,25 mm. di spes (strato a scarse cellule, strato dei corpi corticali sparsi, strato d neuroglia, stratum molecolare, formazione ependimale), nel quale si sono riconoscere soltanto piccole cellule irregolari, sparse in una stanza fondamentale omogenea (fig. 163). Alla superficie esterna si v uno strato più sottile (dello spessore di 10-30 μ), il quale si comp esclusivamente di un compatto reticolo di elementi connettivali molte cellule raggiate, e appare già a debole ingrandimento quale m

Il secondo strato (strato delle cellule piramidali piccole, strato esterno delle cellule nervose) è di uno spessore quasi uguale allo strato molecolare dal quale esso è nettamente delimitato; appaiono cioè qui molte cellule nervose non più alte di 10 assai compatte, in gran parte di forma piramidale, con l'estremità rivolta verso la superficie.

Il terzo strato dello spessore di 1 mm. (strato delle grandi cellule piramidali, formazione del corno di Ammone, strato medio delle cellule nervose) non ha limiti precisi che lo separino dal precedente.

Le piccole cellule piramidali colà descritte più in basso si allontanano fra loro, diventano più scarse, quanto più ci avviciniamo agli strati profondi, aumentano in volume e alcune considerevolmente, così che le maggiori stanno nel profondo. In esse si possono studiare benissimo le particolarità di struttura delle cellule piramidali (fig. 151 e 16·).

La cellula piramidale si può considerare come derivata da una cellula fusiforme. Questa cellula è disposta come raggio verso la superficie e possiede due prolungamenti principali, dei quali uno, diretto verso l'esterno, si sviluppa dal corpo cellulare per un assottigliamento dello stesso e si può seguire, in generale, per lungo tratto verso la superficie. Il secondo prolungamento (*a*) principale parte della cellula con una porzione breve, imbutiforme e va più o meno direttamente nel profondo; spesso però non può essere seguito per lungo tratto. Oltre questi due prolungamenti principali partono dalla cellula molti prolungamenti secondarî (5-12) estesi su largo campo, e in verità i maggiori dal punto più profondo del corpo cellulare, il quale così guadagna in estensione. In questo modo la cellula



Fig. 168. — Cellula piramidale della corteccia cerebrale. Colorazione al sublimato. Ingrand. 200.

prende la forma di un cono o di una piramide con l'estremità riv verso l'esterno.

La denominazione dei prolungamenti descritti si adatta alla fc conica o piramidale. Il primo prolungamento principale, che è riv verso la periferia, si chiama prolungamento del vertice; l'altro ch dirige verso il profondo, prolungamento mediano basale. I prolu menti secondarî che partono dalla base, specialmente dalla peri di essa sono detti prolungamenti basali laterali, tutti gli altri, giac ai lati del corpo cellulare, prolungamenti laterali.

Il prolungamento del vertice può talora esser seguito nello st delle piccole cellule piramidali, però solo con difficoltà nello strato lecolare (Secondo *Martinotti* e *Sala* fino negli spazî connettivali). suo decorso partendo dalla cellula esso dà un numero vario di pic ramificazioni, le quali si staccano con larga base presso a poco ad golo retto, e si risolvono più lungi in un finissimo reticolo. Per qu fatto anche il prolungamento principale diventa successivamente e tamente più esile e forse in ultimo prende anche parte alla formaz di quel reticolo nervoso; però questo modo di terminazione non essere considerato come assolutamente dimostrato.

Il prolungamento basale medio (fig. 163, *a*), che talora è assai ficile a trovarsi, si prolungherebbe direttamente in una fibra midol e quindi costituirebbe il prolungamento del cilindro dell'asse; non ramificazioni laterali, oppure queste sono assai scarse senza che perda molto nel suo diametro durante il suo decorso. Per eccezi questo prolungamento del cilindro dell'asse può partire da un lato d cellula. È soltanto in via eccezionale che si può dimostrare il suo retto passaggio in una fibra midollata.

Una ripartizione dicotomica ripetuta, ad angolo acuto, come si presenta caratteristicamente per i prolungamenti basali laterali, ste tanto poco per il prolungamento basale mediano che per quello vertice: per contro esso, dopo un certo tempo, si dividerebbe gene mente a forma di T (*Flechsig*); nel lobo occipitale per l'appunto sp si dividerebbe in tre rami, i quali a loro volta si possono pure d dere, cosicchè una cellula può essere in rapporto con molte fibre dollate per mezzo di un unico prolungamento del cilindro dell' a Nelle cellule giganti del lobulus paracentralis *Flechsig* non potè c statare una tale ripartizione.

I prolungamenti secondarî si distinguono assai bene da quelli pr cipali per la loro divisione, la quale si fa in essi dicotomicamen dopo una ripetuta biforcazione finisce per risolversi in un finiss reticolo.

I preparati trattati con il metodo di *Golgi* all'argento dimostr spesso nei prolungamenti certe sporgenze acute in forma di de Queste dentellature sarebbero più frequenti nello scimpanzè che n

corteccia cerebrale dell' uomo e in verità specialmente sui prolungamenti del vertice (*J. Moller*).

Il protoplasma delle cellule piramidali è finamente granuloso, talora vi si può scorgere una striatura: si trova sempre (generalmente più vicino alla base) un ammasso di pigmento giallo-chiaro nella cellula. Il nucleo ne è rotondo, ovale, spesso riproduce in piccole proporzioni la forma piramidale della cellula. Cellule con nucleo rotondo stanno frammiste ad altre con nucleo piramidale. Se questa differenza nella forma del nucleo coincida con una diversità di funzione, oppure non sia che un effetto dell'induramento non può essere dimostrato.

Il nucleolo in generale si rende evidente per il suo aspetto rifrangente.

Il modo con cui il prolungamento del vertice nasce dalla cellula, fa si che la lunghezza della cellula non possa essere esattamente stabilita; il limite superiore della cellula è affatto arbitrario.

Le cellule nervose della corteccia cerebrale, specialmente le cellule piramidali, sono messe in rapporto con funzioni psichiche da molteplici fatti. È assai probabile che le grandi cellule piramidali prendano parte alle funzioni psicomotorie.

Quindi si capisce che certe alterazioni della loro struttura, che costituisce il substrato anatomico per un disturbo della funzione normale, abbiano attirata speciale attenzione. Però queste ricerche riescono alquanto incomplete e difettose per il fatto che le conoscenze sopra la struttura della cellula normale sono assai incomplete e finora non possono essere indicate che le alterazioni grossolane. Intorno alle grandi cellule piramidali si vede lo spazio pericellulare, il quale, di larghezza variabile, contiene spesso 1-5 corpuscoli linfoidi.

Le fibre nervose midollate salgono dagli strati corticali profondi in direzione raggiata, verso la superficie, quali fasci compatti distintatamente visibili nei preparati al carmino e a distanze regolari, e si risolvono completamente a poco e poco nel territorio del terzo strato. Tra i fasci fibrosi le cellule nervose sono disposte in colonne.

In tutto lo spessore della corteccia cerebrale si trovano non poche cellule connettivali con numerosi prolungamenti (cellule stellate): queste però si presentano evidenti specialmente nella regione delle grandi cellule piramidali.

Il quarto strato della corteccia cerebrale (strato delle piccole cellule nervose irregolari, strato dei granuli, strato misto delle cellule nervose) ha uno spessore di circa 0, 3 mm. Gli spazî intermedî liberi, che lasciano i fasci raggiati sempre più compatti, sono ricolmati da molte piccole cellule (in ogni caso disposte in colonna); queste, di un diametro che varia da 8 a 12 μ, sono rotondeggianti, angolose, irregolari, e senza dubbio di natura nervosa. Sul numero e sul decorso dei loro prolungamenti poco può dirsi con sicurezza. Devesi osservare

che cellule simili, irregolari, possonsi trovare sparse in piccolo nume in tutti gli strati corticali. Spesso noi troviamo non poche cellule ı ramidali grandi e piccole fra le piccole cellule poligonali.

Nel quinto strato, il più profondo, le fibre nervose ascendeı dalla sostanza bianca occupano la maggior parte dello spazio in qu stione, mentre esse si aggruppano in fasci. Le piccole cellule irreg lari diminuiscono rapidamente in numero, ma senza limite ben net Per questo appaiono cellule di media grossezza, le quali rappresenta tutti i passaggi dalle cellule affusate a quelle piramidali (strato de cellule fusiformi, formazione dell'avantimuro). Siccome esse nella lo direzione si conformano a quella delle fibre midollari, così in genera un prolungamento, che corrisponde al prolungamento del vertice de cellule piramidali, guarda verso la superficie. Specialmente nel profon dei solchi accade spesso che le cellule corrispondentemente ai fas arcuati d'associazione, siano disposte parellelamente alla superficie. Cc questo strato è pure assai sottile e diviso dallo strato midollare sott giacente con limiti abbastanza precisi: per contro al disotto della soı mità delle circonvoluzioni le dette cellule si possono seguire per mol tratto nella sostanza midollare, per cui un limite esatto fra cellula corteccia non è possibile.

Sul modo di comportarsi delle fibre nervose nella corteccia cer brale (il calibro e il numero delle fibre sono sottoposti a oscillazio individuali) la colorazione al carmino rivela ben poco: noi quindi do biamo ricorrere o a preparati, secondo *Exner*, con l'acido iperosmic oppure secondo *Weigert:* il metodo di *Pal* per la colorazione del guaina mielinica spesso non basta per la corteccia cerebrale.

Greppin propone di sezionare il cervello fresco, oppure dopo i durimento di quattro fino a dodici settimane in liquido di *Müller*, c un microtomo a congelazione, le sezioni quindi vengono immerse p 10-15 ore in una soluzione acquosa di safranina di un rosso borgogr e poi lavate in acqua: dopo ciò vengono distese sul portaoggetti, asci gate con carta da filtro ed esaminate sotto una goccia di lisciva potassa al 33 per cento. I preparati che vi restano al massimo u mezz'ora, lasciano però riconoscere distintamente le fibre nervose tin in violetto, oppure in rosso cupo.

Il reticolo nervoso della corteccia cerebrale può essere dimostra in tutta evidenza soltanto quando la si immerge poche ore dopo morte nel liquido d'indurimento. La colorazione riesce bene se (*Frie mann*) pezzi piccoli, freschi per quanto sia possibile, del volume di cir un centimetro cubo, vengono immersi nel liquido fissativo seguente: d parti di una soluzione al 2 % di acido osmico, di 7 parti di una sol zione all'1 % di acido cromico, di 0,2-0,5 parti di acido acetico gl ciale. I pezzi soggiornano in questa miscela uno fino a 2 giorni, quin si lavano in acqua e si mettono ad indurire in alcool forte, quindi in ce

loidina. I tagli vengono immersi in ematossilina e rimangono 2 $^1/_2$-3 ore in una stufa. La differenziazione avviene secondo i dettami di *Veigert* con il ferrocianuro di potassio ed è completa in generale in 7-15 minuti.

A colorazione ben riuscita noi otteniamo una dimostrazione bene evidente di quel compatto reticolo di fibre mieliniche esistente nella corteccia cerebrale, che primo dimostrò *Exner*. Quindi vediamo quanto segue:

Sotto la Pia mater innanzi tutto uno strato connettivale (fig. 169, a) il quale non contiene alcun elemento nervoso; sotto di esso segue, in corrispondenza circa della metà esterna dello strato a scarse cellule (1), uno strato (*b*) il quale è costituito quasi completamente da fibre nervose midollate. Queste fibre sono per la maggior parte esili, però ve ne esistono alcune abbastanza grosse, e decorrono parellelamente alla superficie e tangenzialmente alla curva del contorno esterno delle circonvoluzioni (zona marginale tangenziale, fibre zonali, strato di rivestimento).

Nella metà interna dello strato a scarse cellule (*c*) noi troviamo un reticolo nervoso compatto di finissime fibre midollate, che si incrociano in tutte le direzioni.

Un reticolo simile (*d*) si trova pure nello strato delle cellule piramidali piccole (2).

Nello strato delle cellule piramidali grandi (3), a lato del reticolo fondamentale, spicca sempre più un decorso raggiato di fibre midollate, ordinate in gruppi, e tanto più evidente, quanto più noi ci portiamo nel profondo: singole di queste fibre raggiate si possono seguire fino nell'interno della zona marginale.

Sotto il mezzo di questo strato sta un territorio, *f*, nel quale il numero delle fibre midollate che s'intrecciano è assai grande, l'intreccio è assai compatto, così che nei preparati ottenuti secondo il metodo di *Weigert* ne risulta un nastro scuro, che corrisponde al nastro esterno di *Baillarger* (plexus internus).

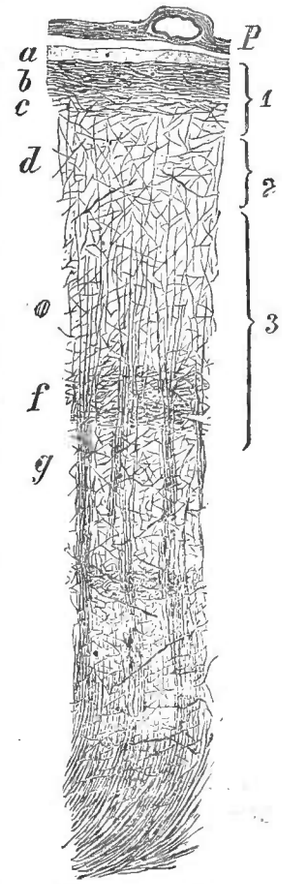

Fig. 169. — Corteccia cerebrale (lobo frontale). Colorazione di *Weigert*. Ingrandimento 50. *P*, pia mater, 1-5, i cinque strati di *Meynert*, *a*, strato connettivo superficiale, *b*, strato di fibre midollari tangenziale, *c*, parte profonda dello strato molecolare, *d*, rete fibrosa nello strato a piccole cellule, *e*, parte superiore del terzo strato, *f*, nastro esterno di *Baillarger*, *g*, rete midollare del terzo e del quarto strato, *h*, nastro interno di *Baillarger*, *i*, parte profonda del quarto e quinto strato, *k*, sostanza midollare.

Nel territorio segnato con *g*, che cade in parte nel terzo, in parte nello strato corticale, i fasci midollari raggiati non solo sono più evidenti e compatti, ma racchiudono anche maggior numero di grosse fibre che non in alto.

Nel mezzo del quarto strato il reticolo fibroso diventa compat per modo che ne risulta un secondo nastro midollare, *h*, nastro inter di *Baillarger:* esso è più sottile e meno evidente del nastro *f*.

Noi abbiamo già veduto nei preparati al carmino che nel qui strato la parte maggiore è riservata alle fibre midollari, le quali asc dono dal nucleo midollare *k* e costituiscono i fasci raggiati. Lo str segnato con *i* corrisponde dunque alla parte più profonda del qua strato corticale e a tutto il quinto.

Noi abbiamo distinto nel cervello cinque strati, attenendoci esse zialmente al tipo, a cinque strati descritti da *Meynert*. Quivi però abbiamo veduto che singoli strati possono scindersi a loro volta in so divisioni. D'altra parte spesso il quarto ed il quinto non possonsi be dividere l'uno dall'altro, per conseguenza al presente da molti ana mici sono riuniti in un solo strato (strato delle cellule nervose picc strato interno delle cellule nervose).

Schwalbe distingue una zona principale interna ed una esterr la prima comprende la regione dei fasci midollari raggiati. Nella zc esterna (press'a poco dello stesso spessore della prima) questi fasci dividono rapidamente. Il nastro esterno di *Baillarger* (fig. 169 forma all'incirca il limite fra le due zone principali, il quale dunq cade nel mezzo del terzo strato (e non, come spesso erroneamente disse fra il secondo ed il terzo).

Noi abbiamo già detto che la corteccia cerebrale, non in tutt punti della superficie degli emisferi, presenta esattamente la ste struttura.

In parte si tratta di una pura differenza quantitativa, ciò che co cerne il numero e la grossezza degli elementi descritti e dei risp tivi strati, in parte di un allontanamento dal tipo descritto, sia per arresto considerevole nello sviluppo (tractus olfatctorius e septum p lucidum), sia per spiccate differenze nella formazione tipica (cortec del corno di Ammone).

Non può esservi alcun dubbio che queste differenze esistenti tutti i cervelli umani e con certe modificazioni anche degli anim siano pure in rapporto con particolarità corrispondenti della funzio Dunque già l'osservazione anatomica porta alla conclusione che i d ferenti territorî corticali del cervello non possono avere lo stesso lore funzionale.

Solo in via eccezionale noi troviamo salti bruschi nella strutt di parti corticali vicine; quasi sempre si tratta di passaggi lenti graduati. Ciò vale almeno per il cervello dell'uomo e degli anim superiorî, per contro negli animali inferiori, per es. nel coniglio, territorî corticali sono nettamente divisi l'un dall'altro con diver struttura (*Bevan Lewis*).

Se noi andiamo dalle vicinanze della circonvoluzione centrale in avanti verso il **polo frontale**, allora il carattere della corteccia cerebrale resta del tutto invariato, soltanto le cellule dello strato a cellule piramidali grandi diventano più piccole. Al contrario nella **circonvoluzione centrale anteriore**, alcune di queste cellule si distinguono per una speciale grossezza.

Quanto più noi in questa circonvoluzione ci avanziamo verso il margine del mantello, tanto maggiori diventano alcune di queste cellule, con contemporaneo aumento di spessore del terzo strato, per raggiungere finalmente nel **lobulus paracentralis** (fig. 164), il maximum della loro grandezza (fino a 65 μ di spessore), meritando così il nome di cellule giganti dato loro da *Betz*. Nella **circonvoluzione centrale posteriore** le grandi cellule stanno soltanto nelle vicinanze del margine del mantello e in verità nel lato anteriore rivolto verso la scissura di *Rolando*.

Relativamente a queste cellule giganti vi sono ancora alcuni punti da rilevare. La loro forma è in generale grossolanamente piramidale, di rado si osserva in esse la vera forma piramidale. Esse sorpassano in grandezza tutte le altre cellule nervose di questa regione, grandezze di passaggio quasi non ne esistono; finalmente, in generale, esse sono ordinate in piccoli gruppi da due a cinque cellule: molte di queste stanno disposte nello strato delle piccole cellule irregolari. Secondo l'opinione di *Betz* nella sostanza midollare al disotto delle cellule giganti decorrerebbero grossi cilindri dell'asse, che apparterrebbero a queste cellule.

Bevan Lewis credeva che le grandi piramidi fossero ordinate in grandi gruppi, corrispondenti alle singole regioni motrici distinte da *Ferrier* nella corteccia cerebrale.

A priori devesi attendere che quella parte della **corteccia occipitale**, la quale si riconosce già macroscopicamente per mezzo di un nastro bianco, ben distinto, il nastro di *Gennari*, presenterà certe particolarità caratteristiche relativamente alla struttura microscopica (figura 165). Lo strato molecolare è più sottile (0,15-0,20 mm.) al contrario lo strato delle piccole piramidi si comporta come nel punto testè descritto e scelto come tipo.

Nel terzo strato di uno spessore di 0,8 mm. le piramidi in generale non aumentano in grandezza verso il profondo; al contrario, nelle parti più profonde di questo strato si trovano singole piramidi assai grosse, oppure radunate in gruppi (cellule solitarie di *Meynert*). Quasi nelle vicinanze di queste cellule, oppure in fuori di esse, sta l'intreccio delle fibre midollate; è assai compatto e in questo modo dà origine alla formazione del nastro di *Gennari*, il quale è analogo al nastro esterno di *Baillarger*. Il quarto strato è assai sviluppato in questa regione. Esso risulta delle stesse cellule irregolari che abbiamo visto altrove; però è assai più spesso 0-6 mm., e interrotto da uno

strato a poche cellule. Specialmente in quest'ultimo stanno di nuo cellule solitarie simili a quelle suddescritte (Questo strato è riusc troppo chiaro nel disegno).

Il quinto strato qui è sempre sottile, più o meno indistinto.

Meynert fa dividere lo strato delle piccole cellule irregolari due strati intermedî poveri di cellule e distingue quivi otto strati (ti a otto strati).

Il **Girus fornicatus** in tutto il suo decorso in verità non rappr senta ancora il vero margine libero della corteccia cerebrale, ma prepara sia durante il suo decorso, quale Gyrus cinguli al disopra c corpo calloso, sia pure più tardi quale Gyrus hyppocampi (subiculı cornu Ammonis).

La corteccia del **cingolo** (Gyrus cinguli), nel punto dove esso guar la fessura del mantello (fig. 166), ha un diametro di circa 3 mm., pe si assottiglia fino a meno di 1 mm. mentre essa discende obliquamer all'esterno verso il corpo calloso e forma così il sulcus corporis ca losi (detto pure ventriculus corporis callosi), per terminare con esse nettamente troncata dalle fibre trasversali del corpo calloso. Infa esso si continua quale strato assai sottile (20-30μ) in dentro alla s perficie del corpo calloso e forma colà l'induseum griseum corpo callosi *Igr*, il quale da ultimo si rigonfia ancora in una benderella al 0,3-1,0 mm. (*stlm*. Nervus Lancisii, stria longitudinalis medialis). descrive quale ligamentum tectum (striae longitudinales externae l terales) la parte più esterna dell'induseum, la quale in generale è po' più spessa.

I due primi strati non presentano nulla di caratteristico alla co teccia del Gyrus cinguli. Il quarto strato circa in corrispondenza de sua metà esterna contiene soltanto delle piramidi piccole e piramidi media grandezza nella sua metà interna; queste sono quasi tutte de stessa grandezza (circa 25-30 μ) disposte per la maggior parte nel pr fondo vicino al quarto strato, cosicchè ne risulta una zona intermed assai povera di cellule, la quale ha un'apparenza striata prodotta c prolungamenti del vertice, assai sviluppati, delle grandi piramidi (str tum radiatum). Quindi segue lo strato delle piccole cellule nervose i regolari (senza distinta disposizione a colonne) e finalmente un quin strato appena visibile.

L'assottigliamento della corteccia ha luogo specialmente alle spe del terzo strato, le grosse piramidi diventano successivamente più rare da ultimo scompaiono del tutto: al margine superiore delle fibre i vadenti del corpo calloso il secondo e quarto strato corticale sono g riuniti.

Il gyrus cinguli si distingue di fronte alle altre circonvoluzic per la sua povertà in fibre: il suo plesso esterno è più largo, ma me compatto, e negli strati profondi l'intreccio nervoso è più lasso c negli altri punti della corteccia cerebrale (*Greppin*).

Singole cellule nervose piccole possonsi trovare occasionalmente nel ligamentum tectum.

In maggior numero si trovano però nella stria longitudinalis medialis; si distingue quivi una parte centrale profonda, la quale si compone di sostanza grigia con piccola cellula nervosa irregolare ed una parte periferica ricca di fibre midollate, che rappresenta la zona marginale tangenziale. Per conseguenza colpisce anche la colorazione bianca di queste strie all'osservazione macroscopica; al disotto del vero strato grigio decorrono fibre longitudinali, le quali rappresentano il midollo di questa parte corticale rudimentale.

Noi dunque vediamo come nelle striae longitudinales mediales si debba cercare il vero margine, il più esterno del rivestimento corticale (compresa la fascia dentata, arco marginale esterno). In avanti esse si congiungono con la circonvoluzione frontale media (fig. 141) e il pedunculus septi pellucidi, indietro esse vanno tanto nella fascia dentata cornu Ammonis che nello strato bianco che noi abbiamo conosciuto, substantia reticuluris Arnoldi.

In questo rapporto, specialmente per ciò che concerne il terzo strato, la corteccia del subiculum cornus Ammonis ha una evidente somiglianza con quella del gyrus cinguli: noi però lo descriveremo insieme al vero corno di Ammone, poichè esso rappresenta il passaggio allo stesso.

Il **lobo parietale**, cioè la regione che sta dietro alla circonvoluzione centrale, si distingue per questo, che fra il terzo e il quarto strato s'intromette uno strato di piccole cellule piramidali assai compatto, assai simile al secondo (*Bevan Lewis*); una confusione con le piccole cellule multiformi degli strati profondi deve essere evitata.

Le *circonvoluzioni dell'insula* nella loro essenza non si distinguono dal tipo generale (*Herbert C. Mayor*). *Meynert* certo parte dal concetto, che l'**antimuro** devesi considerarlo parte integrante di essa, poichè contiene molte cellule fusiformi, le quali per la loro forma e grandezza corrispondono alle cellule del quinto strato corticale (quindi dette da lui formazione dell'antimuro), e in massima parte sono disposte in senso parallelo alla superficie. Queste cellule fusiformi però si trovano specialmente nelle parti marginali dell'antimuro; negli strati interni di esso predominano cellule multiformi, le quali tutte però si avvicinano più o meno alla forma piramidale.

Per cui questo modo di vedere di *Meynert* da alcuni non è accettato. *Mondino* vede nell'antimuro soltanto il prolungamento e la estremità della corteccia del polo temporale, la quale si insinua nella sostanza bianca. Fra la vera corteccia e l'antimuro sta uno strato midollare divisorio, la lamina fossae Sylvii, capsula extrema, il quale più stretto al disotto dei solchi è più largo sotto la sommità delle circonvoluzioni dell'insula.

Nel **nucleo della mandorla** al disotto della circonvoluzione uncina si trovano gli stessi elementi cellulari che nella corteccia cerebrale: maggior parte delle cellule quivi sparse irregolarmente si avvicina alla forma piramidale, ed è veramente fuori di dubbio che il nucl della mandorla rappresenti un punto modificato, inspessito della cortec temporale. Che questa regione corticale stia probabilmente in rappor con i nervi olfattivi, fu già detto, però da alcuni (*Mondino*) si cre che fra il tractus olfactorius e il nucleo della mandorla non esis alcun rapporto.

Sopra le altre parti della superficie corticale manca ancora u esatta ricerca comparata, con eccezione di quelle tre regioni, le qu si distinguono per una struttura più differente.

1.° La corteccia atrofica del **tractus olfactorius** fu già descrit

2.° Il **septum pellucidum** è quella parte della veschichetta cerebra anteriore secondaria, che si differenzia in conseguenza dello svilup del corpo calloso e non avendo quasi alcun valore funzionale, si s luppò soltanto in modo rudimentale.

Qualche volta il septum pellucidum e con esso il ventriculus se giunge indietro fino allo splenium, cosicchè allora il fornice in nessu parte penetra nel corpo calloso: nei primi stadî dello sviluppo è la regola.

Quella parte della lamina septi che guarda verso il ventriculum se pellucidi, corrisponde alla superficie corticale libera; essa non è cope da epitelio, come avviene con le vere pareti ventricolari; al contra havvi uno strato superficiale di fibre midollari, ben distinta, quantunq sottile, corrispondente alla zona marginale tangenziale; poscia seg uno strato grigio, il quale contiene un buon numero di cellule nervo Queste vicino al ventriculus septi pellucidi sono in generale piramid con un prolungamento dal vertice diretto in dentro (corrisponden mente alla superficie libera); negli strati profondi queste cellule so irregolari. Verso il ventricolo laterale si vede uno strato midolla il quale è ricoperto da ependima ventricolare comune. Il lume vas nel septum è in generale assai largo. Spesso la lamina septi non neppure così tanto sviluppata, ed è assai difficile di addivenire ad u differenziazione degli strati suddescritti, e invero soltanto nelle pa del septum.

In molti animali il septum pellucidum è molto meno ridotto nell'uomo, e lascia allora riconoscere anche cellule nervose più o me nviluppate, e possono i due fogli essere tanto saldati fra di loro son havvi la formazione di un ventriculus septi pellucidi (topo, niglio, porco, gatto, cane). Nel vitello, nella pecora e nel cavall rapporto è lo stesso che nell'uomo (*Honegger*).

Le fibre midollate del septum pellucidum irraggiano in gran pa da un fascio fibroso longitudinale, che si può vedere distintamente

parte inferiore del corpo calloso da ambo i lati della linea mediana (fasciculus arcuatus septi o fornix longus). Alcune di queste fibre forse sono identiche con quelle, che, prendendo origine dal gyrus fornicatus, attraversano il corpo calloso. In avanti e alla parte ventrale nel septum qreste fibre convergono e rappresentano in tal modo il pedunculus septi pellucidi, al quale, tostochè esso esce alla base del cervello (fig. 141) si aggiungono anche fibre provenienti dal nervus Lancisii. Nella sostanza perforata anterior le fibre del pedunculus septi irraggiano lateralmente e indietro.

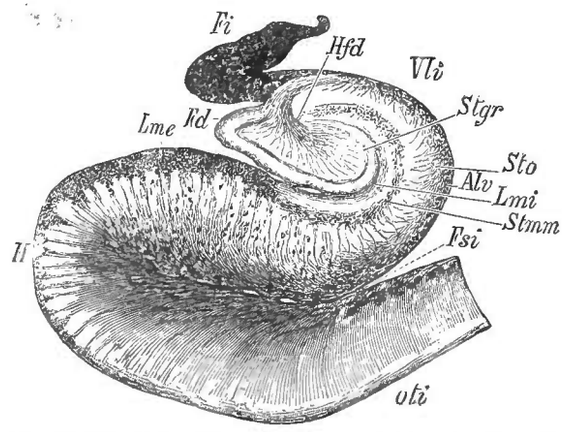

Fig. 170. — Taglio attraverso la regione del corno di Ammone. Colorazione secondo *Pal*, Ingrandimento, 4, *H*, Gyrus hippocampi, *oti*, fissura occipito-temporalis inferior, *Fsi*, fissura subiculi interna, *Lme*, lamina nucleare, *Fd*, fascia dentata, *Fi*, fimbria, *Vli*, corno inferiore, *Stmm*, strato midollare medio, *Lmi*, lamina medullaris interna, *Alv*, alveus, *Sto*, stratum oriens, *Stgr*, stratum granulosum, *Hfd*, Hilus fasciae dentatae.

3.° **Corteccia del corno di Ammone.** Noi abbiamo già detto (fig. 23) che se si procede attraverso il sulcus hippocampi verso il corno inferiore, si raggiunge un certo numero di formazioni dirette longitudinalmente, cioè il subiculum cornus ammonis (Gyrus hippocampi), la fascia dentata, la fimbria e il vero corno di Ammone, eventualmente pure la eminentia collateralis Mechelii priva di significato.

Quella parte del gyrus hippocampi che si unisce al gyrus occipito temporalis lateralis mostra una struttura della corteccia che si diparte poco dal tipo. Ma già nella convessità del gyrus hippocampi sono visibili delle alterazioni, le quali verso il punto di unione con la fascia dentata spiccano sempre e rappresentano il passaggio a quei rapporti di struttura che noi troviamo nel vero corno di Ammone (fig. 167, 170 e 171).

Lo strato molecolare assume maggior spessore: questo aumento devesi attribuire per la maggior parte ad un forte sviluppo della zona midollare, lamina midullaris externa, *Lme* (fig. 170).

Questo ingrossamento però non è uniforme; lo strato midollare

superficiale forma assai più nella corteccia una successione di mo ticoli con avvallamenti interposti (fig. 167). Questo vario spessore del vestimento midollare dà pure origine alla colorazione bianca in fo di reticolo del gyrus hippocampi, distintamente riconoscibile in m cervelli freschi. Le fibre midollari più superficiali decorrono tang zialmente, come nelle altre parti della corteccia; quindi nei tagli t sversali debbono essere sezionate nel senso della lunghezza. La m principale di queste fibre midollate, che dà luogo appunto all'inspe mento così considerevole di questo strato, decorre però longitudir mente dall'avanti in dietro. Dallo strato midollare superficiale, spec mente dalle sue sporgenze, parte una pioggia di fasci midollari fino n strato midollare giacente nel profondo.

Nello strato delle piccole piramidi le cellule nervose, non s disposte in uno strato uniforme; esse formano ben più una catena collinette, le quali però hanno la base che guarda nel profondo passano nelle piccole valli lasciate libere dallo strato midollare. Da ne risulta che un vero strato molecolare non esiste, ma che ess occupato quasi completamente dalle fibre midollari longitudinali. terzo strato del subiculum mancano le cellule più piccole, le forme passaggio a quelle del secondo strato completamente come nel gy cinguli; vi esistono quasi soltanto grandi piramidi con prolungame del vertice assai lungo e distinto. Le maggiori di queste cellule pi midali giacciono anche qui nel profondo dello strato e hanno una l ghezza di circa 40 μ.

Parallelamente al prolungamento del vertice di queste cellule corrono anche i fasci midollari raggiati descritti più sopra e attrave tutto lo strato; oltracciò si trovan quivi anche molti esili e grossi fa midollari i quali si estendono talora obliquamente, in generale lon tudinalmente nella direzione di decorso della circonvoluzione, per appaiono tagliati di traverso: essi danno a questa regione un aspe particolare a macchie, che colpisce già con la colorazione al carmi Il quarto e quinto strato sono fusi in uno strato sottile di 0,25 m essi contengono quasi esclusivamente piccole cellule nervose irregola queste ultime sono contenute in un reticolo compatto di fibre nerv le quali s'intrecciano nelle più differenti direzioni, però specialme verso il nucleo midollare seguono a prevalenza una direzione lon tudinale.

Noi possiamo far cominciare il vero corno di Ammone da q punto nel quale, a forma dentata, si unisce alla corteccia del subicul per mezzo di una lamina vascolare della pia mater. Mentre il subicul nei tagli trasversali rappresenta un arco corticale con convessità volta verso l'interno, il corno di Ammone forma un arco unentesi quello, la cui convessità guarda in fuori nell'interno del corno in riore, *vli*.

Nella regione del corno d'Ammone noi troviamo nei preparati che furono ottenuti con il metodo di *Weigert*, uno strato midollare triplo.

La lamina medullaris externa si scinde in due strati; uno di questi (lamina nucleare, lamina medullaris involuta), *Lmi*, non è altro che lo strato midollare superficiale della corteccia cerebrale assai inspessito: le sue fibre decorrono per conseguenza anche nel piano del taglio trasversale. Dalla lamina medullaris externa del subiculum si sviluppa nel corno di Ammone un altro strato ricco in fibre midollate, la stratum medullare medium, *stmm*. Esso forma uno strato parallelo con la lamina nucleare, le cui fibre nervose però in gran parte decorrono obliquamente oppure longitudinalmente dall'avanti all'indietro.

Il terzo strato midollare del corno di Ammone, l'alveus, *Alv*, ricopre lo stesso fin dove esso guarda nel corno inferiore; esso è il prolungamento del midollo centrale nel subiculum e quantunque impicciolito, rappresenta questo strato per il corno di Ammone.

Il vero Alveus si compone di fasci assai compatti, i quali in generale decorrono obliquamente, però essi si intrecciano ripetutamente. In dentro, cioè verso la corteccia del corno di Ammone, l'alveus si risolve in uno strato di fibre midollate non riunite in fasci, le quali in gran parte decorrono in arco parallelamente alla curva del corno di Ammone (stratum oriens di *Meynert*).

Le cellule nervose nel passaggio dal subiculum al corno di Ammone si comportano nel modo seguente: le piccole piramidi del secondo strato diminuiscono, poichè le collinette suddescritte diventano sempre più rare e basse, le grandi piramidi del terzo strato con perdita delle piccole cellule si ritirano esclusivamente nella parte più profonda di questo strato; finalmente il quarto e quinto strato cellulare scompaiono completamente.

Nel corno di Ammone si sono distinti i seguenti strati (fig. 171):

1.° La lamina nucleare, *Lmi*. Soltanto in principio la lamina descritta della pia mater si caccia ancora fra la lamina nucleare e la fascia dentata; più oltre le due ultime parti descritte si saldano solidamente insieme. Fra le fibre nervose stanno sparse cellule fusiformi.

2.° Lo stratum molecolare, *stm*, va fino allo stratum medullare medium e presenta la stessa struttura dello strato omonimo della corteccia cerebrale tipica.

3.° Lo stratum lacunosum (stratum reticulare, stratum molecolare medium), *Stl*, corrispondente per la sua posizione circa allo strato delle piccole piramidi. Il tessuto è quivi cellulare; un discreto numero di vasi capillari, i quali, a cagione del carattere cellulare del tessuto fondamentale, si fanno più manifesti, formano una rete capillare evidente. Del modo di comportarsi delle molte fibre midollari in questo strato fu già detto sopra. Quivi stanno pure singole cellule nervose piccole, irregolari.

4.° Lo stratum radiatum, *Str*. Nello spessore di questo strato i pr lungamenti del vertice delle numerose cellule piramidali esistenti n vicino strato, producono una striatura raggiata, la quale, per la ma canza quasi completa di altre cellule nervose, spicca in modo part colare.

5.° Lo stratum cellularum pyramidalium, *Stp* (strato delle ce lule piramidali), contiene le dette piramidi quasi di uguale grandez (40μ) con disposizione compatta.

6.° Lo stratum oriens, *Sto;* fra le fibre midollari stanno singc cellule nervose fusiformi, quali rappresentanti delle cellule fusifor del quinto strato corticale.

7.° L'alveus, *Alv*.

8.° Verso il ventricolo l'alveo è ricoperto da uno strato abb stanza spesso, *E*, con gli epitelî conosciuti.

Alla curva del corno di Ammone si ammettono ancora due fo mazioni terminali (fig. 170), delle quali una, la fimbria, risulta compl tamente di una massa midollare con grossi setti connettivali, l'alt fascia dentata, in gran parte di sostanza grigia.

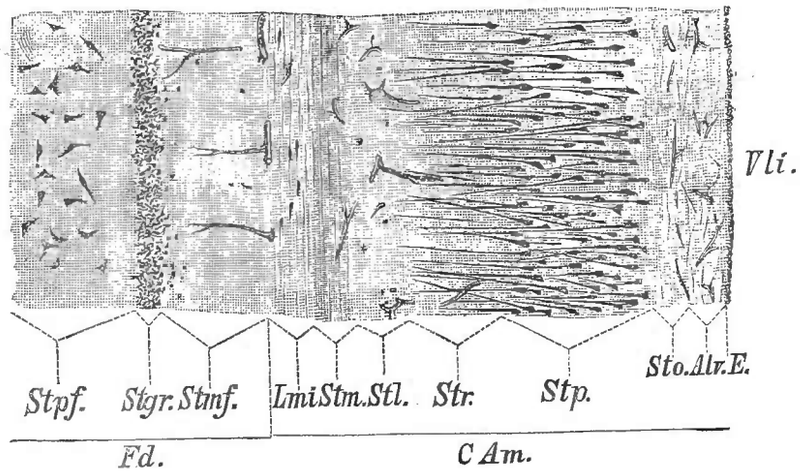

Fig. 171. — Corteccia del corno di Ammone e una parte della fascia dentata. P parato al carmino. Ingrandimento 20. *CAm*, cornu Ammonis, *Fd*, fascia dentata, *Vli*, co inferiore del ventricolo laterale, *E*, ependima, *Alv*, alveus, *Sto*. stratum oriens, *Stp*, str delle cellule piramidali, *Str*, stratum radiatum, *Stl*, stratum lacunosum, *Stm*, stratum r lecolare, *Lmi*, lamina nucleare, *Stmf*, stratum molecolare fasciae dentatae, *Stgr*, strat granulosum, *Stpf*, strato delle cellule piramidali della fascia dentata.

La *Fimbria Fi* (Bandelette de la voute) sta in immediato rappo con il vero alveus: essa si compone di grossi fasci di fibre longit dinali.

La *Fascia dentata Fd* (listerella dentata, corps godronné) rapp senta il vero margine della corteccia cerebrale; essa si caccia ne concavità dell'area del corno di Ammone, e si unisce in parte nel mc suddetto con l'ultimo.

Noi troviamo quivi (fig. 171) due specie di cellule nervose : 1.° u

strato sottile, affatto parallelo alla superficie della fascia dentata (stratum granulosum, stratum corporum nervosum arctorum *Stgr*), di cellule piccole strettamente giacenti l'una a lato dell'altra, di forma rotondeggiante oppure angolare, od anche piramidale; il loro nucleo possiede in generale soltanto un sottile rivestimento protoplasmatico, per cui si potrebbe anche prendere questi elementi per granuli. Fra queste cellule non resta quasi nulla di tessuto fondamentale. L'arco che forma questo strato non è chiuso soltanto in alto verso la fimbria, Hilus.

2.° L' altra specie di cellule nervose, che noi incontriamo nella fascia dentata, corrisponde alle grosse piramidi del corno di Ammone: esse stanno sparse irregolarmente nell'interno di tutto lo spazio circondato dallo stratum granulosum.

La fascia dentata presenta dunque gli strati seguenti:

1.° Uno strato involgente superficiale ben distinto (stratum marginale) quale prolungamento della lamina nucleare, ma molto più sottile di questa. Siccome questo strato nei preparati al carmino, riesce poco evidente, così non è visibile nella fig. 165: noi dovremmo ricercarlo quivi nel punto di riunione con la lamina medullaris interna del corno di Ammone.

2.° Uno stratum molecolare, *Stmf*.

3.° Lo stratum granulosum, *Stgr*.

4.° Il *nucleo* (nucleus fasciae dentatae, strato delle piramidi) *Stpf*.

Lo strato delle piramidi, come pure le fibre arciformi dello stratum oriens penetrano attraverso l'hilus e si allargano nell'interno del nucleo in tutte le direzioni.

Poichè la struttura della fascia dentata si scosta essenzialmente da quella della corteccia cerebrale, così è difficile constatare un'omologia degli strati. *Hill* quindi crede che essa non sia da considerarsi quale ultimo limite della corteccia cerebrale, ma che nella fascia dentata debbasi scorgere una specie particolare di sostanza grigia, la quale non si trova in altri punti della corteccia cerebrale ed è aggiunta ancora al margine corticale libero.

Più oltre in avanti la fimbria diventa sempre più piccola; la fascia dentata al contrario diventa dapprima più grossa e da ultimo si perde nell'uncus.

Però, tostochè le vere digitazioni del corno di Ammone diventano distinte, noi abbiamo a che fare con una lamina corticale piegata ad onda, disposta orizzontalmente, la quale alla sua superficie è ricoperta dal bianco alveo: alla sua faccia inferiore, verso la fissura hippocampi, scivola la estremità anteriore della fascia dentata (sempre caratterizzata in modo reciso dallo stratum granulosum); quest'ultima finalmente diventa di nuovo progressivamente più piccola, fino a che essa scompare completamente.

Quasi in tutti i mammiferi il corno di Ammone, il quale unit con il fornice al disopra del talamo ottico può essere seguito molt in avanti, è relativamente più grosso che nell'uomo; esistono pure alcune differenze istologiche che non possono essere qui riferite.

Il tipo di struttura della corteccia cerebrale descritto per prim si può riconoscere in tutta la serie dei mammiferi con certe modifi cazioni. Vario è il numero relativo di elementi nervosi, la loro gran dezza, così pure il diametro dei singoli strati. In generale i grossi ani mali hanno pure grosse cellule nervose. Lo strato molecolare nell'uom in proporzione è sottile, la corteccia mostra in esso una maggior ric chezza in cellule nervose, corrispondentemente alla più alta dignit di quest'organo (*Meynert*).

Nella maggior parte dei mammiferi si possono dimostrare cert differenze locali nella struttura della corteccia cerebrale, le quali pa rallelamente a variazioni simili nella corteccia cerebrale umana, per mettono di concludere per un uguale valore funzionale.

Le cellule nervose della corteccia cerebrale nei mammiferi inferior si distinguono, anche per la loro intima struttura, da quelli dell'uomc Questo risulta dal diverso modo di comportarsi verso i liquidi colo ranti, ciò che si osserva meno o nulla affatto in altre regioni del si stema nervoso centrale.

Se s'istituiscono ricerche per es. sulla corteccia cerebrale di u piccolo rosicchiante, indurita nel cromato di potassa, in generale, in vece delle molte cellule piramidali, si troverà in gran parte lacun rotonde, vescicole, anche con canali che se ne partono; in questi spa sta un nucleo cellulare, circondato da una massa finamente granular a limiti indistinti e irregolari.

In ogni caso si tratta quivi di alterazioni post mortali, le qua probabilmente hanno la loro ragione nella costituzione chimica d tessuto fondamentale e delle cellule.

La cellula dunque si è disgregata, malgrado che si fosse nell possibilità di immergere nel liquido di indurimento il cervello affatt fresco; mentre che nei preparati fatti sull'uomo, nei quali i primi sta di un processo di putrefazione potrebbero manifestarsi assai prima, que ste formazioni sono oltremodo rare.

In cervelli umani male induriti, e forse anche in casi patologic si può certamente vedere di simili lacune.

Nelle cellule corticali di tutti gli animali il pigmento manca qua completamente.

Nelle classi inferiori dei vertebrati la struttura della corteccia ce rebrale si allontana maggiormente dal tipo umano, per cui non pu trovare quivi descrizione.

Merita di essere rilevato che uno strato cellulare periferico da considerarsi quale corteccia cerebrale nei pesci e negli anfibî non esiste nel cervello anteriore, e che soltanto nei rettili si trova una corteccia cerebrale e con essa fibre midollate della corona raggiata (*Edinger*).

Nell'embrione umano si possono riconoscere nella corteccia cerebrale numerosi nuclei rotondi, i quali costituiscono il substrato per gli elementi cellulari che si formeranno quivi in seguito.

Questi nuclei da un lato sono disposti in un numero di strati (nel feto di sei mesi *Lubimoff* contò sei strati), i quali nelle sezioni presentano una successione di benderelle chiare e scure, secondo la ricchezza maggiore o minore in nuclei. Negli strati profondi questi nuclei però lasciano riconoscere anche una disposizione raggiata a colonna, quindi rimane libero fra di essi lo spazio per il passaggio delle fibre nervose, in quell'epoca ancora completamente prive di mielina.

Mentre nel midollo spinale umano si possono già riconoscere cellule ganglionari nella decima settimana della vita endouterina le cellule piramidali della corteccia cerebrale si presentano soltanto nella ventottesima settimana (*Vignal*) e all'epoca della nascita si trovano colà già molte cellule piramidali bene sviluppate, specialmente negli strati profondi (*Lemos*, secondo *S. Fuchs*, anche negli strati superiori), ma nessuna fibra midollata. Secondo le ricerche di *S. Fuchs* appaiono le prime fibre midollate della corteccia del Gyrus centralis posteriori nel secondo mese della vita extrauterina; sono questi i fasci raggiati. Negli strati tangenziali superficiali si trovano fibre midollate nel quinto mese della vita extrauterina; quivi si associano le rimanenti fibre della corteccia cerebrale, però la formazione della mielina sembra essere colà completa soltanto nel settimo ed ottavo anno della vita. Di regola può dirsi che nella corteccia cerebrale appaiono prima quelle fibre midollate, che negli stadî ulteriori presentano il maggiore sviluppo.

4. Vasi sanguigni del cervello.

Noi descriveremo quivi brevemente il modo di divisione dei piccoli vasi sanguigni nell'interno del cervello. Più tardi impareremo a conoscere il decorso e la distribuzione dei grossi vasi alla superficie, specialmente alla base del cervello.

Quale regola generale vale qui, come per tutto il sistema nervoso centrale, la legge, che le reti capillari sono tanto più compatte, quanto più il corrispondente territorio è ricco in cellule nervose. Nozioni più precise sul decorso dei vasi in certe regioni del cervello sarebbero a desiderarsi.

Del modo di comportarsi suddescritto è facile persuadersi nella

corteccia cerebrale (fig. 172). Arterie e vene partono perpendicolarmente dalla pia mater; le più grosse, relativamente con poche ramificazioni, penetrano fino nella sostanza midollare; le più piccole si risolvono completamente nella stessa corteccia cerebrale.

Quivi noi possiamo distinguere almeno tre differenti forme di ret capillare.

1.° Un reticolo a maglie discretamente larghe, corrispondente all strato molecolare, 1.

2.° Un reticolo assai compatto nella regione delle cellule piramidali, 2, il quale

3.° negli strati profondi della corteccia, 3, diventa alquanto più lasso.

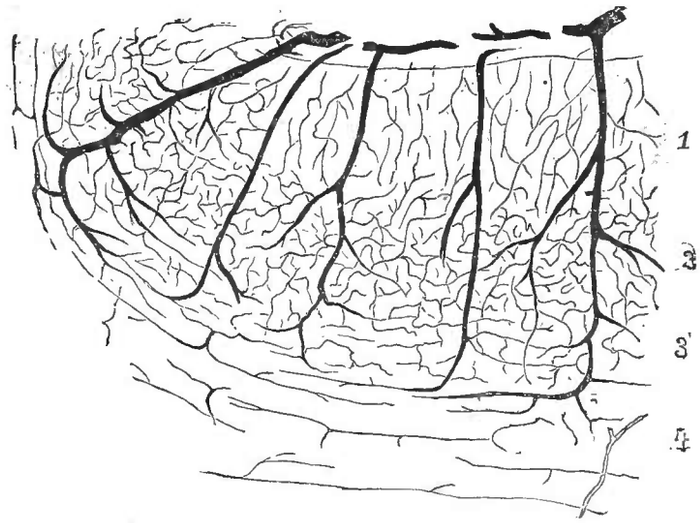

Fig. 172. — Corteccia del cervello di cane injettata. Ingrandim. 25. 1. strato po vero di cellule, 2 regione delle cellule piramidali, 3 strato corticale profondo interno, 4 sostanza midollare.

Le maglie capillari della sostanza midollare, 5, al disotto dell circonvoluzioni sono assai larghe, e generalmente parallele con il lor asse longitudinale alla superficie.

Delle rimanenti masse grigie si distinguono per la loro ricchezz in vasi capillari, specialmente il corpus subthalamicum, il corpus ge niculatum laterale e i nuclei di origine dei nervi.

Certi rapporti anatomici si presentano distintamente soltanto ne preparati iniettati, per es. la bipartizione del corpus mammillare de cane, in apparenza semplice.

I grossi rami vasali trasversali rispettano quasi sempre il pian mediano anche nel corpus callosum; però un reticolo capillare pu estendersi al di là della linea mediana. Anche queste anastomosi ca pillari mediane sono molto ricche soltanto in pochi punti del sistem nervoso centrale.

5. Alterazioni anatomo-patologiche del cervello.

Quelle estrinsecazioni della vita, che in opposizione agli atti riflessi si svolgono con nostra perfetta coscienza, richiedono per il loro normale svolgimento l'integrità della corteccia cerebrale, cioè della parte rispettiva. Tutte quelle affezioni nelle quali si producono alterazioni della coscienza e disturbi intellettuali non fugaci lasciano supporre un processo morboso nella corteccia cerebrale. Però fu già osservato che molte di queste alterazioni patologiche ci sfuggono perchè noi non disponiamo ancora di mezzi atti a rintracciare i normali rapporti di struttura (specialmente degli elementi più importanti, le cellule nervose). Quindi noi registreremo spesso un reperto negativo, là dove tutto ci autorizzava ad attenderci alterazioni dimostrabili nei tessuti. Il numero di queste alterazioni funzionali va sempre più diminuendo. Questo vale per tutto il sistema nervoso e quindi anche per la corteccia cerebrale.

Noi possiamo quindi descrivere soltanto i più importanti di questi processi patologici, che si sono finora presentati all'osservazione.

Negli idioti già a priori si dovrebbero supporre evidenti alterazioni di struttura nella corteccia cerebrale, però i dati delle ricerche fino al giorno d'oggi sono poco soddisfacenti.

Più volte si trovò abnorme deposito di cellule piramidali, il cui prolungamento del vertice era rivolto lateralmente, oppure anche verso la sostanza midollare (*Betz*, *Köster*): negli strati corticali superiori si troverebbero pure molte cellule, le quali sono rimaste in uno stato di sviluppo embrionale (*Bewan-Lewis*). In casi di microgiria mancherebbero spesso specialmente le cellule piramidali.

Nell'atrofia senile esistono le seguenti alterazioni (*Kostjurin*):

1.° Degenerazione grasso-pigmentaria di molte cellule nervose, forse anche formazione di vacuoli.

2.° Scarso numero di fibre midollate in tutti gli strati della corteccia.

3.° Ateroma dei vasi sanguigni e ingrossamento connettivale della parete vasale fino all'obliterazione.

4.° Poca compattezza del tessuto connettivo.

5.° Corpuscoli amiloidi alla periferia della corteccia cerebrale.

In modo abbastanza simile si comporta la corteccia cerebrale, in molti altri processi atrofici lenti, per es. nell'imbecillità cronica semplice.

Dopo la perdita di un membro nella giovane età (amputazione, oppure anche soltanto paralisi atrofica), si trova spesso anche alterazioni nella regione motrice dell' emisfero opposto. Le circonvoluzioni corrispondenti si presentano impicciolite, il numero delle cellule gan-

glionari è assai diminuito (*Sibut*): si tratta quivi evidentemente di un semplice atrofia funzionale.

Di ugual natura è l'impicciolimento atrofico delle circonvoluzion temporali superiori nella sordità congenita.

Ben altro quadro noi abbiamo nella dementia paralytica.

Mentre là si trattava di un'atrofia semplice, primaria, noi abbiam qui a che fare con una sclerosi atrofica: l'essenza del processo sta i una sclerosi diffusa primaria della corteccia cerebrale, la quale port sempre all'atrofia, e interessa specialmente i lobi frontali. Questa scle rosi è prodotta da uno stato irritativo, per conseguenza anche l'espres sione periencephalitis chronica sembra molto razionale: soltanto co questa designazione si può essere indotti a credere che il grosso dell affezioni stia nelle meningi, le quali invece hanno quivi una parte se condaria.

Nei casi a decorso molto acuto, nei quali noi osserviamo ancor uno stadio prodromico, la grande massa dei corpuscoli linfoidi appar nelle vicinanze dei vasi e in tutta la corteccia cerebrale. Queste cel lule provengono generalmente dal sangue, giungono quali cellule se moventi nel tessuto connettivo della corteccia cerebrale e quivi s trasformano in cellule fusiformi: forse anche le cellule fusiformi nor malmente presenti nella corteccia cerebrale forniscono materiale pro liferando. Nella moltiplicazione di queste cellule connettivali noi ab biamo l'origine della sclerosi.

Queste cellule con i loro prolungamenti occupando sempre mag gior spazio, circondano e comprimono gli elementi nervosi normali per cui questi debbono atrofizzarsi. Per questo fatto nei casi invete rati noi troviamo non soltanto degenerazione delle cellule nervose (spe cialmente grasso — pigmentaria, anche sclerosi delle cellule, aument dello spazio pericellulare), ma specialmente un assottigliamento dell fibre nervose midollate (*Tuczek*). Questa alterazione delle fibre pro cede dall'esterno all'interno, per cui di regola nello strato più estern si presenta pronunciata al massimo nelle fibre marginali tangenzial mentre che nell'atrofia senile il numero delle fibre midollate diminui sce in tutti gli strati in eguale misura ed in minor grado.

Innanzi tutto scompaiono le vere fibre midollate intracorticali; fasci raggiati vengono affetti solo in seconda linea.

Secondo *Tuchzek*, le circonvoluzioni della regione frontale presen tano le alterazioni più marcate e costanti, (specialmente in vicinanz del solco mediano), seguono l'insula e la circonvoluzione frontale infe riore di sinistra; le rimanenti circonvoluzioni frontali, il Gyrus for nicatus e la circonvoluzione temporale superiore, sono spesso affett Tutte le altre parti della corteccia presentano solo per eccezione atrofi delle fibre e in piccolo grado, oppure nulla affatto (lobo occipitale lobulus paracentralis). Però si può trovare atrofia delle fibre, oltrech

nella dementia paralytica e nell' atrofia senile anche in altri casi patologici, per es. in tutte le altre forme della dementia, nell'epilessia di antica data (*Zacher*) essa sarebbe la conseguenza di un processo neuritico.

Le fibre nervose affette si presentano fortemente varicose, come fibre rigonfie, rotte a piccoli tratti e involte in corpuscoli e masse di detritus (*Greppin*). Anche nella corteccia cerebrale di persone paralitiche (*Pick*) si trovan cilindri dell'asse rigonfiati ipertroficamente.

Del resto si possono presentare ancora altre varietà nel quadro anatomo-patologico della corteccia cerebrale, generalmente assai assottigliata nella dementia paralytica: ne segue quindi che le descrizioni date dai diversi autori differiscano alquanto fra di loro. Sarebbe però errato se si volesse cercare le alterazioni anatomiche della dementia paralytica esclusivamente nella corteccia cerebrale. Astraendo da molte altre, si rivolga l'attenzione alla considerevole scomparsa di fibre che si può riscontrare nella sostanza midollare del cervello. Quivi determinate specie di fibre possono essere particolarmente affette, mentre altre sono più o meno completamente risparmiate: così per es. spesso in una alterazione diffusa della sostanza midollare si trova affatto intatti i piccoli fasci arcuati (*Friedmann*). Nel talamo ottico *Lissauer* trovò spesso un certo numero di piccoli focolai sclerotici.

Fu pubblicata una serie di casi, nei quali si rinvennero nell' interno della corteccia cerebrale vacuoli o vere cisti con pareti proprie. Spesso si trattava di cervelli d'individui morti per dementia paralytica. L'origine di queste cavità non è identica in tutti i casi.

Assai spesso esse partono dai vasi, dagli spazî adventiziali e perivascolari: succede pure che un'infiammazione parenchimatosa circoscritta porti seco la scomparsa dei tessuti.

In questi casi la corteccia cerebrale già esternamente appare rugosa, perforata nei tagli trasversali: si può pure trovare un reticolo connettivale teso attraverso le cavità, specialmente nelle loro parti periferiche, dove decorrono ancora poche fibre nervose midollate (*J. Hess*). Singoli fasci midollari degenerati corrispondono ai punti corticali lesi (fig. 173).

Assai frequenti sono le *emorragie* nell'interno del cervello: emorragie capillari si trovano specialmente nella corteccia cerebrale.

Queste emorragie possono essere così numerose e stipate le une a lato delle altre, che la corteccia cerebrale si presenta su larga estensione colorata in bruno.

Varie affezioni dei piccoli vasi intracerebrali sogliono cagionarne la rottura: speciale importanza presenta il modo di comportarsi della muscularis (degenerazione grassa, granulosa, ecc.). Anche per processi patologici che affettano l'intima, può aversi emorragia, così p. es. spesso per depositi ateromatosi i quali, staccandosi e scorrendo con il sangue,

producono un embolismo e quindi possono provocare la lacerazione d vaso. Assai spesso, ma non sempre, si trovano, nelle vicinanze di u estesa apoplessia, degli aneurismi miliari. Ogni emorragia, sia es estesa o no, a parità di condizioni si estende in quella direzione, nel quale incontra la minore resistenza. Focolai apoplettici si trasforma in cisti oppure in cicatrici apoplettiche.

Nella dementia paralytica pretendesi di aver constatato neofo mazione di vasi di piccolo calibro.

Le placche della *sclerosi disseminata* possono trovarsi in og parte del cervello; soltanto in nessuna parte sono essi frequenti estese come nelle pareti dei ve tricoli laterali: talora si vede degenerazione bruno-gelatinc partire quasi da tutto l'ependi del ventricolo, per quanto es si sovrappone alla sostanza midc lare. Quale *sclerosi miliare* c cervello *Gowers* descrive un' fezione nella quale si produco piccolissime placche sclerotich disposte in serie negli strati co ticali più profondi. Assai sing lare è una *sclerosi* particola mente sviluppata nella regio del *corno di Ammone*, nella qu le esso assume una durezza ca tilaginea e si raggrinza. Ques sclerosi si trova quasi esclusivamente negli epilettici, ora da uno, o da ambo i lati (in più che metà degli epilettici, *Pfleger*).

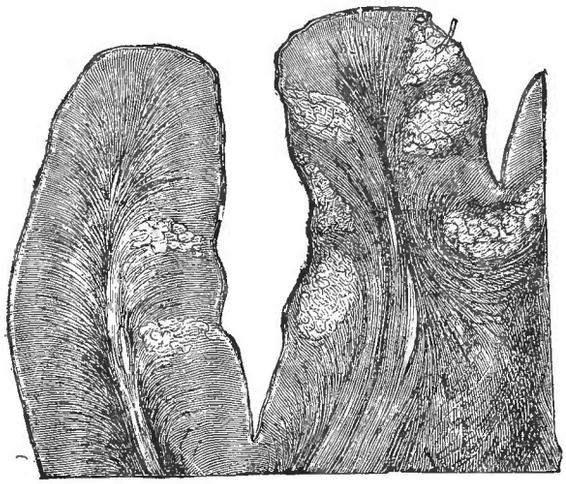

Fig. 173. — Cisti encefalitiche della corteccia cerebrale, con degenerazione secondaria nella sostanza midollare. Colorazione con il metodo di Weigert. Ingrandimento 4.

Un esame esatto del cervello degli epilettici permette spesso constatare in tutta la corteccia cerebrale una leggera sclerosi prodot da un iperplasia del tessuto connettivo (*Chaslin*).

Una *sclerosi diffusa* del cervello, che è dovuta, almeno in par all'ipertrofia del tessuto connettivo interstiziale, si può estendere qu uniformemente ai due emisferi: questi assumono una durezza simile cuoio, talora cartilaginea; questa forma della sclerosi è rara, forse presenta il più spesso nei fanciulli idioti.

I *processi infiammatorî* nel cervello possono avere diversa o gine. Quella forma di encefalite, la quale porta alla formazione ascessi, è prodotta in generale da traumi o da propagazione dell'i fiammazione da regioni lontane (specialmente per carie della rocca p trosa): anche gli ascessi metastatici provenienti da lontane regic ammalate, specialmente nella gangrena polmonare, non sono rari. Ne pioemia, specialmente puerperale (*Rokitansky*), talvolta si produco

nel cervello molti piccoli ascessi metastatici, della grossezza di un seme di canape fino a quella di un fagiuolo. I rammollimenti embolici e trombotici soglionsi annoverare fra i processi infiammatorî del cervello. Fu già detto, quali differenti corpi possono provocare l'embolismo delle piccole arterie cerebrali. In alcune malattie acute da infezioni, p. es. nel carbonchio, nella variola haemorrhagica, si producono qua e là molte emorragie nella sostanza cerebrale e nella pia mater; esse probabilmente sono prodotte da accumulo degli agenti infettivi nei piccoli vasi che provoca l'embolia.

Cadono in considerazione anche i grossi vasi della base, per quanto essi decorrono nella pia mater al di fuori della sostanza cerebrale e alla cui obliterazione concorrono altri momenti. Gli emboli per questi grossi vasi provengono in generale dal cuore sinistro o dall'aorta: la trombosi ne è prodotta di regola, dall'arterio-sclerosi ateromatosa o per endoarterite sifilitica. In quelle regioni del cervello, dove, in conseguenza dell'abolito circolo sanguigno, ne nasce una necrosi della sostanza nervosa, si producono spesso numerosissime emorragie capillari (rammollimento rosso), più tardi la sostanza colorante del sangue viene assorbita dalle numerose cellule a granuli grassi (rammollimento giallo); talora non si osserva la colorazione del focolaio dato dalla sostanza colorante del sangue (rammollimento bianco), allora però le cellule grasse sono in generale più o meno ricolme dei dedriti di mielina.

Focolaj di rammollimento nella corteccia, che si possono estendere anche fino al midollo, si trovano spesso nella meningitis tubercolosa sotto punti della pia mater molto affetti.

I tumori del cervello sono molto frequenti; in parte essi provengono dalle meningi, in parte si sviluppano nell'interno della sostanza cerebrale. Speciale alla sostanza nervosa è il Glioma.

Le numerose cellule gliomatose rotonde o ramificate immerse in una sostanza fondamentale granulosa, si sviluppano principalmente dalle cellule connettive normali (cellule gliari) della sostanza cerebrale: alla loro formazione possono prender parte probabilmente anche le cellule nervose (*Fleischl, Klebs*).

Le gomme e i tubercoli solitarî sono assai frequenti, i cilindromi più rari. Non raramente si presentano all'osservazione sarcomi di differenti specie, come pure melano-sarcomi: questi ultimi, però, non sono mai primarî, come pure i carcinomi.

Mixomi furono ripetutamente veduti nel cervello (nella sostanza cerebrale stessa, oppure dipartentesi dall'ependima e sporgenti nei ventricoli), come pure osteomi.

Nell'ependima ventricolare non molto di rado si trovan granuli di sabbia, i quali talora possono formare piccoli psammomi.

Tumori metastatici nel cervello si sviluppano con particolare predilezione in conseguenza di malattie corrispondenti dei polmoni.

Il cervello può essere considerato come il luogo di predilezi per l'invasione del cysticercus cellulosus. Quasi sempre essi part dalla pia mater dove sono spesso in grande numero, come pure n corteccia cerebrale. Nei ventricoli cerebrali si presentano qualche v cisticerchi liberi, i quali allora possono dare origine allo sviluppo hydro cephalus internus, di rammollimento o granulazioni dell'ep dima. Assai rari sono le cisti da echinococco e le dermacisti nel c vello.

Non debbonsi considerare come tumori gli ammassi di sosta grigia che talora si sviluppano nella sostanza midollare e che n loro struttura sono assai simili alle masse centrali grigie vicine e corteccia cerebrale. Essi sono conosciuti quali eterotopie, più freque nel cervelletto e sempre dipendenti da un'anomalia dello sviluppo

Meynert Th., Der Bau der Grosshirnrinde und seine örtlichen Verschiedenhe Vierteljahrsschr. f. Psychiatrie 1867. *Stricker*, und *Unger*, Untersuchungen über den der Grosshirnrinde. Wien. Sitzber. 1875. *Lewis* und *Clarke*, The cortical laminatio the motor area of the brain. Proc. Roy. Soc. 1878. *Lewis Bew.*, Researches on the parative structure of the Cortex cerebri Phil. Trans. 1880. *Lewis B.*, A textbook of me diseases. London 1889. *Betz*, Anatom. Nachweis zweier Gehirncentra. Med. Central 1874. *Seppilli*, Sulla struttura istologica della corteccia del cervello. Riv. filos. 1881. *schewnikoff*, Axencylinderfortsatz der Nervenzellen. Arch. f. mikrosk. Anat. VI. Bd. *R fleisch*, Zur Kenntniss der Nervenendigungen in der Hirnrinde. Arch. f. mikr. Anat VIII Bd. *Major C. Herb.*, The histology of the island of Reil. Monthl. mikrosc. Jo 1887. *Exner*. Zur Kenntniss vom feineren Baue des Grosshirnrinde. Wien. Sitzber. 1 *Tuczek*, Ueber die Anordnung der markhaltigen Nervenfasern in der Grosshirnrinde. Ne Centralblatt 1882. *Kéraval* et *Torgoula*, Fibres nerveuses à myéline intracorticales cerveau. An. médico-psychol. 1890. *Flechsig*, Ueber eine nuee Färbungsmethode. Arc An. und Phys. Phys. Abth. 1889. *Martinotti*, Sulla struttura del nastro di *Vicq d'A* 1887. *Martinotti*, Beitrag zum Studium der Hirnrinde. Int. Monatschr. f. Anat. VII *Möller J.*, Ueber eine Eigenthümlichkeit der Nervenzellenfortsätze in der Grosshirnri Anat. Anzeiger 1889. *Mondino C.*, Ricerche sui centri nervosi. Torino 1887. *Honeg* Vergl, anat. Unters. über den Fornix. Rec. zool. suisse V. *Sala* Zur feineren Anat d. Seepferdefusses. Zeitschr. f. w. Zool.. 52. *Edinger*, Unters. über d. vergleich. Anat des Gehirns, I. Das Vorderhin. Frankfurt 1888. *Kowalewskaja*, Beitr. zur vergleich. krosk. Anatomie der Hirnrinde. Dissertation Bern 1886. *Fuchs S.*, Zur Histogenese menschlichen Grosshirnrinde. Wien. Sitzber. 18 Bd. *Lemos*, Histologie de la région chomotrice chez le nouveau-né. Porto 1882. *Vignal*, Sur le développement des élém de la substance grise cortical. Comptes rendus 1886. *Below*, Ueb. Ganglienzellen des bei neugebornen Thieren. Arch. f. An. u. Phys. 1890. *Duret*, Recherches anatomiques la circulation du cerveau. Arch. de physiol. 1874. *Heubner*, Die luet. Erkrankungen Hirnarterien. Leipzig 18 4. *Köster*, Ein Beitrag zur Kenntniss der fein. pathol. Anat der Idiotie. Neurol. Centralbl. 1889. *Kostjurin*, Die senilen Veränderungen d. Grossh rinde Wien. med. Jahrb. 1887. *Sibut*, De l'atrophie cérébrale. Paris. 1890. *Oberstei* Zur pathol. Anatomie d. paral. Geisteskrankeit. Virchow's Arch. 52 Bd. *Tuczek*, E z. patholog. Anatomie der Dementia paralytica. Berlin. 1884. *Fischl*, Die progressive ralyse. Zeitschr. f. Heilk. 1888. *Targowla*, Les fibres nerveuses intracorticales. Thès Paris 1890. *Zacher*, Ueb. d. Verhalten de markh. Fasern in der Hirnrinde. Arch. f. Ps 18 Bd. *Zacher*, Ueber drei Fälle von progressiver Paralyse. Arch. f. Psych. 19. Bd. *Grep* Ein Fall von progressiver Paralyse. Arch. f. Psych. 18. Bd. *Friedmann*, Einiges Degenerationsprocesse im Hemisphärenmark. Neurol. Centralbl. 1887. *Lissauer*, Zur p Anatomie d. Paralyse. D. med. Wochenhscrift 1890. *Pick*, Zur pathol. Anat. d. pr Paralyse. Neur Centralbl. 1890. *Obersteiner*, Ueber Ectasien d. Lymphgefässe des Geh Virchow's Arch. 55 Bd. *Hess*, Zur Degeneration der Hirnrinde. Wien. med. Jahrb. 1 *Pick*, Ueber cystöse Degeneration des Gehirns. Arch. f. Pszch. 21 Bd. *Pfleger*, Beob.

Schrumpfung und Sklerose d. Ammonshornes, Allg. Zeitschr. f. Psych. 26 Bd. *Chaslain* in: Féré, Les Epilépsies. Paris 1890. *Hayem*, Les diverses Forme d'encéphalite. Paris 1868.

Come appendice, restano a menzionare ancora due formazioni, che noi incontriamo nel cervello, il conarium e l'hypophysis.

1.° **Conarium** (Glandula pinealis, ghiandola pineale, epiphysis). La sua unione con il cervello si fa principalmente per mezzo di un cordone fibroso bianco bilaterale, peduncolo pineale (pedunculus conarii). Particolare importanza hanno i suoi rapporti con la commessura posteriore (e quindi indirettamente con il nucleo dell' oculomatorius) e con l'apparato visivo centrale.

È, cioè, dimostrato che la ghiandola pineale rappresenta un organo visivo impari rudimentale. In molti Sauri, specialmente nell'Iguana tuberculata e nell'Hatteria punctata (*Wiedersheim*), nella regione parietale sotto una regione cutanea assottigliata e senza pigmento sta un organo, il quale presenta completamente la struttura di un occhio (occhio parietale, occhio pineale) ed è unito con l'epifisi per mezzo di un cordone nervoso.

Questo cordone omologo del nervo ottico deve passare attraverso ad un'apertura del cranio (foramen parietale), la quale nella maggior parte degli anfibî fossili è assai grande. Anche la comune lucertola (lacerta agilis) del resto presenta distintamente questi rapporti di struttura.

La ghiandola pineale è avviluppato da una capsula dipendente dalla pia mater, la quale manda sepimenti con vasi sanguigni nell'interno di quest'organo.

Nei tagli trasversali si riconosce che il conarium si compone di un reticolo abbastanza compatto di trabecole connettive; nei singoli alveoli stanno numerose cellule, raramente di grandezza superiore a 20 μ. Secondo *Bizzozero*, si debbono distinguere due specie di cellule, le une sono più rotonde con due fino a tre prolungamenti che si assottigliano rapidamente e si scindono in esili ramoscelli: le altre sono fusiformi con contorni regolari e precisi. Spesso esse contengono granuli di pigmenti giallastri o giallo-rossastri: i loro prolungamenti sono più lunghi, più distinti e si risolvono poco a poco in un finissimo reticolo.

Nel cavallo si trova molto abbondante pigmento nella ghiandola pineale (*Flesch*).

In molte cellule della ghiandola pineale non si può riconoscere del resto alcun prolungamento.

Molte fibre nervose attraversano quest'organo (*Darkschewitsch*), per cui il suo intimo rapporto con il sistema nervoso è fuori di ogni dubbio, benchè non sia possibile di dimostrare la natura nervosa delle cellule.

Nella ghiandola pineale degli adulti, finalmente, stanno assai spe concrezioni di fosfato e carbonato di calce (sabbia cerebrale, Acervulu Sono questi corpuscoli, che giacciono l'uno accanto all'altro costituen corpi cuoriformi e possono giungere alla grossezza di un seme di c nape. Nel conarium si può pure trovare concrezioni in forma di b stone o di mazza o ramificate.

Negli animali esse sembrano far difetto: nel cavallo esse sarebbe sostituite da finissimi granuli di fosfato di calce (*Faivre*).

2. L'**Hypophysis** (Glandula pituitaria, Colatorium).

É questo un corpo press'a poco della grossezza di un fagiuolo, po' più corto nel diametro longitudinale, il quale si unisce all'encefa per mezzo dell'infundibulum.

Un taglio antero-posteriore ed orizzontale attraverso l'ipofisi m stra che questo corpo semplice in apparenza risulta di due parti, ci del lobo anteriore più grosso quasi in forma di cuore (parte epitelia vera ipofisi) e del lobo posteriore rotondeggiante (parte cerebrale, lob infundibuli, lobo ad imbuto).

Il lobo anteriore è formato innanzi tutto da numerosi tubi ghia dolari aggruppati a rete e a pareti assai sottili, nei quali si posso distinguere due specie di cellule; le maggiori di esse si colorano c l'ematossilina più intensamente che le più piccole (*Flesch*). Fra i t betti ghiandolari decorrono numerosi vasi sanguigni larghi, le cui p reti sono ugualmente assai sottili. Un certo numero di tubetti ghia dolari scivola sulla parete anteriore dell'infundibulum verso la ba del cervello.

Una fessura concava indietro non divide i due lobi dell'ipofisi f di loro, ma cade ancora completamente nella parte epiteliale.

Tanto nei follicoli ghiandolari che nell'interno dei vasi sanguig del lobo anteriore si trova spesso sostanza colloide, non raramen anche nel tessuto connettivo interfollicolare, nel quale si può giu gere alla formazione di grosse cisti colloidi. Questi spazî del tessu connettivo sarebbero spazî linfatici (*Pisenti e Viola*): anche nello strur si avrebbe un aumento delle masse colloidi nell'ipofisi.

Il lobo anteriore risulta da una ripiegatura della mucosa orale per conseguenza è omologo alle ghiandole della cavità orale.

Il lobo posteriore per contro devesi considerare quale vera par costituente del cervello. Si trovan colà fasci fibrosi, i quali si incrocia in diverse direzioni e il cui significato istologico è ancora dubbio. I maggior parte di queste fibre mostrano rigonfiamenti allungati, fus formi con nuclei allungati, e perciò non sono dissimili dalle fibre m scolari lisce. A lato di molte piccole cellule ne esistono pure alcu più grosse, pigmentate: queste possono considerarsi quali cellule ne vose a mancato sviluppo. Fibre nervose midollate mancano in og caso completamente, probabilmente anche quelle amieliniche. I va

della parte cerebrale sono numerosi, in generale di un calibro capillare.

Leydig, Das Parietalorgan d. Amphibien und Reptilien. Abh. d. Senkenb. Gesellsch. 1890. *Gromel*, La glande pinéale. Gaz. hebd. de Montpellier 1887. *Faivre*, Etude s. l. Conarium Ann. d. Sc. natur. 1852. *Bizzozero*, Beitr. zur Kenntniss d. Baues der Zirbeldrüse. Med. Centralbl. 1871. *Cionini*, Sulla struttura della ghiandola pineale. Riv. sperim. XII. *Hagemann*, Ueber d. Bau des Conariums. Arch. f. Physiol. 1872. *Darkschewitsch*, Anatomie d. Glandula pinealis. Neur. Centralblatt 1886. *Pisenti* und *Viola*, Beitrag zur Histologie der Hypophysis. Med. Centralbl. 1890. *Luschka*, Hirnanhang und Steisdrüsse. Berlin 1860. *Lothringer*, Unters. ü. d. Hypophyse einiger Säugethiere Arch. f. mikr. Anat. 28 Bd.

SETTIMA PARTE

MEMBRANE DEL SISTEMA NERVOSO CENTRALE.

Tutto il sistema nervoso centrale è avviluppato da un rivestimento fibroso triplo.

La membrana esterna, la Dura mater (fig. 174. *D*) si adatta alle ossa nella cavità cranica, e anche nell'interno del canale vertebrale dista alquanto dal midollo spinale; la membrana interna, la Pia mater (fig. 168, *P*), al contrario, aderisce intimamente alla massa nervosa centrale. La membrana media, la Arachnoidea (fig. 168. *A*,) si avvicina ovunque alla dura mater, in generale fino a toccarla, però è riunita ad essa soltanto mediante pochi filetti connettivi. Per contro essa si unisce così strettamente alla pia mater (dalla quale spesso si allontana assai), per mezzo di molti fili connettivali (tessuto sotto aracnoideo), specialmente nella regione dell'encefalo, che spesso si considera l'arachnoidea e la pia mater, come una sola membrana.

Per mezzo di questi tre involucri cerebro-spinali vengono deliminati due spazî, lo spazio subdurale (sacco aracnoideo) fra la dura e l'arachnoidea (fig. 174. *sd*) e lo spazio subaracnideo fra l'arachnoidea e la pia mater (*sa*).

Lo spazio subdurale, in conseguenza della stretta aderenza dell'arachnoidea alla dura mater è uno spazio stretto, nel quale sta soltanto un liquido scarso. Dopo le ricerche di *Schwalbe* sembra che il significato dello spazio subdurale sia quello di uno spazio linfatico. Liquidi colorati iniettati fra la dura mater e l'arachnoidea, penetrano nei vasi e nelle glandole linfatiche del collo e nelle Glaudulae linphaticae lumbales, finalmente negli spazî subdurali delle radici nervose. A proposito di questi ultimi devesi osservare, che per questa via si riempiono spazî linfatici nella membrana nasale, nel labirinto dell'orecchio e nel Bulbus oculi (spazio pericoroidale). Nell'uomo pare non esistano tutte queste vie di deflusso; sopratutto non si potè dimostrare il diretto rapporto con i vasi linfatici del collo. Una diretta comunicazione fra gli spazî subdurali e subaracnoidei non esiste (*Merkel*).

Lo spazio subaracnoideo in conseguenza della configurazione del cervello risulta di un numero considerevole di spazî grandi e piccoli, i quali comunicano tutti fra di loro e con i ventricoli cerebrali per mezzo del foro di Magendie e le aperturae laterales ventriculi quarti.

Merkel, *Mierzejewsky* credono che anche nella regione del corno inferiore esista una fessura di comunicazione fra il ventricolo e lo spazio subaracnoideo.

Negli spazî subaracnoidei e ne' ventricoli circola il liquido cerebro-spinale (liquor cerebro spinalis); esso decorre pure nelle vie linfatiche dei nervi periferici (specialmente del nervus opticus, e nervus acusticus) e della membrana mucosa del naso (*A. Key* e *Retzius*, *Fischer*); inoltre gli spazî subaracnoidi stanno in rapporto anche con i seni venosi della dura mater, per mezzo dei corpuscoli del Pacchioni.

A. Dura mater.

(Membrana cerebro-spinale dura, compatta, meniux fibrosa, membrana fibrosa del cervello e del midollo spinale, μήνιγξ παχεία).

Noi distinguiamo una dura mater cerebralis e una dura mater spinalis. — La prima, con eccezione dei prolungamenti che descriveremo più tardi, è contenuta nella scatola craniana, e aderisce ovunque intimamente alla superficie interna delle ossa craniane; l'ultima invece consta di due foglietti, dei quali l'esterno sottile devesi considerare quale periostio del canale vertebrale, l'interno quale dura mater spinalis nello stretto senso della parola. Fra questi due foglietti, i quali si uniscono alla dura mater cerebralis nella regione del foramen occipitale stanno disposti specialmente plessi venosi e tessuto adiposo lasso (tessuto epidurale)

La dura mater cerebri rappresenta una membrana dura, fibrosa biancastra, la quale manda molte propaggini; la falx cerebri, processus falciformis mayor), il tentorium cerebelli (tenda del cervelletto) e la insignificante falx cerebelli (falce del cervelletto, processus falciformis minor).

Per la formazione dei seni venosi decorrenti nella dura mater e delle lacune venose che descriveremo più tardi, la dura mater si sdop, pia in due foglietti, uno parietale e uno viscerale; lo stesso vale nepunti, dove formazioni nervose, come il peduncolo del terzo, quarto ei sesto nervi cerebrali, oppure il ganglio di Gasser del nervus trigeminus (nel cavum Meckelii) sono disposti nella sostanza della membrana.

Sarebbe troppo lungo entrare quivi nei rapporti anatomici grossolani della dura mater. Però devesi osservare che da ambo i lati della linea mediana, a lato del sinus longitudinalis superior (fig. 174, *Sls*), stanno spazî speciali (spazî parasinoidali) *Ps.* nei quali sboccano le vene cerebrali (*V*), prima che esse raggiungano il sinus.

Alla superficie interna della dura spinalis si fissano 20-23 prolungamenti connettivali, triangolari; essi partono dalla pia mater in corrispondenza della superficie laterale di tutto il midollo spinale, e si inseriscono alla dura mater con la loro estremità (ligamentum denticulatum).

Singoli filamenti connettivali corti vanno pure dalla dura cerebralis all'arachnoidea; così a mo' d'esempio è presente un tal ponte costante di riunione, il quale è steso da un punto fra il terzo anteriore e medio della falce dell'arachnoidea.

Tanto la dura cerebrale che la spinale formano intorno alla radice nervosa delle guaine fibrose, guaine della dura mater.

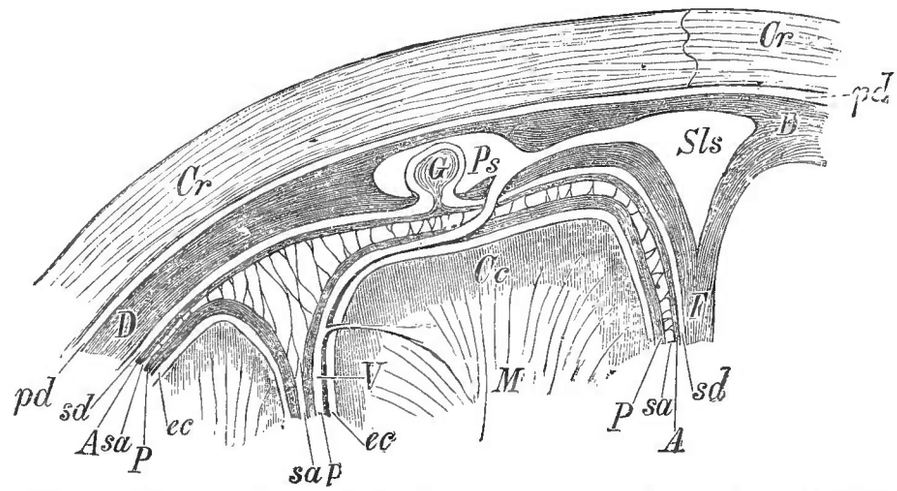

Fig. 174. — Schema delle meningi, *Cr* ossa della scatola cranica, *pd* spazio peridurale, *D* dura mater, *F* falx cerebri, *sd*, spazio subdurale, *A*, arachnoidea, *sa*, spazio subaracnoideo, *P*, pia mater, *ei*, spazio epicerebrale, *Cc*, corteccia cerebrale, *M*, midollo cerebrale, *Sls*, sinus longitudinalis superior, *Ps*, spazio parasinoidale, *G*, Glandula Pacchioni, *V*. Vene della pia mater.

Quella del nervus opticus si salda da un lato con il periostio delle ossa dell'orbita, e dall'altro passa nella sclerotica. All'estremità caudale del midollo spinale, la dura mater spinalis forma una guaina intorno al filum terminale e si fonde da ultimo con il periostio del coccige.

Tanto alla superficie parietale che viscerale della dura mater si può dimostrare un rivestimento endoteliale (fig. 175). Per dimostrarlo si raccomanda di utilizzare la dura mater degli animali giovani e uccisi al momento: si distende la membrana sopra una lamina di vetro o di porcellana ben liscia e si lascia agire per molti minuti una soluzione al 0,2-0,5 per cento di nitrato di argento. Poscia si lava il preparato nell'acqua distillata e in glicerina, e dopo di averlo disidratato e rischiarato, lo si rinchiude in damarlacca.

I limiti delle cellule endoteliali, dopo una prolungata azione della luce, diventano assai evidenti: fra di essi appaiono pure singoli punti più oscuri, che debbono esser considerati quali stigmata.

La vera sostanza fondamentale della dura mater è costituita da un tessuto connettivale compatto con poche fibre elastiche. A lato de-

gli ordinarî elementi cellulari del tessuto connettivo si hanno pure nella dura mater molte cellule protoplasmatiche di *Waldeyer* (cellule connettive con protoplasma con molti granuli grossi).

Già senza ulteriore preparazione si riconosce ad occhi nudi, che i grossi vasi della dura mater decorrono più vicino alla superficie esterna, parietale, di questa membrana: se si ha impregnato con nitrato di argento una dura mater sottile il più che sia possibile secondo il metodo suddescritto, specialmente se l'azione dell'argento ha durato un po' più a lungo, allora si vede che quivi esistono speciali rapporti vasali (fig. 176).

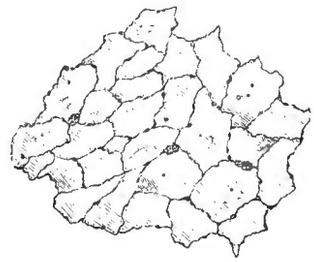

Fig. 175. — Endotelio della superficie interna della Dura mater del delfino. Colorazione all'argento. Ingrandimento 400.

Fig. 176. — Dura mater di cane neonato. Preparato all'argento. Ingrandimento 200.

Prima di tutto sono le arterie che si presentano alla vista: le linee che segnano i limiti dell'endotelio, come pure la sostanza cementante fra i muscoli circolari della media, spiccano distintamente. Oltre a ciò si vede ai due lati dell'arterie disegni epiteliali assai belli. Questi appartengono a spazî, i quali circondano l'arteria e verso questa descrivono una linea retta, mentre che verso il lato opposto mandano numerose ramificazioni irregolari: questi si riuniscono di nuovo fra di loro e costituiscono così un reticolo speciale di spazî comunicanti. Questi rami di comunicazione non raramente oltrepassano pure l'arteria.

Il significato di questi spazî è ancora controverso: essi si possono injettare più o meno facilmente del sistema vasale, talora si può pure trovare in essi dei corpuscoli sanguigni. Per tanto debbonsi considerare soltanto quale speciale appendice del sistema vasale (non quale vere vene): per conseguenza normalmente non circola sangue in essi. Nel caso contrario la dura madre di un animale vivo dovrebbe presentare una tinta violetto intensa, tanto questo reticolo è compatto. Devesi ammettere che essi comunichino con gli spazî subdorali per mezzo delle bocuccie dimostrabili alla superficie viscerale della dura, mentre essi si aprono pure nel vero sistema sanguigno.

Secondo *Langer*, nella dura madre si hanno passaggi diretti di esili arterie in vene di gran lunga più grosse, mediante zaffi conici

che partono dalle vene, e le cui estremità ricevono le esili ramificazioni arteriose. I nervi della dura mater non sono molto numerosi, però oltre a quelli che l'attraversano solamente e gli altri destinati ai suoi vasi, essa possiede un reticolo proprio di fibre nervose amieliniche: la questione se la dura mater sia sensibile, ora deve essere risolta in senso affermativo.

Le più importanti **alterazioni patologiche** della dura mater sono le seguenti:

Nella dura mater normale, e specialmente delle persone avanzate in età, si trova non raramente dei corpuscoli calcari, corpuscola arenacea (fig. 177) a strati concentrici, splendenti, di un diametro appena superiore a 80 μ circondati da moltiplici strati connettivali. Essi risultano di carbonato e fosfato di calce, e quando sono molto numerosi si rendono già evidenti, toccando la superficie viscerale della dura mater. Il loro sito di elezione e la dura mater della base, specialmente nel clivus: spesso queste concrezioni stanno pure sparse in molti tumori di quella meninge. Quando sieno molto cresciuti in volume esse costituiscono tumori calcari detti psammomi. Questi possiedono per solito una trama resistente compatta di tessuto connettivo, nella quale stanno disposti molti corpuscoli calcari rotondi, moriformi, oppure allungati.

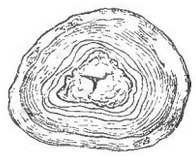

Fig. 177. — Un corpuscolo calcare della dura mater. Ingrand. 300.

Può tuttavia il tessuto fondamentale essere rappresentato da un sarcoma a cellule fusiformi. In molti psammomi si ha non tanto corpuscoli calcari liberi quanto strati di connettivo calcificato, oppure, come fu dimostrato da *Ranvier* e da *Cornil*, le concrezioni si sono sviluppate per calcificazione dei vasi o delle propaggini dei vasi.

Particolarmente evidenti presentansi queste calcificazioni, se si colora con l'ematossilina di *Weigert*.

Ossificazioni della dura possonsi avere in condizioni normali e in molti animali questa ossificazione avviene regolarmente in alcune parti di essa (la falce nel delfino, e un po' meno nella foca, pare succeda lo stesso nell'ornithorynchus, il tentorium nei carnivori, ed in verità con molta frequenza nei gatti e negli orsi e finalmente, quantunque meno, nel cavallo, nei pachidermi). Le ossificazioni della dura mater sono certamente più frequenti nei pazzi e negli epilettici che nei sani: il sesso femminile ne è affetto più di rado che quello mascolino. Il sito di elezione di queste ossificazioni che possono giungere a 8 cm. di diametro è la falx cerebri o le sue vicinanze: il lato sinistro è il preferito.

Le ossificazioni sono assai rare nella dura mater spinalis.

I tumori della dura mater sono primarî o metastatici. I tumori primarî della dura mater appartengono in gran parte al gruppo dei

tumori connettivali, sono quindi in generale fibromi e fibrosarcomi, Tumori endoteliali si trovano pure spesso.

I lipomi sono rari. I fibromi veri o misti della dura mater hanno spesso la tendenza a prendere una struttura alveolare e globosa (tumor fibroplasticus). Una tubercolosi primaria della dura mater non si avrebbe.

Quali tumori secondarî si trovano innanzi tutto i differenti carcinomi. In molti tumori della dura mater si trova singoli granellini di sabbia; se essi si presentano in grande numero, allora si presenta un passaggio ai psammomi suddescritti.

Un processo infiammatorio in questa membrana si descrive quale pachymeningitis.

È relativamente rara una pachimeningite semplice, non traumatica, oppure non propagata da altre regioni, nella quale si trovi la sostanza della dura cosparsa di corpuscoli purulenti (specialmente vicino alla sua superficie interna).

Assai più spesso si tratta di un processo cronico, nel quale al lato interno della dura appare una pseudo-membrana o neo-membrana, nella quale è depositata materia colorante del sangue, per cui si parla di una pachymeningitis interna haemorragica (pigmentosa). Questo deposito al lato interno della dura può costituire una sottile membranella intrecciata, bruno-ruggine, essa però può diventare più spessa per la sovrapposizione di molte di queste membranelle, e finalmente formare una grossa catena di circa un mezzo cm. di spessore.

Fig. 178. — Pseudo-membrana della dura mater dopo una piccola emorragia. Ingrandimento 40. L'emorragia si vede in parte sul margine inferiore della figura. Fra le fibre di fibrina stanno leucociti.

I processi, che provocano questi depositi alla superficie interna della dura, possono essere di due specie, e quindi anche la loro struttura è differente.

Può accadere che si formi un'emorragia dai vasi della dura, nello spazio subdurale e che questa emorragia, spesso assai scarsa, si incapsuli per mezzo di coaguli fibrinosi verso la faccia viscerale; in questo caso noi troviamo un sacco, la cui parete esterna è formata dalla dura mater, e quella interna dal coagulo fibrinoso: haematoma durae matris. Poco a poco il contenuto di questo sacco si riassorbe, e allora ne risulta al lato interno della dura una pseudo-membrana colorata della sostanza colorante del sangue, con puro deposito fibrinoso (fig. 178).

La seconda forma di pachimeningite, più frequente e importante presenta un decorso anatomico tutt'affatto differente.

Dapprima si produce un sottilissimo strato alla superficie interna della dura, in conseguenza di stati irritativi e probabilmente per la fuoruscita di cellule linfatiche da quella membrana. Le cellule linfatiche cioè cominciano quivi ad esercitare la loro attività formativa,

formano una membrana sottile di tessuto connettivo, e in essa nascono vasi di grosso calibro, ma a pareti sottili, in principio senza contenuto di sangue (fig. 179).

Noi abbiamo allora non una pseudomembrana, ma una neomembrana, completamente organizzata, la quale però è ancora del tutto libera da corpuscoli sanguigni rossi, e da sostanza colorante del sangue. Soltanto dopo che i vasi neoformati si siano uniti con quelli della dura mater, la neomembrana riceve sangue. Questi vasi comunicanti sono assai sottili, quindi si lacerano facilmente e ne segue tosto una emorragia, un ematoma, fra la dura e la neomembrana. Più tardi il sangue viene riassorbito e allora la sostanza colorante si deposita nelle cellule rotonde, linfoidi della neomembrana, specialmente ai due lati dei suoi vasi.

Fig. 179. — Neomembrana della mater in conseguenza di pachymeningite haemorragica. Ingrand. 40.

Queste neomembrane possono sovrapporsi in molti strati (forse vale lo stesso anche per le pseudomembrane della prima forma di pachimeningite) e in questo modo danno origine alla formazione delle grosse cotenne suddette. In questi depositi neoformati della dura si trovano frequentemente dei corpuscoli calcari; la fig. 179 ne mostra due.

Le grandi emorragie incapsulate che non si riassorbono, o al più in parte soltanto formano un ematoma durevole.

La pachymeningitis interna costituisce un reperto anatomico assai frequente nelle affezioni mentali croniche, specialmente nella dementia paralytica e negli alcoolisti. Specialmente la prima forma della pachimeningite emorragica è assai frequente nella tarda età, può però osservarsi già nei bambini nel primo anno della vita (forse prodotta da traumi, durante il parto).

Alla superficie ventrale del midollo cervicale la dura mater spinalis è di regola assai spessa; quivi può anche svilupparsi un processo di ipertrofia considerevole della dura, pachymeningitis cervicalis hypertrofica, la quale cresce anche fino a produrre compressione del midollo spinale (*Joffroy*).

Inspessimenti duri, cotennosi della dura mater, nei quali il processo può estendersi alle meningi interne e alla corteccia cerebrale, costituiscono un reperto frequente della sifilide. Un tale inspessimento della dura spinale ha pure quale conseguenza una mielite da compressione.

Böhm, Experimentelle Studien über die Dura. Virchow's Arch. 47. Bd. *Michel*, Zur näheren Kenntniss der Blut- und Lymphbahnen der Dura mater Ber. d. k. sächs. Ges. d. Wiss. 1872. *Langer*, Ueber die Blutgefässe der Knochen des Schädeldaches und der

harten Hirnhaut. Denkschr. d. k Akad. zu Wien. 37 Bd. *Alexander*, Bemerkungen über die Nerven der Dura. Arch. f. mikr. Anat. 11 Bd. *Trolard*, De quelques particularités de la Dure mère. Journ. de l'anat. 1890. *Wellenbergk*, Les lacunes veneuses de la dure mère. Bull. soc. med. ment. Gand 1883. *Kaiser*, Ueber die Psammome an der Dura mater. Dissertation Würzburg 1887. *Virchow*, Haemotoma durae matris. Verh. d. med. phys. Gesellsch. zu Würzburg 1856 *Kremiansky*. Ueber die Pachymeningitis int. haemorrh. Virchow's Arch. 42 Bd. *Paulus*, Verkalkung und Verknöcherung des Hämatoms. Dissert. Erlangen 1875. *Bizzozero* und *Bozzolo*. Ueber die Primitivgewülste der Dura mater. Wien. med. Jahrb. 1874. *Joffroy* A., De la Pachyméningite cervicale hypertrophique. Paris 1874.

B. Aracnoidea.

Membrana aracnoidea. Meninx serosa, foglietto viscerale dell'aracnoidea.

L'aracnoidea, come già si disse non segue le ineguaglianze della superficie cerebrale, essa si adatta ben più, quasi ovunque, alla dura mater (anche nel canal vertebrale), per cui spesso si allontana considerevolmente dalla pia, e riunendosi ad essa in questi punti per mezzo dei lunghi filamenti suddescritti, i quali possonsi anche riunire a costituire larghe laminette (tessuto subaracnoideo). Questo succede già sopra tutti i solchi del cervello (fig. 174), oltracciò l'aracnoidea in alcuni punti si allontana per tratti considerevoli dall'encefalo, per cui si formano al disotto di essa grandi spazî, che sono descritti quali seni subaracnoidei (cisternae subarachnoidales).

Due di questi seni subaracnoidei meritano speciale menzione:

1.° Il sinus subarachnoidalis posterior (cisterna magna cerebello-medullaris) fra il margine posteriore del cervelletto e il midollo allungato. L'aracnoidea quivi è tesa, quale un largo velo dal verme superiore del cervelletto e dalla parte posteriore della superficie cerebellare superiore alla medulla oblongata, in sotto del calamus scriptorius passando sopra la vallecula.

2.° Il sinus subarachnoidalis basalis ha la forma di una stella a cinque raggi. Il corpo di questa stella è formato in modo che l'aracnoide dalla faccia anteriore del ponte circa in corrispondenza della sua metà, va ai corpora caulicantia, l'infundibulum e il chiasma nervorum opticorum. I raggi della stella si originano nel seguente modo: al davanti del ponte, il seno subaracnoideo si prolunga ai due lati, circondando il peduncolo cerebrale, due prolungamenti simili laterali vanno più innanzi nella fossa di Silvio, mentre il quinto raggio viene rappresentato da uno spazio mediano diretto in avanti e in alto, il quale cominciando dal margine anteriore del chiasma si perde nella fessura mediana del cervello al disopra del corpo calloso.

Tutti i nervi che escono dalla cavità cranica ricevono una guaina dell'aracnoide.

L'aracnoide del midollo spinale conserva costantemente la sua indipendenza. Essa prende parte alla formazione del filum terminale, come pure a quella delle guaine dei nervi. Fra l'aracnoidea e la pia spinalis

stanno tesi molti filamenti subaracnoidei specialmente alla superficie dorsale nel midollo spinale.

Delle escrescenze speciali dell'aracnoide, specialmente a lato della fissura longitudinalis del cervello al margine laterale del cervelletto, talora anche all'estremità del lobo temporale (raramente in altri punti) detti zaffi dell'aracnoide, già si parlò quando si descrisse la struttura di questa membrana.

La vera aracnoidea risulta di fibre connettivali e di nuclei; essa non possiede nè vasi, nè nervi e porta alle due facce uno strato sottilissimo di endotelio piatto.

Le fibrille connettivali in generale non si riuniscono in fasci, ma decorrono sia tutte irregolari, oppure principalmente in due direzioni fra di loro perpendicolari (arachnoidea spinalis).

I filamenti che costituiscono il tessuto subaracnoideo (simile a tela di ragno) escono dall'aracnoide come le radici di un albero e risultano di un cordone centrale costituito da un fascio connettivo e da un rivestimento endoteliale. Del resto il significato della loro struttura è quasi sconosciuto, malgrado accurate ricerche di *Axel Key* e *Retzius*. Dopo l'azione dell'acido acetico questi filamenti mostrano speciali strozzamenti spirali o circolari (fig. 180), che prima si credettero prodotti da fibre elastiche attorcigliate.

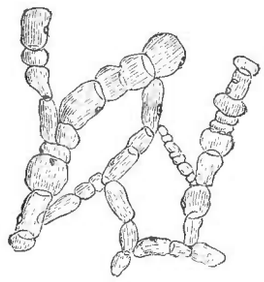

Fig. 180 — Filamenti aracnoidei, dopo l'azione dell'acido acetico. Ingrand. 200.

Attualmente si è più propensi ad ammettere che questi strozzamenti siano prodotti da un rivestimento cellulare dei fasci fibrillari: le singole cellule avrebbero a tratti degli inspessimenti e in questi punti opporrebbero la maggior resistenza al fascio che rigonfia.

Oltracciò si vede molti fasci circondati da una membrana spessa, omogenea o leggermente striata sul cui significato nulla si può dire di certo.

Per studiare la struttura dell' aracnoide si scelgono quei punti, nei quali essa si allontana per lungo tratto dalla pia mater, cioè, sia nel midollo spinale (cauda equina), sia nel sinus subarachnoidalis posterior.

Il tessuto subaracnoideo lo si ottiene nel miglior modo dal sinus subarachnoidalis basalis. Dopochè l'acido acetico ha agito per un certo tempo, si può lavare il preparato nell'acqua e conservarlo in glicerina.

Gli zaffi aracnoidei (granulazioni del Pacchioni, corpuscula o glandulae Pacchioni) costituiscono delle escrescenze dell'aracnoide arrotondate a cavolfiore e pedunculate, le quali nella loro struttura riproducono il tessuto fondamentale dell'aracnoide. Esse constano cioè di connettivo lasso analogo al tessuto subaracnoideo e di un rivestimento di endotelio aracnoideo. Anche qui, come in ogni punto di quella membrana, possonsi trovare singoli corpuscoli calcari.

Gli zaffi aracnoidei crescono innanzi tutto nello spazio subdurale; però siccome essi non trovano quivi posto per espandersi, penetrano nella sostanza della dura, e invero, quasi esclusivamente in quei punti che offrono la minor resistenza, cioè nelle cavità preformate di quella membrana. Queste sono i seni venosi e gli spazî venosi descritti a lato del sinus longitudinalis superior (fig. 174 *Ps*).

Questi spazî parasinoidali (lacunae laterales) si trovano in quei punti, nei quali le grosse vene cerebralid ecorrenti sugli emisferi (V) penetrano nella dura mater; soltanto per mezzo di essi il sangue si scarica nel sinus longitudinalis. Nell'interno essi sono tappezzati di epitelio come il seno. Se si incide la dura mater al disopra di questi spazî parasinoidali, o anche al disopra del seno stesso, si vede spesso il loro pavimento cosparso di granulazioni del Pacchioni. Se una granulazione (G) cresce in uno di questi spazî venosi non ne perfora la parete inferiore, ma la spinge avanti a sè, acquistando in questo modo un altro rivestimento, il quale è costituito almeno dall'endotelio dello spazio parasinoidale (fig. 174). Se la granulazione cresce ancor più verso le ossa craniche, o s'insinua in queste (occasionalmente anche attraversandole), allora essa spinge innanzi a sè anche la parete superiore dello spazio venoso; in questo caso l'endotelio scompare, per solito, a cagione della pressione.

Dagli spazî subaracnoidei si possono iniettare sostanze coloranti nel tessuto delle granulazioni del Pacchioni, e per mezzo delle numerose guaine epiteliali negli spazî parasinoidali e nelle vene. Negli spargimenti sanguigni o purulenti, negli spazî subaracnoidei si trovano corpuscoli purulenti e sanguigni anche nelle granulazioni dette.

Nei fanciulli le escrescenze aracnoidee possono completamente mancare; esse sono sempre poco sviluppate prima del decimo anno della vita. In alcuni animali, specialmente nei grandi, esse presentano senza dubbio minore sviluppo che nell' uomo.

Fra le **alterazioni patologiche** dell'aracnoidea noi ricorderemo soltanto le seguenti:

Nell'aracnoide cerebrale e invero specialmente sul cervello frontale si trovan talora piccole placche cartilaginee, senza che ad esse spetti alcun significato patologico.

Esse sono più frequenti nell'aracnoidea spinale, specialmente sopra la superficie dorsale del midollo lombare e dorsale inferiore.

Quivi esse possono diventare assai grandi, e assumere una lunghezza di più centimetri.

Si tratta allora di laminette sottili come carta, e di grandezza varia, le quali si trovano frequentemente nell'età avanzata nelle affezioni spinali croniche e nella dementia paralitica.

Queste placche hanno una superficie esterna abbastanza liscia; verso lo spazio subaracnoideo, verso l'interno, esse, in generale, sono

rivestite di escrescenze rotondeggianti, nodose. Nella loro fina struttura, specialmente se sono rivestite di sali calcari, esse hanno una certa somiglianza con il vero osso.

In molti cervelli degli adulti, quasi sempre però nell'età avanzata, si presentano a tratti nell'aracnoidea piccoli e leggeri intorbidamenti. In conseguenza di processi irritativi cronici si formano nell'aracnoidea estesi intorbidamenti e inspessimenti, specialmente sulla convessità del cervello in vicinanza della linea mediana e sopra i grossi vasi della pia mater: essi sono dunque uno dei reperti più frequenti nei pazzi e negli alcoolisti; anche nell'atrofia semplice, specialmente nell'atrofia senile del cervello, sono frequenti questi intorbidamenti.

Da questi differiscono certe placche piccole, bianche, disseminate, che possono essere sparse su tutta la convessità del cervello, in corrispondenza delle quali l'aracnoide è inspessita; esse rinvengonsi ugualmente nelle affezioni mentali croniche, specialmente nella demenza.

Numerose piccole escrescenze della superficie endoteliale, che trovansi in ugual modo nelle affezioni mentali croniche e specialmente nella dementia paralytica, possono dare all'aracnoidea un aspetto granuloso, ruvido.

Alla base del cervello si trovano non di rado nel tessuto aracnoideo, specialmente in vicinanza dei corpora caudicantia, piccoli ammassi di grasso, i quali possono crescere fino a formare dei piccoli lipomi.

Key und *Retzius*, Studien in der Anatomie des Nervensystems. I. Stockholm 1875, II, 1876. *Key A.*, Nord. med. Archiv. 1879. *Faivre*, Des Granulations méningiennes. Thèse de Paris 1853. *Laehr H.*, Die Pacchionischen Granulationen. Dissert. Berlin 1880. *Labbé*, Etude sur les granulations de Pacchioni. Thèse de Paris 1882. *Krömer*, Die Knochenneubildungen in der Aracnoidea. Allg. Zeitschr. f. Psychiatrie. 31 Bd. *Chvostek*, Weitere Beobachtungen über Kalkplättechen in der Arachnoidea spinalis. Wiener med. Presse 1880. *Chiari H.*, Ueber zwei Fälle von Lipom an der Hirnbasis. Wiener med. Wochenschr. 1879.

C. Pia Mater.

(Membrana vascolare, meninx vasculosa, tunica propria).

La pia mater cerebralis, la quale aderisce strettamente alla superficie cerebrale, penetra non solo in tutti i solchi del cervello e del cervelletto (fig. 174), ma anche nell'interno dei ventricoli attraverso le fessure del cervello e del cervelletto, per formare colà le telae choroideae. La pia spinalis aderisce pure strettamente al midollo spinale e manda alla dura mater i prolungamenti triangolari suddescritti, costituenti il ligamentum denticulatum. I suoi rapporti con l'aracnoidea furono già descritti.

Tanto i nervi, quanto il filum terminale ricevono una guaina dalla pia mater.

La pia mater cerebralis si compone in due strati; l'esterno è una membrana connettiva, discretamente sottile, ricca in nuclei, nella quale si espandono arterie e vene (meno i vasi capillari), mandando i loro rami perpendicolarmente nella sostanza cerebrale. I vasi della pia stanno in uno spazio linfatico, e al momento di penetrare nel cervello ricevono una guaina della pia madre. Questi spazî linfatici comunicano direttamente con gli spazî avventiziali all'intorno dei vasi intracerebrali, mentre nello spazio epicerebrale (fig. 174, *e c*) si aprono specialmente gli spazî perivascolari, inoltre numerosi spazî linfatici liberi i quali partono dagli spazî linfatici periganglionari e perigliari. L'endotelio che dalla aracnoidea si dirige a questa volta ricopre anche la pia mater.

Lo strato interno della pia cerebralis costituisce una membrana basale eccessivamente sottile, che si riconosce più facilmente soltanto in alcuni punti, p. es. nel cervelletto. Essa manda prolungamenti nell'interno della sostanza cerebrale, i quali prendono parte alla costituzione del tessuto di sostegno.

La pia del midollo si compone ugualmente di due strati, i quali però sono più compatti che nel cervello. Lo strato esterno, composto in maggior parte di fibre longitudinali, contiene anche vasi meno compatti che nella pia mater cerebralis: lo strato interno privo di vasi è costituito da grosse fibre connettivali, circolari.

Nel sulcus longitudinalis ventralis del midollo spinale penetra tutta la pia, nel sulcus dorsalis soltanto lo strato interno.

Sotto la pia mater, alla superficie del cervello e del cervelletto, *Fleischl* descrive uno strato, generalmente doppio, di cellule epiteliali assai piccole, che egli chiama cuticulum cerebri et cerebelli.

Nella pia mater si trovano spesso molte cellule ramificate e pigmentate, specialmente negli individui vecchi. Esse sono numerosissime alla faccia ventrale della midolla oblungata, così che essa si presenta quivi già macroscopicamente come affumicata. Nello strato esterno della pia spinale si possono trovare queste cellule per tutta la lunghezza del midollo. D'altra parte queste cellule pigmentate spesso si lasciano seguire anche alla base del cervello fin verso i bulbi olfactorî e nella fossa di Silvio. Il colore dei capelli e della pelle non ha alcuna influenza dimostrabile sulla quantità del pigmento della pia.

Un ricco intreccio di nervi simpatici, esistenti nella pia mater, è destinato ai suoi vasi. Inoltre furono veduti nella pia mater spinalis, specialmente alla superficie midollare ventrale, piccole fibre nervose, le quali penetrano in essa dalla sostanza bianca del midollo spinale, colà decorrono per lungo tratto e da ultimo terminano o in rigonfiamenti bottonuti o in corpuscoli terminali uguali ai corpuscoli tattili di *Meissner* (*Aronson*).

Fra le **alterazioni anatomo-patologiche** della pia mater, citeremo subito le iperemie e le emorragie.

Negli spazi linfatici dei vasi contenuti nella pia, possono trovarsi le stesse alterazioni del contenuto, che constatammo nei vasi intracerebrali.

La meningite purulenta (leptomeningitis purulenta) si presenta spesso quale affezione secondaria. Etiologicamente cadono qui in considerazioni molte specie di bacterî. L'accumulo di pus non resta limitato alla sostanza della pia; se ne trova assai più, tanto negli spazî subaracnoidei, che lungo le vie linfatiche intorno ai vasi nella sostanza cerebrale.

La meningite tubercolare della base è caratterizzata specialmente per la presenza nella sostanza della pia mater di piccoli noduli rotondeggianti della grossezza di un grano di miglio, i quali sono costituiti da cellule tubercolari, e si sviluppano come sito di elezione intorno ai vasi della base e nella fossa di Silvio (fig. 181).

Fig. 181. — Pia mater nella meningite tubercolare. Ingrand. 15.

La corteccia cerebrale è quasi sempre coinvolta nel processo; essa sotto i punti affetti della pia è in generale iperemica, e presenta piccole emorragie in grande numero.

Molti tumori del cervello e del midollo spinale prendono il loro punto di partenza dalla pia mater.

Nell'età avanzata, in parte forse in rapporto con alcune affezioni croniche del sistema nervoso centrale, si trovan corpuscoli amiloidei, anche nella pia mater.

L'uccello americano acquatico Plotus anhinga porterebbe abitualmente nelle meningi sopra la convessità del cervelletto un grosso ammasso di vermi filamentosi, senza per questo risentirne danno alcuno.

Nelle meningi interne del cervello, le cisti da cisticerco costituiscono un reperto tutt'altro che raro, qualche volta vi si trovano in grande numero. Non frequente è la forma del cysticercus racemosus, il quale si annida con predilezione nello spazio basale subaracnoideo.

La posizione topografica delle **Telae choroideae e dei Plexus choroidei** nei ventricoli del cervello e del cervelletto fu già descritta.

Qui basterà fare osservare che noi abbiamo a che fare con ripiegature della pia mater, le quali ripiegano le vescichette cerebrali verso il ventricolo; per conseguenza anche le telae choroideae si comportano nella loro struttura similmente alla pia mater, mentre alla loro superficie rivolta verso il ventricolo stanno i resti della struttura cerebrale.

Maggiore attenzione richiede il carattere istologico dei Plessi coroidei.

La pia mater si presenta qui ridotta ad una membranella quasi priva di struttura, nella cui sostanza non decorrono vasi.

Per contro vasi speciali (vasi capillari a grosso calibro) penetrano nelle duplicature di questa membrana, per cui quelli ne sono completamente circondati. Le molte sinuosità, che questi vasi capillari descrivono durante il loro decorso, danno l'aspetto a zaffi, caratteristico dei plessi. Verso i ventricoli il plesso è ricoperto da un semplice strato di cellule, che si distinguono per il carattere speciale della loro struttura (fig. 182). Sono queste cellule, le quali, quantunque multiformi, lasciano riconoscere in complesso una forma fondamentale cubica. I loro angoli, così pure i loro margini, sono molto allungati, e per mezzo di essi s'incastrano reciprocamente: in un protoplasma a grossi granuli sta immerso un nucleo rotondo, e oltracciò in ciascuna cellula si trova un nucleolo giallo o brunastro, assai rifrangente. Siccome esso acquista una tinta più scura per l'azione dell'acido iperosmico, così dovrebbe essere costituito di una sostanza molto simile al grasso: qualche volta esso si trasforma in bellissimi corpiccioli in forma di bastoncini o di anelli.

Fig. 182. — Epitelio dei plessi coroidei. Ingrand. 200.

La struttura dei plessi coroidei nel suo insieme richiama in massimo grado una ghiandola rovesciata.

Noi possiamo anche ammettere che quivi le cellule del neuroepitelio, invece di formare la sostanza nervosa, si siano trasformate in cellule ghiandolari destinate alla secrezione del liquido cerebro-spinale.

Noi vi siamo tanto più indotti, inquantochè questo liquido per la sua costituzione chimica non può essere considerato quale trasudato sieroso, ma quale fluido specifico. Corpi formati ne esistono assai pochi nel liquido cerebro-spinale.

Fra i reperti non necessarî dei plessi coroidei abbiamo innanzi tutto corpuscoli grassi, pigmento bruno e specialmente concrezioni calcari e grossi conglomerati della stessa natura, ai quali però non spetta alcun significato patologico. Nei plessi coroidei possonsi pure sviluppare tumori, p. es. lipomi. *Bollinger* trovò actinomicosi primaria: le cisti note non mancano quasi mai nelle persone vecchie, però possono già presentarsi nei neonati. Il loro sito di elezione è il Glomus del plexus lateralis. Per l'origine di queste cisti è assai verosimile l'opinione di *Schnopfhagen*, che esse si formino per divaricamento da idropisia dei due foglietti della pia mater costituenti le telae e il plexus.

Nel cavallo si trova regolarmente (*Faivre*) nel plexus choroideus delle concrezioni di sostanze inorganiche (fosfati e carbonati di calce) o anche di colestearina: esse possono presentarsi in gran numero e raggiungere la grossezza di un uovo di gallina.

Asplund, Zur Kenntniss der Verbindungen Rückenmarkes mit der Pia. Nord. med. Arch. 1890. *Aronson*, Ueber Nerven und Nervenendigungen in der Pia mater. Centralblatt f. d. med. Wiss. 1890. *Fleischl*, Zur anatomie d. Hirnoberfläche. Centralbl. f. d. med. Wiss. 1871. *Adenot*, Des meningites microbiennes. Paris 1890. *Zenker*, Ueber den Cystikercus

racemosus des Gehirns. Bonn 1882. *Richter M.*, Prag. med. Wochenschr. 1891. *Cahall*, The journ. of nerv. and ment. dis. 1889. *Heubner*, « Gehirnhäute » in Eulenburg's Reaencykopädie, 2 Aufl. *Luschka*, Die Adergeflechte d. menschl. Gehirns. Berlin 1855. *Faivre*, Et. s. l. Conarium et les plexus chor. chez l'homme et les animaux. Ann. d. sc. natur. 1857. *Kollmann*, Die Entwickelung d. Adergeflechte. Leipzig 1861. *Obersteiner*, Ein Lipom des Plexus choroideus. Centralbl. f. Nervenheilk. 1883. *Häckel*, Beitr. z. normalen und pathol. Anatomie der Plexus choroidei, Virchow's Arch. 16 Bd.

D. Grossi vasi del cervello.

Nella scatola craniana arterie e vene non decorrono unite, come avviene negli altri organi. Se noi facciamo astrazione dai seni della dura madre, possiamo dire che tutte le arterie importanti stanno alla base del cervello, mentre le grosse vene tendono sopratutto alla sua convessità.

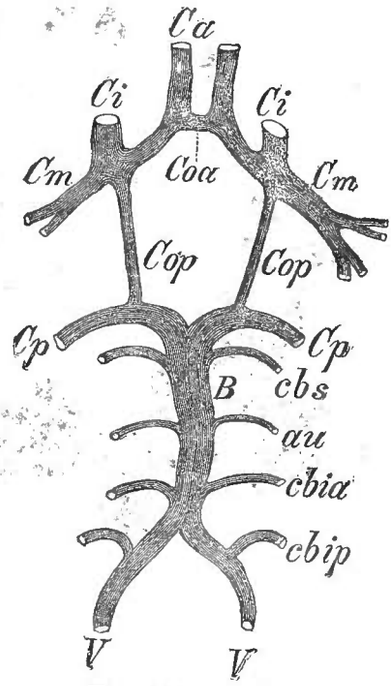

Fig. 183. — Arterie basali del cervello, Circulus Willisii, *Ci*, carotis interna, *Ca*, Arteria cerebri anterior, *Cm*, arteria cerebri media, *Cp*, Arteria cerebri posterior, *Coa*, arteria communicans anterior, *Cop* arteria communicans posterior, *V*, arteria vertebralis. *B*, arteria basilaris, *cbs*, arteria cerebelli superior, *cbia*, arteria cerebelli inferior anterior. *cbip*, arteria cerebelli inferior posterior, *au*, arteria auditiva.

Soltanto per le ricerche di *Heubner* e *Duret* i rapporti riguardanti la distribuzione dei vasi nel cervello sono esattamente conosciuti.

Noi qui non possiamo che esporre le cose principali.

Il cervello è irrorato da ambo i lati, da due arterie. Al lato esterno del tuber olfactorium l'arteria carotis interna (fig. 183, *Ci*) raggiunge la base del cervello, e, dopo di aver dato in avanti l'arteria ophtalmica, si divide nei suoi due rami principali, l'arteria cerebri anterior e l'arteria cerebri media.

L'arteria cerebri anterior (*Ca*, arteria corporis callosi) piega dapprima in dentro, passa al disopra del nervo ottico, quindi si dirige in avanti, penetra nella fessura del mantello e può seguirsi indietro per lungo tratto, soltanto alla faccia superiore del corpo calloso.

Tostochè le due arteriae cerebri anteriores hanno piegato nella direzione longitudinale, si avvicinano tanto, che basta in generale un piccolo tronco di comunicazione (*Coa*, arteria comunicans anterior) per procurare una anastomosi. Nel punto dove l'arteria cerebri anterior piega in alto nel corpo calloso, dà una piccola arteria per la dura mater, la quale si dirige indietro seguendo il margine inferiore della falce (*Langer*). L'arteria cerebri media (*Cm*, arteria fossae Sylvii, arteria trasversa cerebri) deve essere considerata quale diretto prolungamento della carotis interna, per cui

un embolo di questa penetra più facilmente nell'arteria cerebri media che nell'arteria cerebri anterior. L'arteria cerebri media piega all'esterno e penetra nella fossa Sylvii, nella quale essa si divide tosto in due o cinque rami.

Le due arteriae vertebrales (V) danno l'arteria cerebelli inferior posterior (*cbip*), quindi si fondono in un tronco solo in corrispondenza del margine inferiore del ponte, costituendo l'arteria basilaris. Questa si dirige in avanti descrivendo un arco leggermente convesso verso sinistra, emettendo da ambo i lati tre piccole branche collaterali che si staccano ad angolo retto, l'arteria cerebelli inferior anterior (*cbia*), l'arteria auditiva (*au*) e l'arteria cerebelli superior (*cbs*). Al margine anteriore del ponte l'arteria basilaris si divide di nuovo in due rami diretti all'esterno, learteriae cerebri posteriores (*Cp*, arteriae profundae cerebri).

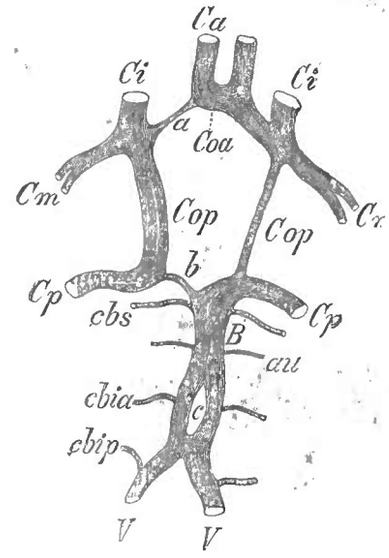

Fig. 184. — Anomalie del circulus Willisii, designazioni delle arterie come nella Fig. 183.

Poco prima che la carotide si continui nell'arteria cerebri media, oppure già dal tronco iniziale d'essa, si distaccano due vasi, l'arteria comunicans posterior *Cop*, e l'arteria choridea. La prima è generalmente un ramo vasale piccolo, il quale va indietro all'arteria cerebri posterior, che raggiunge ad una distanza di appena 1 cm. dal punto di biforcazione dell'arteria basilaris.

In questo modo si forma alla base del cervello un esagono o ettagono arterioso, detto circulus arteriosus Willisii (esagono, poligono di *Willis*).

Dopo l'arteria comunicans posterior l'arteria carotide, e rispettivamente l'arteria cerebri media, dà un secondo piccolo ramo diretto indietro, l'arteria choroidea: questa decorre lungo il tractus opticus e giunge così nel plexus choroideus del corno inferiore.

Dalle arterie suddette partono le piccole arterie per la sostanza cerebrale, però ciò si compie in due modi. Per tutto il decorso delle arterie principali alla base del cervello, queste mandano nella sostanza cerebrale esili ramoscelli, che non si anastomizzano con i vasi vicini, e quindi rappresentano delle arterie terminali (sistema basale di *Heubner*). In tutta la rimanente superficie del cervello le grosse arterie si risolvono poco a poco in piccoli rami, dividendosi dicotomicamente (sistema corticale di *Heubner*): quivi i territori vasali vicini si anastomiz-

zano largamente fra di loro nella pia mater. Anastomosi fra i vasi dei due emisferi nel circolo corticale sono assai rare.

Il decorso dei solchi alla superficie cerebrale è quasi senza rapporto con i cambiamenti nella direzione dei vasi.

Dai rami della base sono irrorate esclusivamente le parti centrali del cervello, cioè i gangli centrali ed una gran parte della massa bianca che li circonda. I rami della vôlta sono destinati alla nutrizione della corteccia. Il segmento posteriore della capsula interna è irrorato nel suo terzo anteriore dall'arteria cerebri posterior, nei suoi due terzi posteriori dall'arteria choroidea; nelle parti superiori del segmento posteriore della capsula interna penetrano però rami dell'arteria cerebri media (*Kolisko*).

La superficie di ciascun emisfero cerebrale si divide in tre regioni, che corrispondono alle tre arterie principali del cervello.

1.° Territorio dell'arteria cerebri anterior: alla convessità la maggior parte della circonvoluzione frontale superiore e media, tutta la superficie interna in dietro fin verso il cuneus; da ultimo la parte interna della superficie orbitale.

2.° Territorio dell'arteria cerebri media: le due circonvoluzioni centrali, tutta la rimanente parte del lobo parietale, la circonvoluzione temporale superiore, l'insula e la parte esterna della superficie orbitale; alla superficie interna giunge tutt'al più con piccolo ramo nella regione dell'uncus.

3.° Territorio dell'arteria cerebri posterior: tutto il lobo occipitale e la maggior parte del lobo sfenoidale.

Le **vene cerebrali** superficiali formano un ricco reticolo anastomotico nella pia mater e si aprono nei diversi seni della dura mater. L'anastomosi maggiore e più costante decorre orizzontalmente sopra il lobo temporale, e dicesi vena magna anastomotica temporalis.

Le vene delle parti centrali del cervello convergono nella vena cerebri interna communis (vena magna Galeni). Essa è formata principalmente per la riunione delle due venae cerebri internae, le quali decorrono nella tela choroidea nel rivestimento del terzo ventricolo.

La vena cerebri interna communis esce attraverso la grande fessura trasversale del cervello e sbocca nel sinus perpendicolaris.

Il cervello, più di qualunque altro organo, ha bisogno di un sufficiente afflusso di sangue: per tanto il diametro totale delle quattro arterie che lo irrorano non è sempre in ugual rapporto con la grossezza del cervello. Esso (diametro vasale relativo) può oscillare fra limiti assai più estesi (*Lövenfeld*).

Nella maggior parte degli animali la proporzione fra l'afflusso di sangue dato dalle carotidi e le vertebrali è tutt'altra che nell'uomo.

Così p. es. nella maggior parte dei rosicanti le arterie vertebrali sono assai sviluppate di fronte alle carotidi. Al contrario le arterie vertebrali nei ruminanti (anche nei maiali e anche nei leopardi) non giungono direttamente al cervello. Le due carotidi in questi animali formano alla base craniana e fuori della dura mater un bellissimo reticolo, dal quale soltanto la carotide va verso la base del cervello, formando quivi il circulus Willisii con l'arteria basilaris solamente: questa si continua impari alla superficie ventrale del midollo spinale quale arteria spinalis anterior. Le due arterie cerebrali restano sempre fuori della dura mater e si anastomizzano finalmente soltanto con il reticolo basale.

Il decorso tipico suddescritto delle grosse arterie basali presenta in moltissimi casi una alterazione, la quale può essere di maggiore o minore significato fisiologico.

Noi ricorderemo soltanto le **anomalie più frequeti del circulus Willisii.**

L'arteria communicans anterior può essere doppia o tripla, oppure mancare in modo che le due arteriae cerebri anteriores si riuniscano l'un l'altra per un certo tratto.

Talora le due arteriae cerebri anteriores sono alimentate quasi soltanto da una carotide (fig. 184). In questo caso dal lato opposto si ha generalmente un esile tronco anastomotico, che va dall'arteria communicans anterior alla carotide (*a*). Ugualmente può accadere che l'arteria cerebri posterior sia alimentata non già dall'arteria basilaris, ma dalla carotide dello stesso lato ed esista soltanto un'anastomosi insignificante fra l'arteria cerebri posterior e l'estremità anteriore dell'arteria basilaris: in questo caso l'arteria communicans posterior deve essere assai sviluppata. L'arteria communicans posterior può completamente mancare da un lato.

Ripetutamente fu veduto un ramo vasale considerevole, il quale nasce ancora nell'interno del sinus cavernosus dalla carotide interna e volge indietro verso l'arteria basilaris: esso si trova sempre combinato con anormale sviluppo del sistema vertebrale.

Assai spesso l'arteria basilaris lascia ancora scorgere la sua origine dalla riunione delle due arteriae vertebrales per la presenza di un setto nel suo interno, anzi non raramente l'arteria è doppia per un certo tratto (fig. 184, *c*). Molto spesso le due arteriae vertebrales sono sviluppate inegualmente, e l'arteria destra è, per lo più, meno sviluppata.

Quando l'anomalia segnata con *b* nella fig. 184 è presente, allora per lo più anche l'arteria vertebralis dello stesso lato è assai piccola: ciò si spiega per il fatto che l'arteria basilaris è nata dalla fusione

delle due arteriae vertebrales. L'arteria vertebrale può anche imboccare completamente nell'arteria cerebelli inferior e unirsi con l'arteria basilaris soltanto per mezzo di un piccolo ramo di riunione.

La **struttura dei vasi cerebrali esterni** non ha differenza essenziale da quella delle arterie e vene degli altri organi; le vene cerebrali si distinguono per mancanza di membrana.

Fra le **affezioni dei grossi vasi cerebrali** citeremo soltanto le più importanti.

Non sono rare le embolie delle arterie, e in verità in più dei tre quarti dei casi affettano l'arteria della fossa di Silvio, con ugual frequenza a destra che a sinistra.

Devonsi distinguere dalle embolie le trombosi autoctone delle arterie cerebrali.

Non sono rare le trombosi dei seni cerebrali.

Relativamente rare sono le dilatazioni aneurismatiche dei vasi della base. Secondo una statistica di *Lebert* in 86 casi di aneurismi delle arterie cerebrali si trovarono 31 volte aneurismi dell'arteria basilaris e 21 volte aneurismi dell'arteria cerebri media. I rimanenti casi si dividono fra le altre arterie. Il lato sinitro sembra essere affetto con maggior frequenza. In quasi tutti i cervelli di persone vecchie si trova una degenerazione ateromatosa delle arterie. Talora è difficile distinguere un processo ateromatoso delle arterie da un'affezione sifilitica delle stesse. In quest'ultimo caso si tratta di un tessuto di granulazione, che avviene per infiltrazione, e probabilmente procede dai capillari della muscularis (vasa vasorum). Questa infiltrazione si estende specialmente nell'intima, ed invero fra l'endotelio e la membrana fenestrata. Spesso in queste arterie affette da processi sifilitici si vede una membrana fenestrata stratificata, e ondulata, nella quale *Heubner* ammette un processo di neoformazione: però è più probabile che ciò si sia prodotto per una scissione della membrana fenestrata, preesistente, per interposizione di tessuto di granulazione (*Rumpf*).

Le affezioni sifilitiche in paragone a quelle ateromatose mostrano maggior tendenza ai processi di proliferazione e si prolungano (fino alla trombosi completa delle arterie), mentre le seconde cadono assai presto in un processo regressivo (calcificazione e degenerazione grassa).

Heubner, Die luetische Erkrankung der Hirnartieren. Leipzig 1874. *Duret*, Rech. anatom. sur la circulation de l'encéphale. *Adamkiewicz*, Die Arterien des verläng. Markes. Denkschr. d. Wien. Akad. 1890. *Kolisko*, Ueber die Beziehung der Art. choroidea ant. z. hint. Schenkel der inneren Kapsel. Wien 1891. *Browning*, The veins of the brain. Brooklyn 1884. *Loewenfeld*, Studien über Aetiologie und Pathogenese der spontanen Hirnblutunges. Wiesbaden 1886. *Walker E.*, Ueber Verstopfung der Hirnarterien. Dissert. Zürich 1872. *Lebert H.*, Ueber die Aneurysmens der Hirnaterien. Berl. klin. Wochenschr. 1866. *Epron*, Des Anévrismes intracraniens. Thèse de Paris 1890. *Rumpf*, Die syphilitischen Erkrankungen des Nervensystems. Wiesbaden 1887.